ECGs for the EmergencyPhysician

Mục lục:

ECGs for the EmergencyPhysician.....3

ECGs for the EmergencyPhysician.....4

Foreword.....6

Part1 11

Focus on dysrhythmias 11

Part2 25

12-Lead ECGs (intermediate level) 25

Group Cập nhật kiến thức y khoa

Case histories

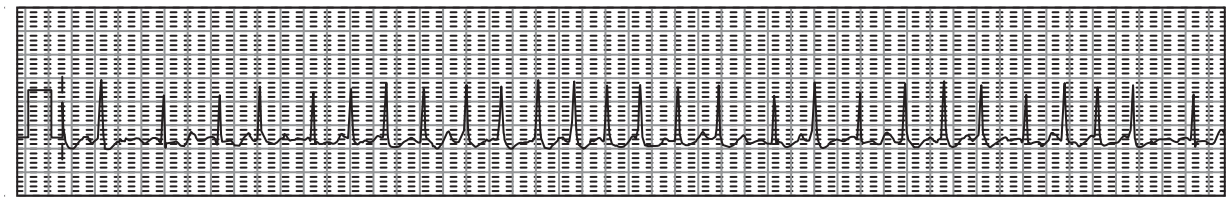

1. Bệnh nhân nữ 63 tuổi hồi hộp, mệt mỏi và khó thở.

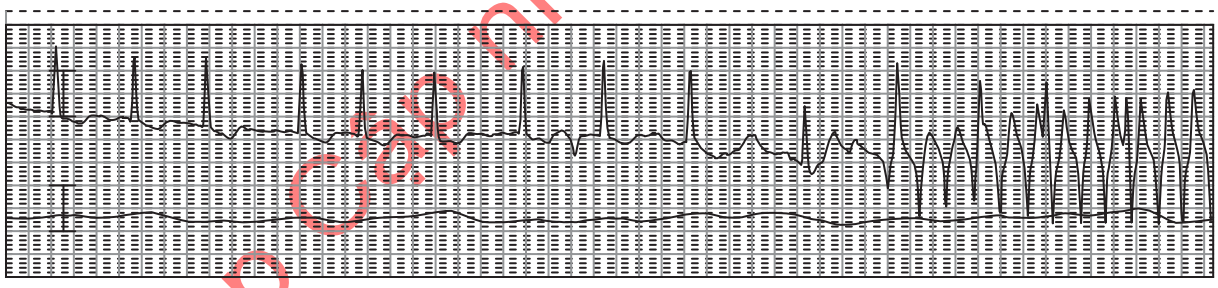

2. Bệnh nhân nam 71 tuổi sốt kèm viêm phổi

Group Cập nhật kiến thức y khoa

a)

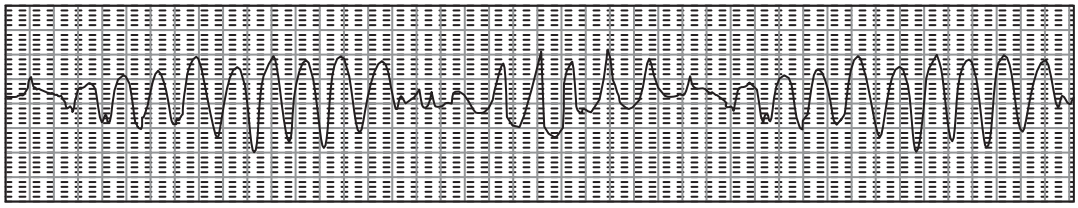

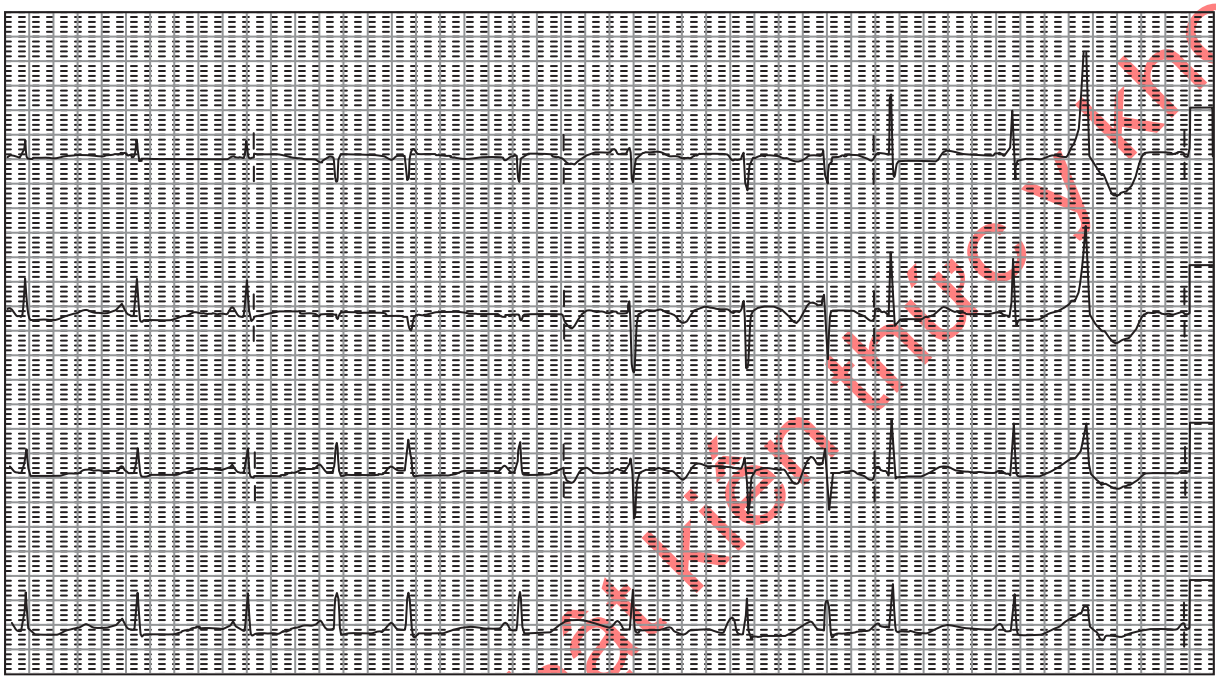

b)

3. Bệnh nhân nữ 54 tuổi mất nước do rối loạn tiêu hóa xuất hiện ngất: a) trong ngất, b) sau ngất

Group Cập nhật kiến thức y khoa

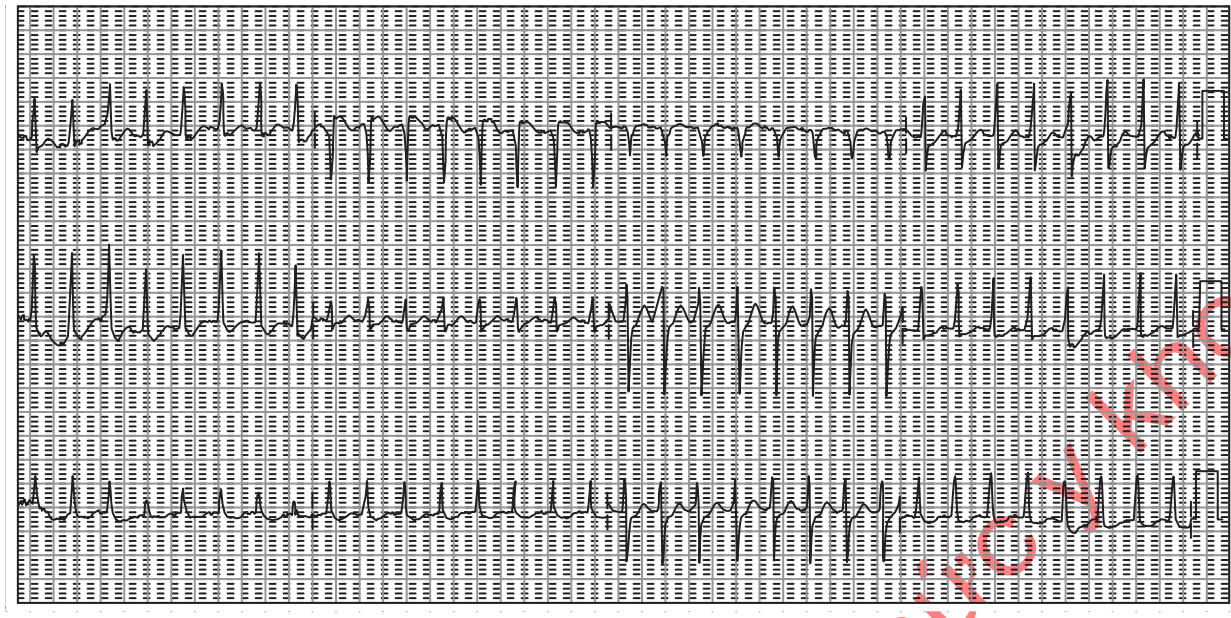

a)

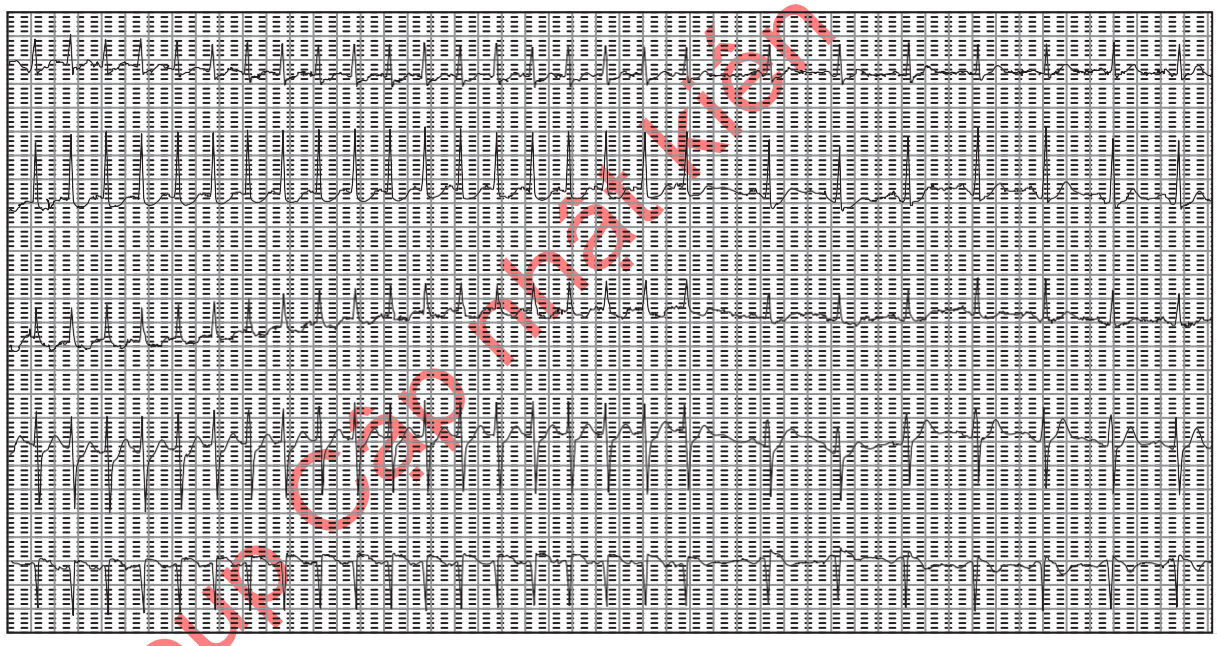

b)

4. a) Bệnh nhân nữ 18 tuổi hồi hộp, khó chịu và tụt huyết áp, b) sau điều trị

Group Cập nhật kiến thức y khoa

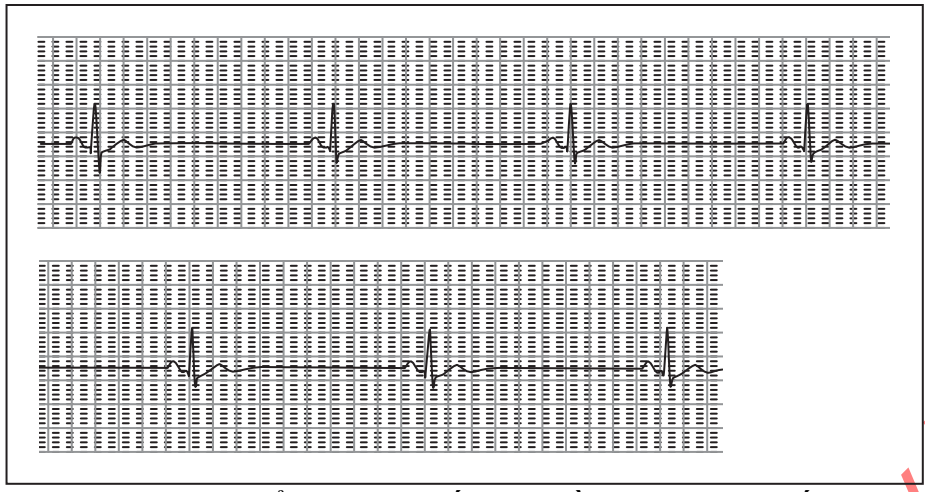

5. Bệnh nhân nam 68 tuổi, tăng huyết áp, điều trị 3 loại thuốc, mệt mỏi.

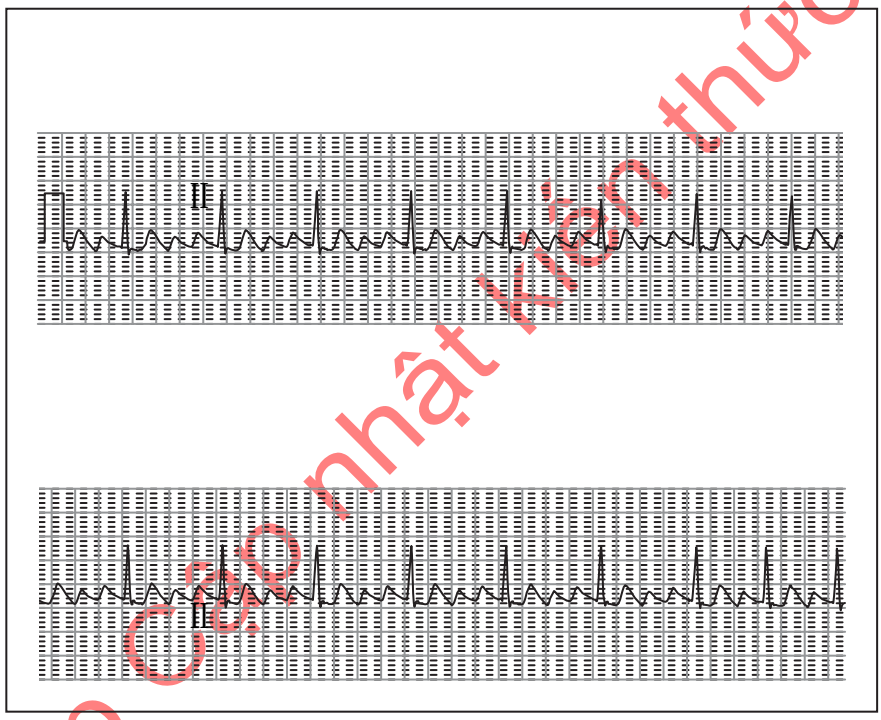

6. Bệnh nhân nữ 57 tuổi xuất hiện hồi hộp, đánh trống ngực sau gắng sức.

Group Cập nhật kiến thức y khoa

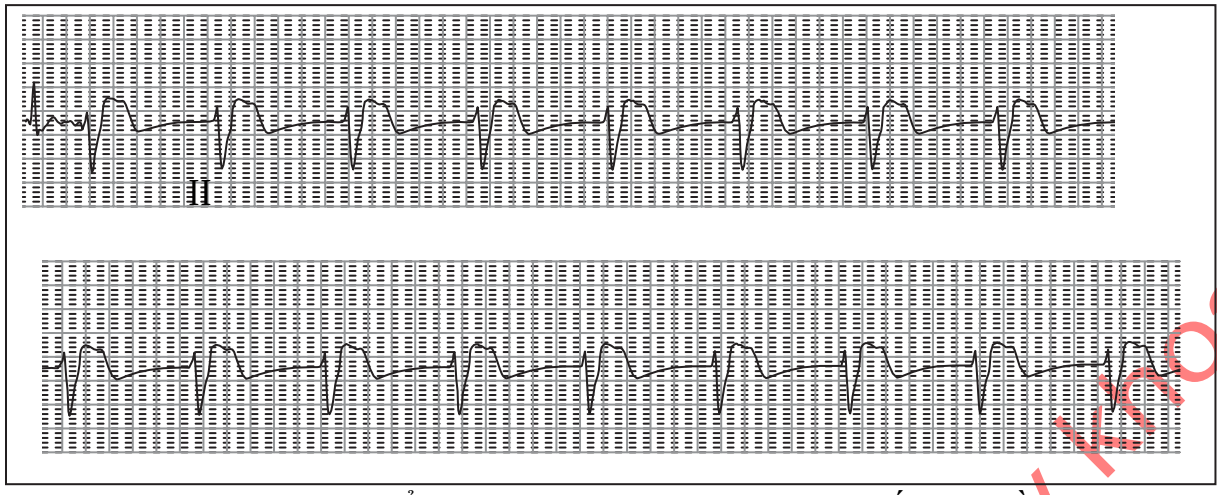

7. Bệnh nhân nam 42 tuổi, 30 phút sau dùng tiêu sợi huyết do nhồi máu cơ tim cấp.

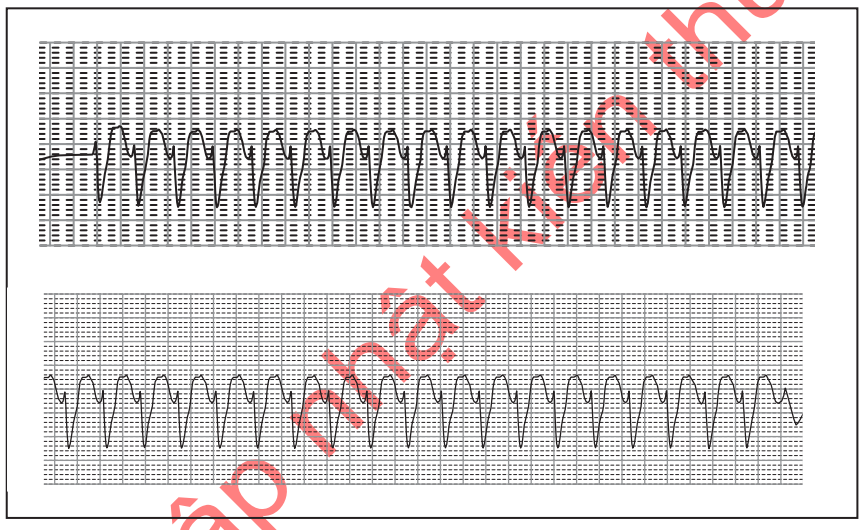

8. Bệnh nhân nam 53 tuổi, tiền sử nhồi máu cơ tim, xuất hiện tụt huyết áp và phù phổi cấp.

Group Cập nhật kiến thức y khoa

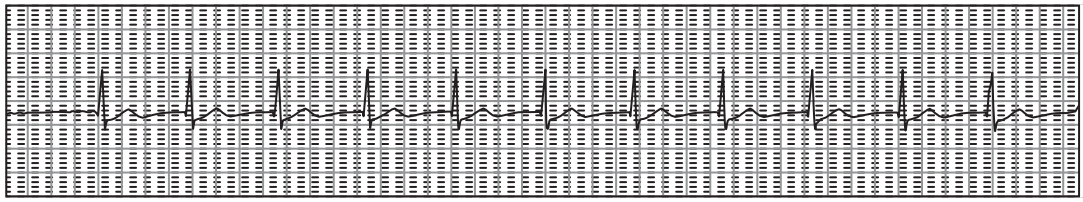

9. Bệnh nhân nữ 79 tuổi, xuất hiện tăng huyết áp và suy tim xung huyết mạn xuất hiện mệt mỏi và khó thở.

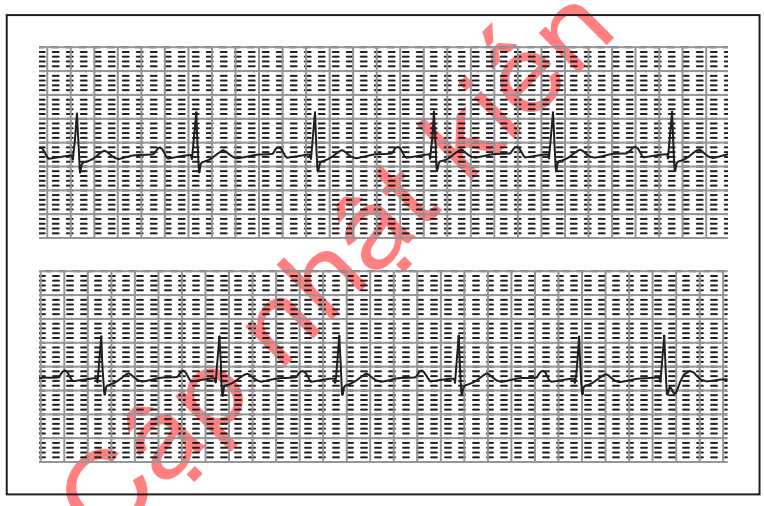

10. Bệnh nhân nam 29 tuổi gãy xương gót, là vận động viên điền kinh.

Group Cập nhật kiến thức y khoa

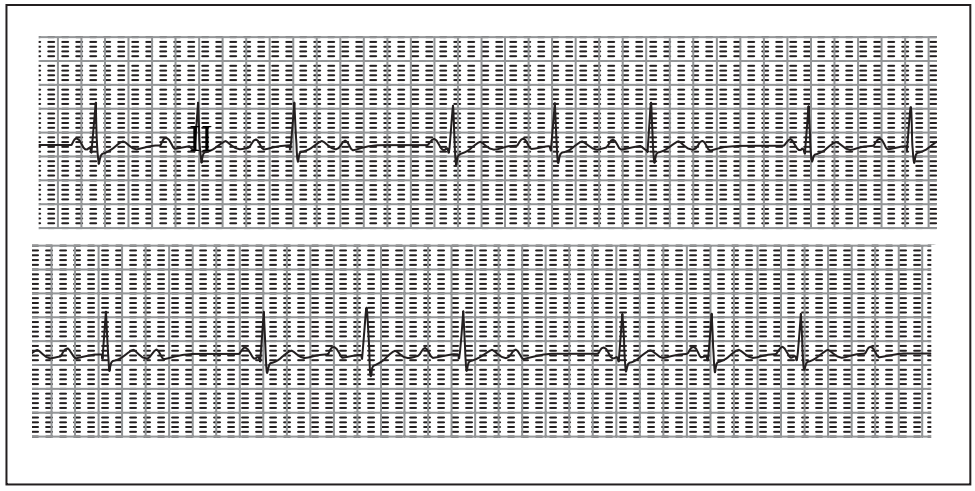

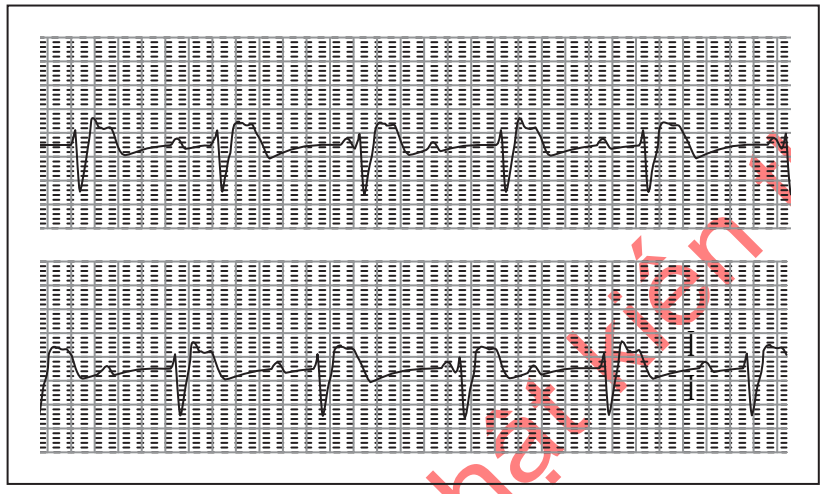

11. Bệnh nhân nữ 71 tuổi ngất.

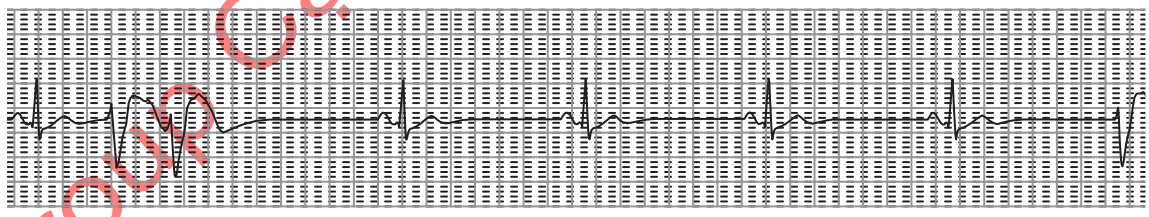

12. Bệnh nhân nam 79 tuổi xuất hiện mệt mỏi tăng dần.

Group Cập nhật kiến thức y khoa

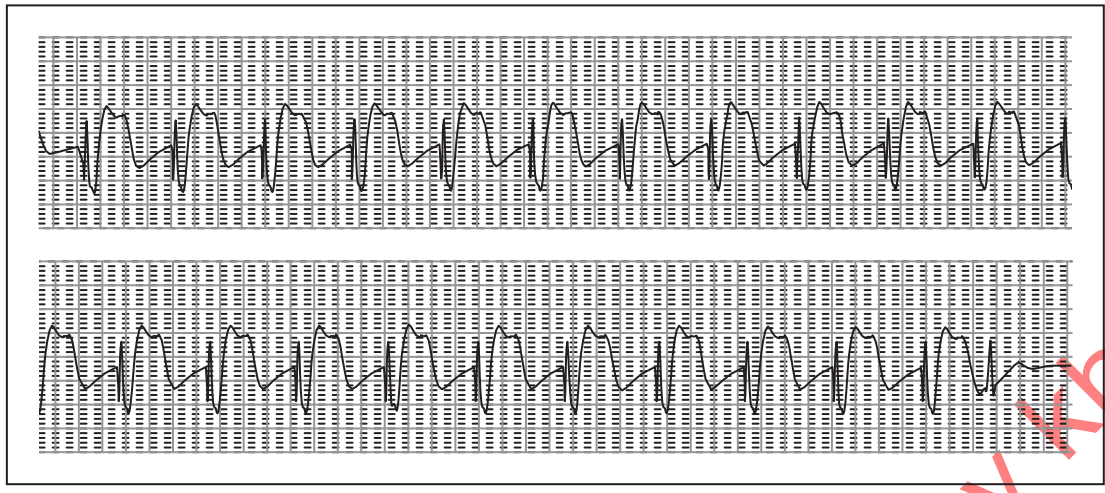

13. Bệnh nhân nữ 59 tuổi được hồi sức sau ngừng tim.

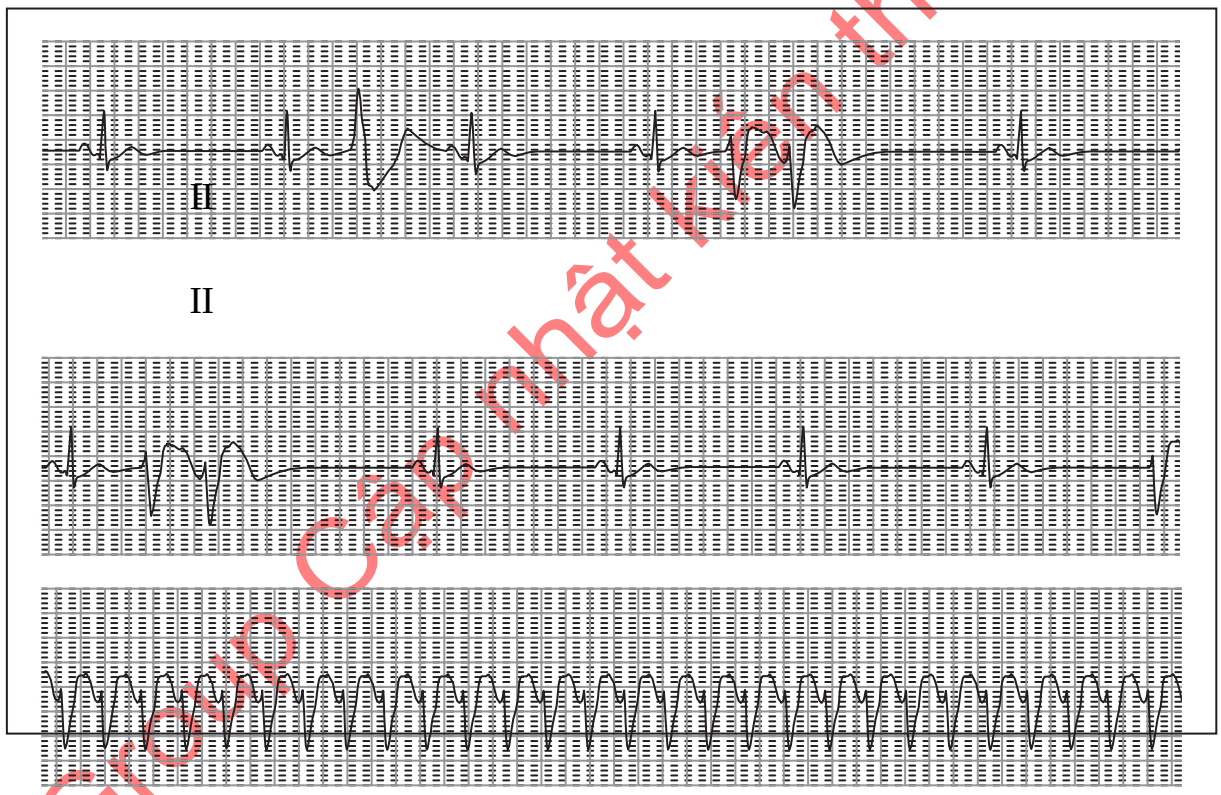

14. Bệnh nhân nữ 68 tuổi đột ngột mất ý thức.

Group Cập nhật kiến thức y khoa

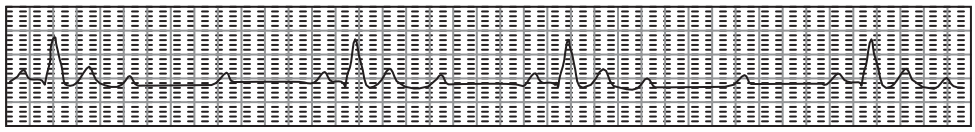

15. Bệnh nhân nam 66 tuổi tiền sử suy nút xoang và tăng huyết áp, xuất hiện cảm giác khó chịu.



16. Bệnh nhân nữ 56 tuổi được chẩn đoán Nhồi máu cơ tim cấp cấp gần đây.

Group Cập nhật kiến thức y khoa

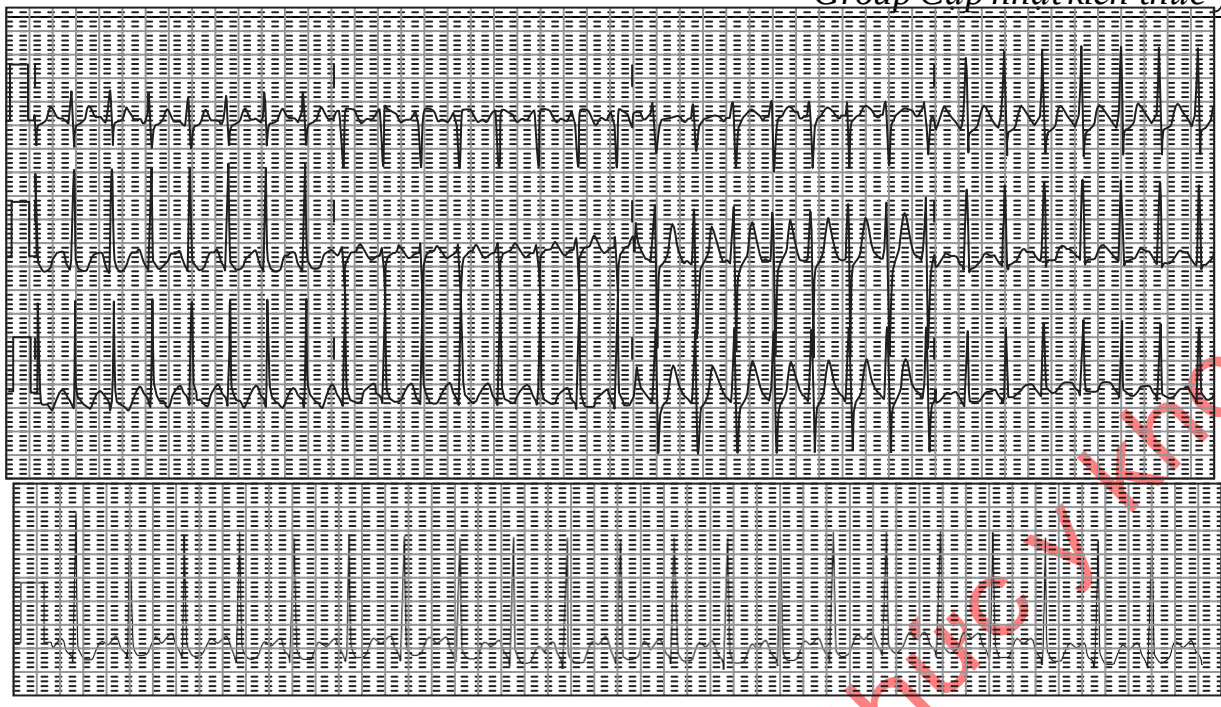

17. Bệnh nhân nữ 26 tuổi rối loạn lo âu sau hít cocaine.

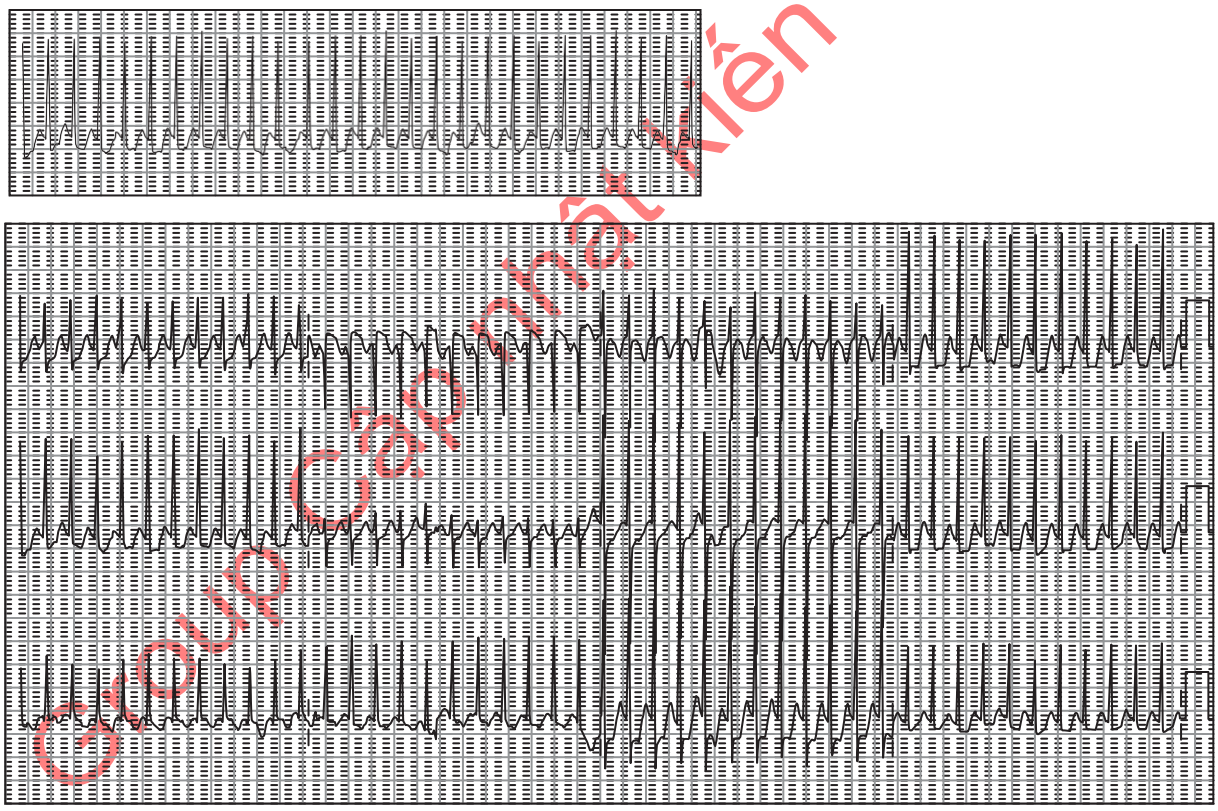

18. Trẻ 18 tháng tuổi kích thích và ăn kém

a)

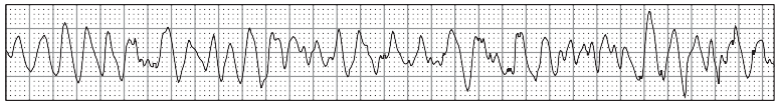

Group Cập nhật kiến thức y khoa

b)

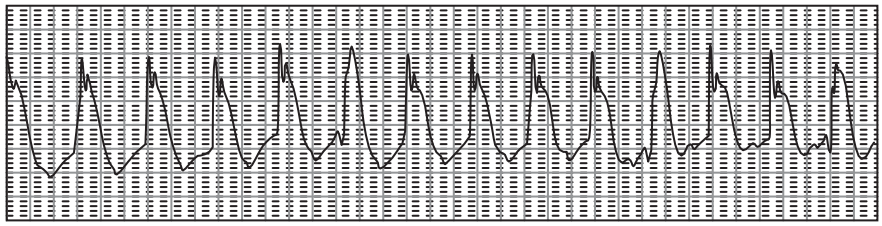

c)





d)

19. a) Bệnh nhân nam 54 tuổi đột nhiên đau ngực rồi mất ý thức.

Group Cập nhật kiến thức y khoa

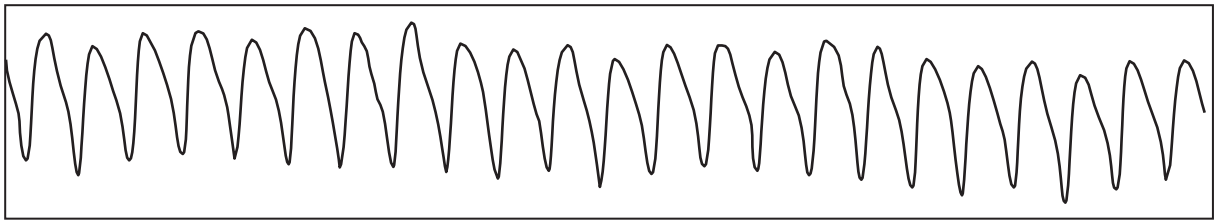

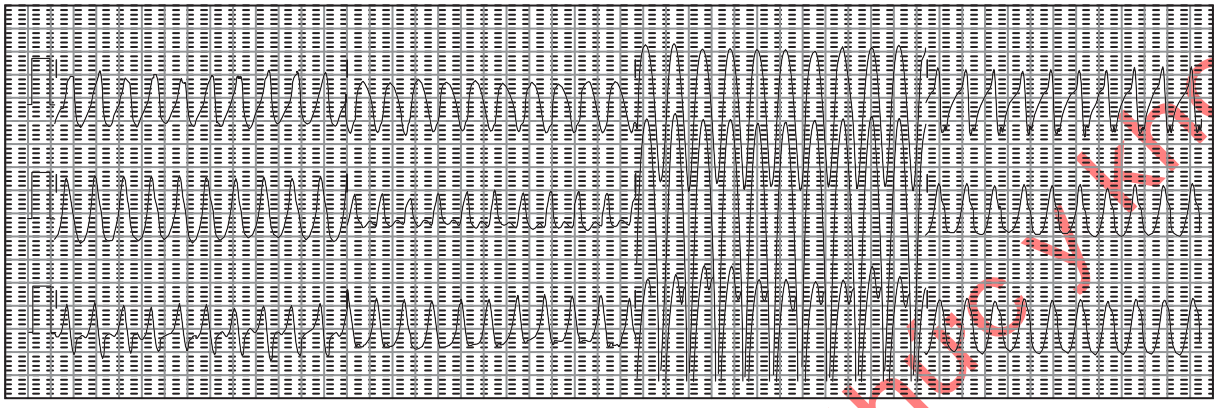

20. Bệnh nhân nữ 60 tuổi xuất hiện khó thở, mệt mỏi, tụt huyết áp.

21. Bệnh nhân nữ 65 tuổi xuất hiện đau ngực theo dõi do nhồi máu cơ tim cấp và đột nhiên mất ý thức.

Group Cập nhật kiến thức y khoa



22. Bệnh nhân nữ 67 tuổi cảm thấy tim đập nhanh.



23. Bệnh nhân nam 65 tuổi, COPD và khó thở cấp.

Group Cập nhật kiến thức y khoa

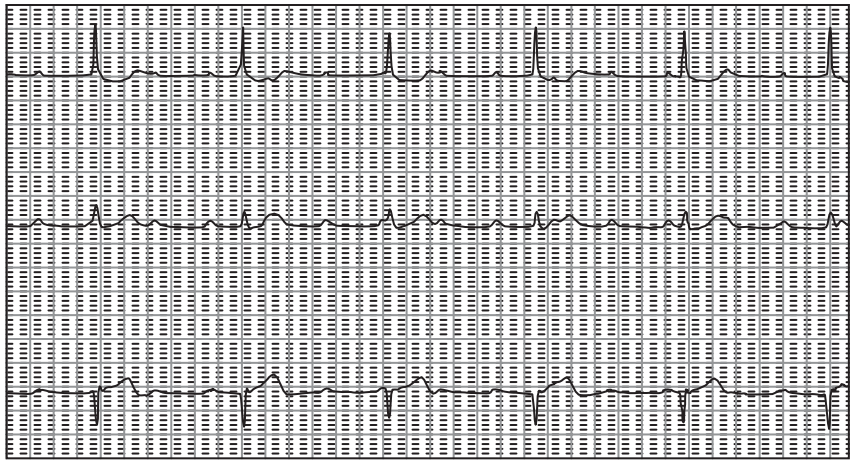

24. Bệnh nhân nữ 75 tuổi suy giảm tri giác

25. Bệnh nhân nam 16 tuổi sau ngất, hiện tại đột nhiên mất ý thức.

Group Cập nhật kiến thức y khoa

ECG interpretations and comments

(Rates refer to ventricular rate unless otherwise indicated)

1. Rung nhĩ, tần số thất 138. Đây là nhịp nhanh, QRS hẹp không đều một cách không đều. Chẩn đoán phân biệt bao gồm: rung nhĩ, cuồng nhĩ với dẫn truyền bất thường, nhịp nhanh nhĩ đa ổ (MAT). Trên ECG này không có sóng P và sóng F nên đây là rung nhĩ.

2. **Rung nhĩ, tần số thất 96.** Nhịp không đều một cách không đều mà không có hoạt động nhĩ phù hợp với rung nhĩ. Nhịp kết thúc có QRS hẹp, nhanh không đều có thay đổi hình thái. Cân nhắc giữa rung nhĩ với hội chứng WPW, xoắn đỉnh hoặc nhiễu. Sự xuất hiện hai đỉnh nhọn ở QRS cho thấy đây là hình ảnh nhiễu. Xem hình bên dưới.

Case #2. Rung nhĩ với nhịp nhanh, QRS rộng.

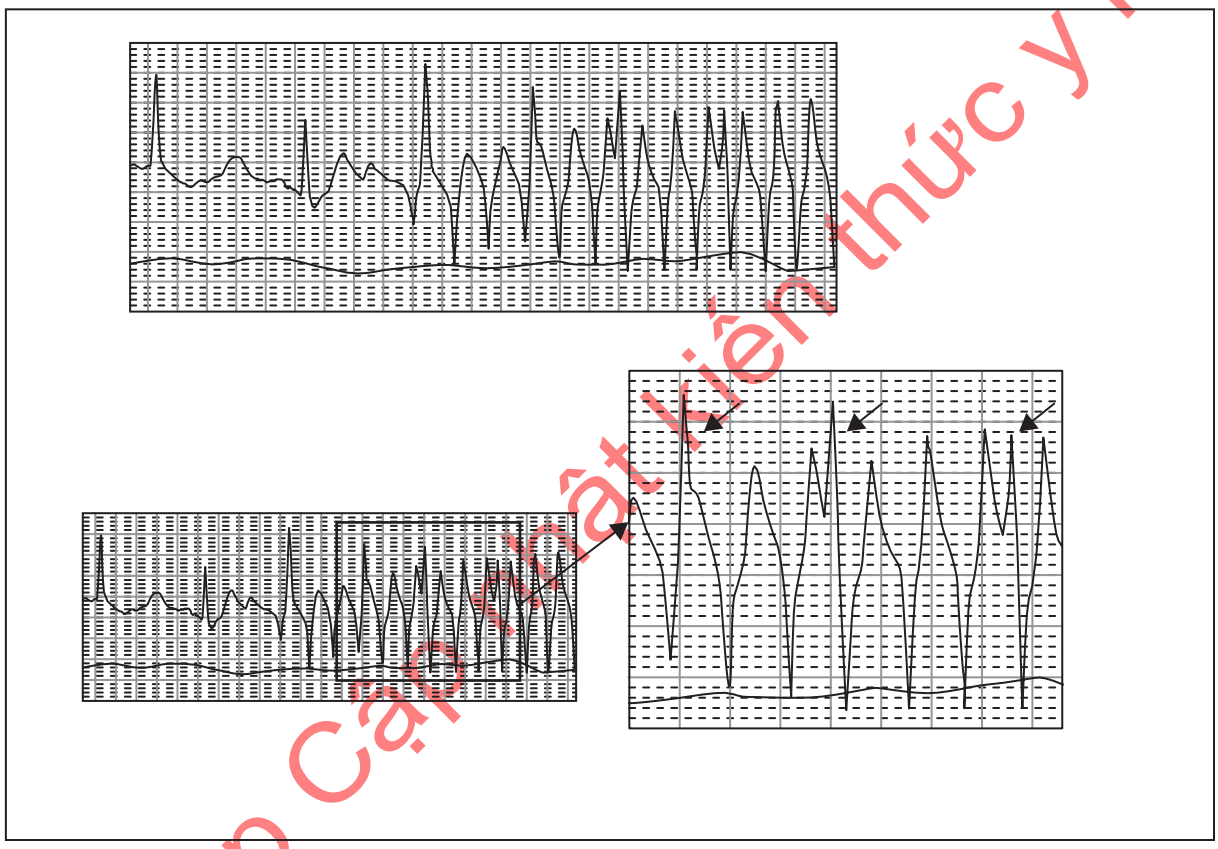

Group Cập nhật kiến thức y khoa

3. **a) Nhịp nhanh thất đa hình nghi ngờ xoắn đỉnh tần số 220.** Nhịp nhanh QRS rộng với hình dáng QRS thay đổi liên tục, RR thay đổi và trục thay đổi phù hợp với nhịp nhanh thất đa hình. Các phức bộ QRS như đang xoay quanh một điểm cố định, lớn dần lên sau đó nhỏ dần rồi lại lớn dần lên… Hình dạng này nghi ngờ xoắn đỉnh. Xoắn đỉnh là hình ảnh đặc trưng của nhịp nhanh thất đa hình, ít gặp. Nó được xác định là xoắn đỉnh khi VT đa hình kèm theo QT kéo dài.

b. Nhịp xoang tần số 64, ngoại tâm thu nhĩ (PACs), ngoại tâm thu thất (PVCs), thiếu máu cục bộ vách trước, QT dài. Bất thường lớn ở đây là QT dài, QT bình thường được tính theo công thức Bazett: QTc = QT / $\sqrt{RR}$. QTc dài khi lớn hơn 450 ms ở nam hoặc 460 ms ở nữ và trẻ em. QT dài tiềm ẩn nguy cơ xoắn đỉnh. Nguy cơ tăng cao khi QTc trên 500 ms. Với trường hợp này, QTc = 600 ms, QTc = 620ms. Chẩn đoán phân biệt QT dài gồm hạ Kali, hạ Magie, hạ Canxi, thiếu máu cơ tim cục bộ cấp, tăng áp lực nội sọ, dùng thuốc chẹn kênh Natri, hạ thân nhiệt, QT dài bẩm sinh. QT dài trong trường hợp này do bất thường điện giải. T âm ở V1-V3 do thiếu máu vách trước. Xem hình dưới.

Group Cập nhật kiến thức y khoa

Minh họa case #3:VT đa hình, xoắn đỉnh.

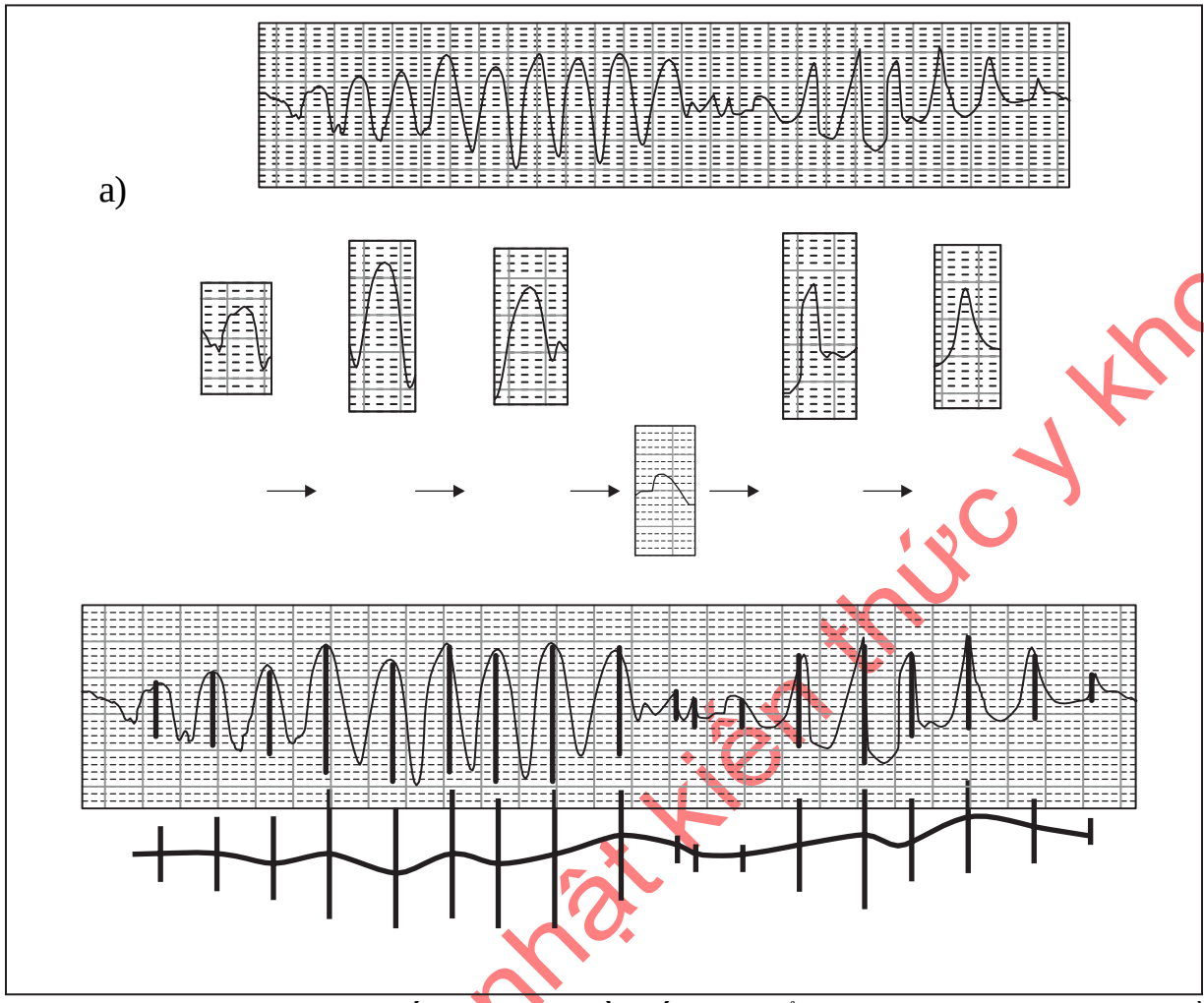

4. a) Nhịp nhanh trên thất kịch phát, tần số 190. Chẩn đoán phân biệt nhịp nhanh, đều, phức bộ QRS hẹp, gồm ST, nhịp nhanh trên thất kịch phát, SVT và cuồng nhĩ dẫn truyền 2:1. ST và cuồng nhĩ có hoạt động nhĩ đặc trưng trên ECG. SVT thường mất hoạt động nhĩ hoặc P âm (P có thể đi sau QRS). ECG này mất sóng P xoang hoặc sóng F nên chẩn đoán là SVT. ST chênh xuống ở chuyển đạo dưới và bên mất sau chuyển về nhịp xoang.

b. Nhịp nhanh trên thất kịch phát, tần số 190, đã chuyển về nhịp xoang nhanh, tần số 105. Sau tiêm adenosine, có khoảng ngừng trên ECG sau đó chuyển về nhịp xoang.

5. Chậm xoang (SB), tần số 20. Nhịp đều, QRS hẹp. P đi trước QRS, tần số dưới 60 nên đây là chậm xoang.

6. Cuồng nhĩ dẫn truyền 4:1, tần số 75. Nhịp đều, QRS hẹp. Hoạt động nhĩ đều, tần số nhĩ 300 lần/phút (mỗi phức hợp thứ 4 bị ẩn trong QRS và có hình răng cưa đặc trưng cho cuồng nhĩ. Nhịp thất bằng ¼ nhịp nhĩ nên đây là dẫn truyền 4:1.

case #6. Cuồng nhĩ

Group Cập nhật kiến thức y khoa

Sóng f thấy rõ ở chuyển đạo dưới và V1. đáp ứng thất từ chậm đến nhanh và không đều. a) dẫn truyền 3:1. b) 2:1 chú ý t ần số thất 150 thường là cuồng nhĩ. c) đáp ứng khác nhau hoặc không đều. d) đáp ứng chậm.

a) 3:1

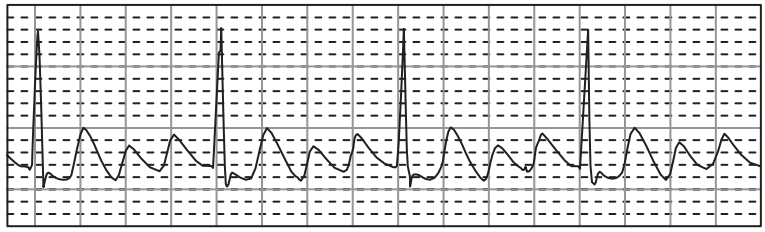

b) 2:1

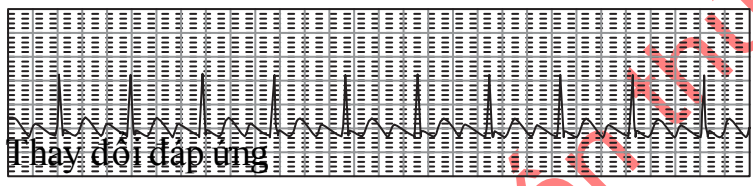

c) Thay đổi đáp ứng

d) Đáp ứng chậm avF

7. Nhịp tự thất tăng tốc, tần số 55. Nhịp đều, QRS rộng. Không có sóng P loại trừ nguồn gốc từ nhĩ, đây là nhịp thất. Bởi vì nhịp thoát thất bình thường là 20 – 40, nên đây là nhịp tự thất tăng tốc. Đây là nhịp hay gặp ở bệnh nhân sau đặng tiêu huyết khối trong nhồi máu cơ tim, là biểu hiện cảu sự tái tưới máu. Nhịp bộ nối có dẫn truyền bất thường trong thất (block nhánh) cũng có nhịp đều, QRS rộng, tuy nhiên hình dáng QRS không có dạng block nhánh trái hoặc phải. Cần phải xem xét kĩ cả 12 chuyển đạo.

8. Có thể là VT, tần số 170. Chẩn đoán phân biệt của nhịp nhanh đều, QRS rộng gồm ST dẫn truyền bất thường (block nhánh), gồm SVT hoặc cuồng nhĩ dẫn truyền bất thường và VT không có

Group Cập nhật kiến thức y khoa

sóng P hoặc sóng F, chỉ còn phân biệt SVT và VT. Không có thông tin về lâm sàng nên 80% ở đây là VT. Thông tin lâm sàng của bệnh nhân có tiền sử nhồi máu cơ tim, huyết áp thấp, phù phổi cấp thì là VT.

9. **Nhịp bộ nối tăng tốc, tần số 80.** QRS hẹp, mất sóng P nên loại trừ nhịp thất và nhĩ. QRS hẹp, nghĩ tới nhịp phát từ nút AV. vì nhịp bộ nối tần số 40-60 nên ở đây là nhịp bộ nối tăng tốc.

10. **Nhịp xoang, block AV 1,tần số 60, ngoại tâm thu bộ nối (PJC) với dẫn truyền bất thường.** Có QRS hẹp ngoại trừ QRS cuối, tất cả có P đi sau. Khoảng PR dài và không đổi (320 ms, bình thường = 120 – 200 ms), là block AV cấp 1. Phức bộ QRS cuối là PJC với dẫn truyền bất thường: không có P đi trước, có hình dáng tương tự như QRS (PJC), trừ đoạn cuối của sóng S hơi khác.

11. **Nhịp xoang, block AV 2 type 1 (Wenckebach,Mobitz 1), tần số 60.** Sóng P không đổi và đi trước QRS, tuy nhiên PR dài dần, sau đó xuất hiện P không dẫn truyền. Xem hình đối diện.

12. **Nhịp xoang, nhĩ thất phân ly, block AV cấp 3, nhịp tự thất tăng tốc, tần số 50.** Nhịp chậm đều, QRS rộng, sóng P đều có tần số khác QRS, gợi ý hoạt động nhĩ thất độc lập (nhĩ thất phân ly). Không thấy có P dẫn truyền xuống thất nên đây là block AV 3. QRS rộng trên 120 ms cho thấy nguồn gốc từ thất. Bởi vì nhịp tự thất có tần số 20 – 40, nên ECG này là nhịp tự thất tăng tốc. Xem hình trang 22.

13. **100% máy tạo nhịp thất, tần số 70.** Xuất hiện sọc dọc trước mỗi QRS. Không có bằng chứng hoạt động nhĩ hoặc thất độc lập. QRS rộng, hình dạng nhịp của máy tạo nhịp. Xem hình trang 22.

Minh họa case #8

Group Cập nhật kiến thức y khoa

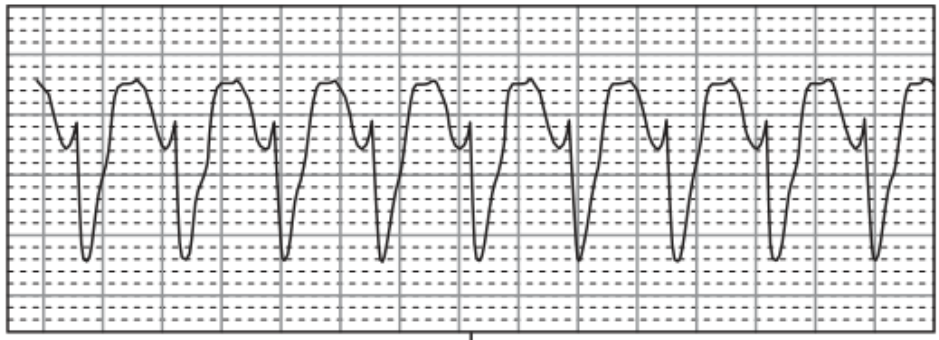

Nhịp nhanh QRS rộng

Cân nhắc yếu tố tuổi và tiền sử tim mạch

Khả năng cao là VT khi:
- Tuổi trên 50
- Tiền sử MIorCHF

SVT dẫn truyền bất thường

Nhịp nhanh thất (VT)

Quyết định điều trị sau khi chẩn đoán xác định

Chẩn đoán phân biệt nhịp nhanh, QRS rộng trên bệnh nhân lớn hơn 50 tuổi, tiền sử nhồi máu cơ tim, bao gồm SVT và VT. Tiền sử lâm sàng nhồi máu cơ tim và suy tim sung huyết gợi ý nhiều tới VT, nghi ngờ VT khi có AV phân li, có nhịp kết hợp và nhịp bắt được. Phân biệt VT với SVT nhiều khi rất khó trên lâm sàng. Trong trường hợp bệnh nhân không ổn định như tụt huyết áp, khó thở do phù phổi, đau ngực do thiếu máu vành, và giảm ý thức, cần nghĩ tới VT

case #11. Block AV cấp 2 type 1

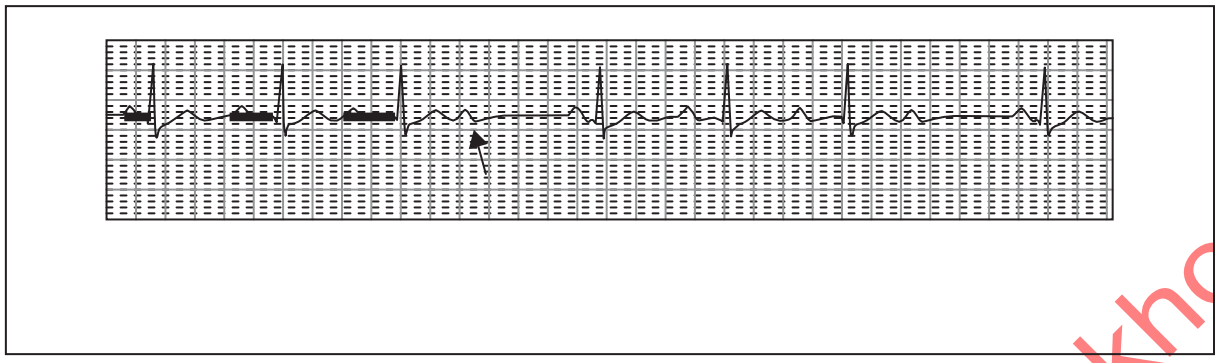

case #12. Block AV 3, hay block hoàn toàn

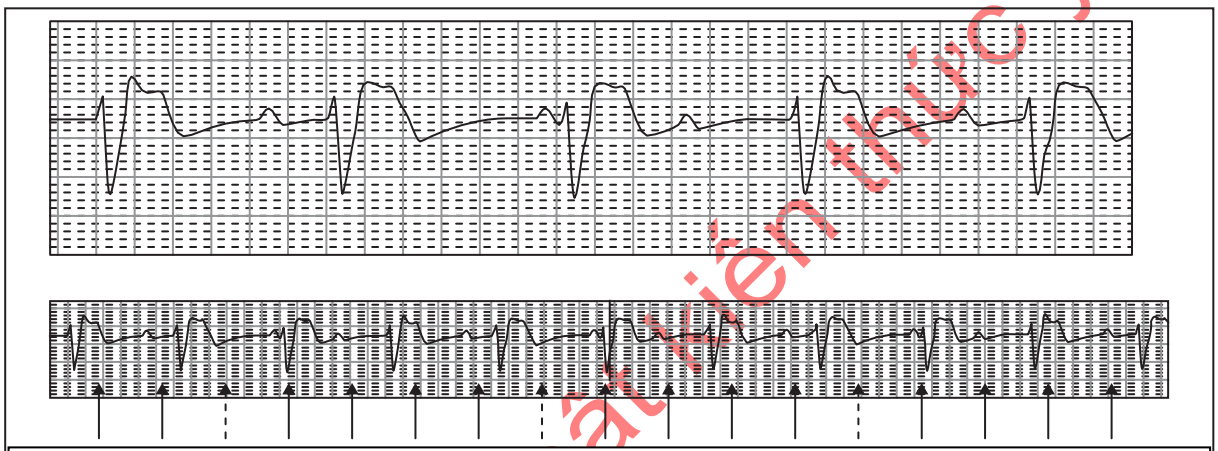

Chú ý hoạt động độc lập của P và QRS. Tần số nhĩ đánh dấu bởi mũi tên nhanh hơn tần số thất, tần số nhĩ khoảng 110, tần số thất khoảng 50. QRS rộng thường là block AV cấp 3.

Group Cập nhật kiến thức y khoa

case #13. Máy tạo nhịp thất

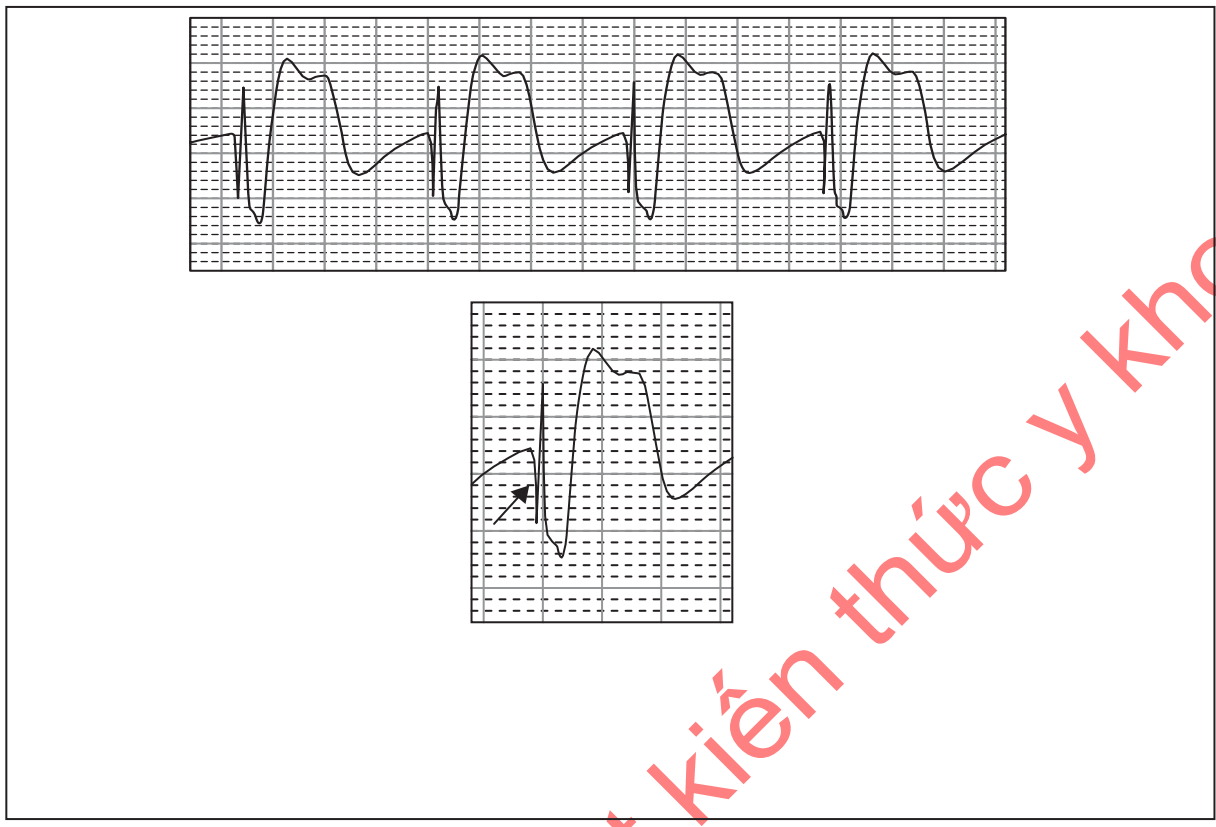

14. Nhịp chậm xoang, tần số 30, PVC, VT tần số 180. Nhịp xoang chậm là nhịp cơ bản, có QRS rộng, có ngoại tâm thu thất. Nhịp thứ 3, 6, 7 dải nhịp I, nhịp 2, 3, 8 dải II là PVCs. Hình dạng PVCs khác nhau cho thấy đó là nhịp của những ổ thất khác nhau. Dải nhịp cuối nhanh, đều, QRS rộng. Phân biệt khó khăn giữa VT và SVT dẫn truyền bất thường nếu chỉ có 1 dải nhịp, nhưng ECG này nghĩ tới nhiều là VT vì hình dáng PVCs tương đồng nên do cùng một ổ phát nhịp.

15. Nhịp xoang,block AV 2 type 2(Mobitz 2, high-grade AV block), tần số 30. P đều, tần số 75. Nhiều P không dẫn truyền, tuy nhiên cần phân biệt block AV 2 hay 3. 4 QRS có P đi trước cho thấy có dẫn truyền nhĩ thất, loại trừ nhĩ thất phân li và block AV 3. Vì PR không đổi ở những P dẫn truyền nên được gọi là Mobitz 2.

16. Nhịp xoang, block AV 2 type 2(Mobitz 2, high-grade AV block), tần số 55, ST chênh xuống do thiếu máu cục bộ. Tương tự như những case trước , có hoạt động nhĩ đều, tần số 79, có một vài P dẫn truyền. Ở những P dẫn truyền nên đây là Mobitz 2. Tuy nhiên QRS rộng cho thấy có dẫn truyền bất thường trong thất. ST chênh lên hoặc chênh xuống ở những chuyển đạo ngược với chiều QRS.

17. Nhịp xoang nhanh, tần số 140, và 180. Hai dải nhịp đều có nhịp nhanh, QRS hẹp. Phân biệt gồm ST, SVT và cuồng nhĩ 2:1. Sóng P luôn đi trước QRS nên đây là ST. Khi dẫn truyền thất nhanh có thể mất P hoặc P ẩn trong T, hình dạng sóng T 2 pha thường do sóng P lẫn vào, nhìn thấy ở DII.

18. Nhịp điệu: Nhịp nhanh kịch phát trên thất tần số 265, ECG:Nhịp nhanh kịch phát trên thất tần số 265. Cũng nhutrong case trước, có hiện tượng nhịp nhanh QRS hẹp, tuy nhiên không phải là ST vì không thấy sóng P, thêm vào đó cho dù là ở trẻ sơ sinh cũng không thể có nhịp nhanh

Group Cập nhật kiến thức y khoa

xoang tần số > 220 lần/phút. Không thấy sóng F nên loại trừ cuồng nhĩ. Việc chẩn đoán Nhịp nhanh kịch phát trên thất (SVT) được thực hiện bằng các loại trừ. ST chệnh xuống được ghi nhận trong nhiều chuyển đạo, một dấu hiệu thường gặp ở những case SVT.

19. Bệnh nhân này ngừng tim và không tiến triển sau hồi sức.

a) **Rung thất.** Nhịp hỗn loạn, không có hoạt động điện nào rõ ràng. Rung thất có thể lẫn với nhiễu, nhưng rung thất không tạo ra mạch. Bệnh nhân được khử rung ở dải b).

b) **Nhịp tự thất tăng tốc, tần số 105.** Nhịp đều, QRS rộng. Có một vài hoạt động nhĩ nhưng độc lập với hoạt động thất, gợi ý phức bộ QRS có nguồn gốc từ thất. Nhịp quá nhanh để xác định là nhịp tự thất (Nhịp tự thất tần số 20-40), nhưng không đủ nhanh để chẩn đoán là nhịp nhanh thất (Nhịp nhanh thất đòi hỏi tần số ≥120). Khi tần số 40 – 120, khái niệm Nhịp tự thất tăng tốc sẽ được sử dụng

c) Nhịp xoang nhanh, tần số 160, ST chênh lên phù hợp NMCT cấp. Nhịp nhanh, QRS hẹp, có P đi trước QRS, ST chênh lên.

d) Nhịp xoang nhanh, tần số 115, ST chênh lên phù hợp NMCT cấp.

20. **Nhịp nhanh thất (VT), tần số 250.** Cả nhịp và điện tim đều thể hiện có nhịp nhanh, đều, QRS rộng. Chẩn đoán phân biệt gồm VT, SVT dẫn truyền thất bất thường, và ST dẫn truyền thất bất thường. Các sóng P đôi khi được phát hiện nhưng chúng không có sự liên hệ với QRS (Có AV phân li) nên đây là VT.

21. **Nhịp bộ nối tăng tốc , tần số 90, ST chênh lên do NMCT cấp, PVCs với hiện tượng R trên T dẫn đến VT đa hình và rung thất.** Phần đầu là nhịp bộ nối vì QRS hẹp và không có P đi trước, nhịp nhanh hơn nhịp của bộ nối AV (40-60) nên đây là nhịp bộ nối tăng tốc, ST chênh lên phù hợp NMCT cấp, PVCs xuất hiện ở phần cuối của sóng T sau QRS thứ 6. Hình ảnh VT đa hình ở phần giữa của dải nhịp sau đó chuyển thành rung thất tại phần cuối. Khử cực thất sớm khi đang tái cực thất gây ra hiện tượng R trên T.

22. **Rung nhĩ, tần số 140, dẫn truyền thất bất thường.** Nhịp nhanh không đều một cách không đều hay gặp nhất do rung nhĩ, nhanh nhĩ đa ổ, cuồng nhĩ dẫn truyền AV thay đổi. Không thấy sóng P và sóng F nên loại trừ 2 cái sau. QRS rộng gợi ý dẫn truyền thất bất thường, có thể do rối loạn chuyển hóa, block nhánh, dẫn truyền đường phụ (WPW), IVCD. Nếu ECG không có đầy đủ 12 chuyển đạo thì rất khó để xác định chính xác nguyên nhân của sự dẫn truyền bất thường trong trường hợp này.

23. **Nhịp nhanh nhĩ đa ổ (MAT), tần số 130.** Nhịp không đều một cách không đều. Phân biệt với rung nhĩ, cuồng nhĩ dẫn truyền thay đổi và MAT. ECG này, P đi trước QRS và có ít nhất 3 hình thái P khác nhau nên đây là nhịp nhanh nhĩ đa ổ. Loại nhịp này thường gặp nhất ở các bệnh nhân COPD.

Group Cập nhật kiến thức y khoa

24. ST với phân li nhĩ thất và block AV cấp 3, nhịp thoát bộ nối, tần số 53. Sóng P tần số 130. QRS đều, tần số 53, nhĩ thất độc lập (phân li) và không có dẫn truyền nhĩ thất nên đây là block AV cấp 3. QRS hẹp và ở tần số phù hợp (40-60) nên đây là nhịp bộ nối.

case #21

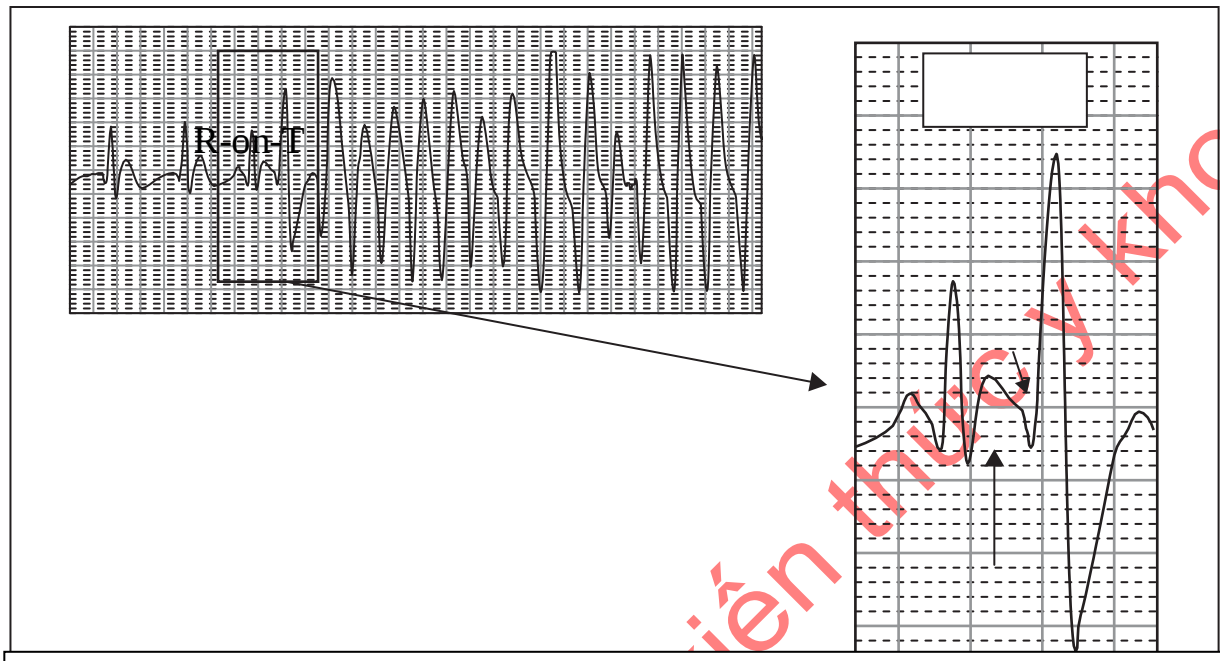

Hiện tượng R-on-T mô tả việc phát xung(sóng R được chỉ bởi mũi tên nhỏ) vào khoảng thời gian dễ bị tổn thương của chu kỳ (sóng T được chỉ bởi mũi tên lớn). Sau đó PVCs dẫn đến kết quả của rung thất.

25. VT đa hình, nghi ngờ xoắn đỉnh, tần số 350. QRS ban đầu là nhịp xoang, sau đó có hiện tượng R-on-T tạo VT đa hình. QRS xoay quanh một điểm cố định, biên độ thay đổi gợi ý xoắn đỉnh. Xoắn đỉnh được xác định khi có QT dài trong nhịp nhanh xoang trước VT đa hình hoặc sau chuyển nhịp.

Reference

1. PrioriSG,SchwartzPJ,NapolitanoC,etal.Riskstratificationinthelong-QTsyndrome.NEnglJMed2003;348:1866–74.

Group Cập nhật kiến thức y khoa

Part2

12-Lead ECGs (intermediate level)

Group Cập nhật kiến thức y khoa

Case histories

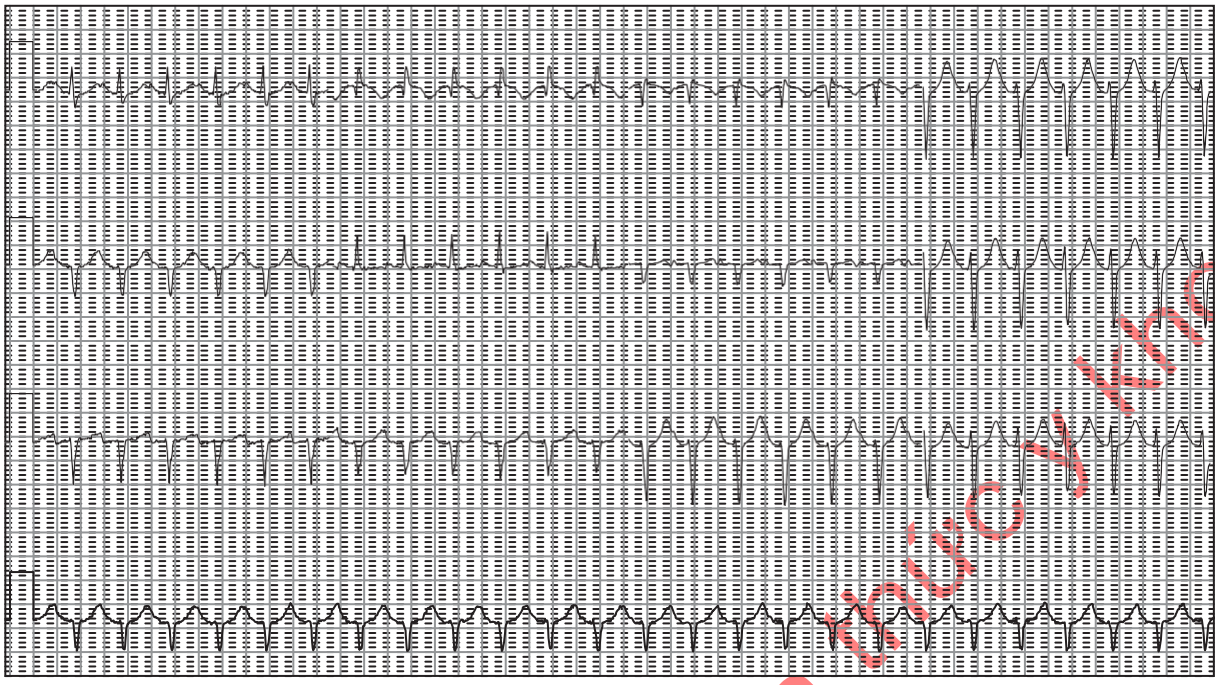

26. Bệnh nhân nam 56 tuổi xuất hiện sốt,thở nhanh,hạ huyết áp

Group Cập nhật kiến thức y khoa

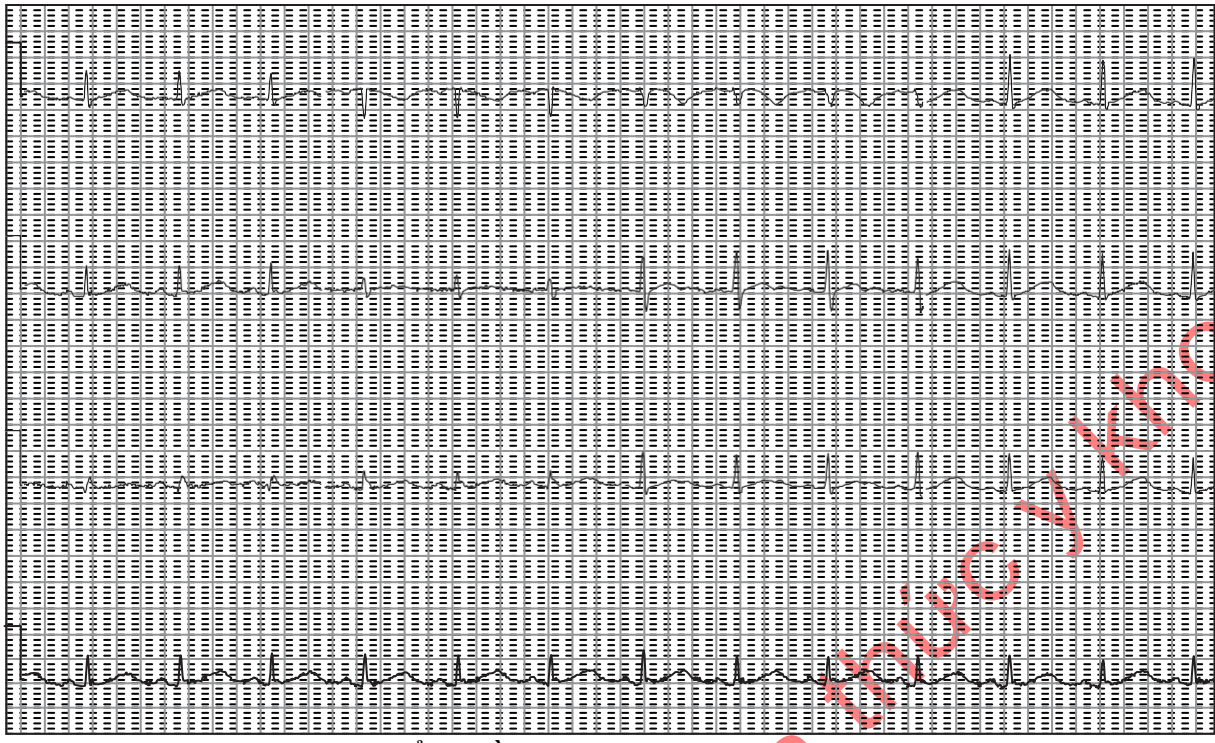

27. Bệnh nhân nữ 51 tuổi buồn nôn,nôn kéo dài,chóng mặt nặng sau khi tham dự picnic

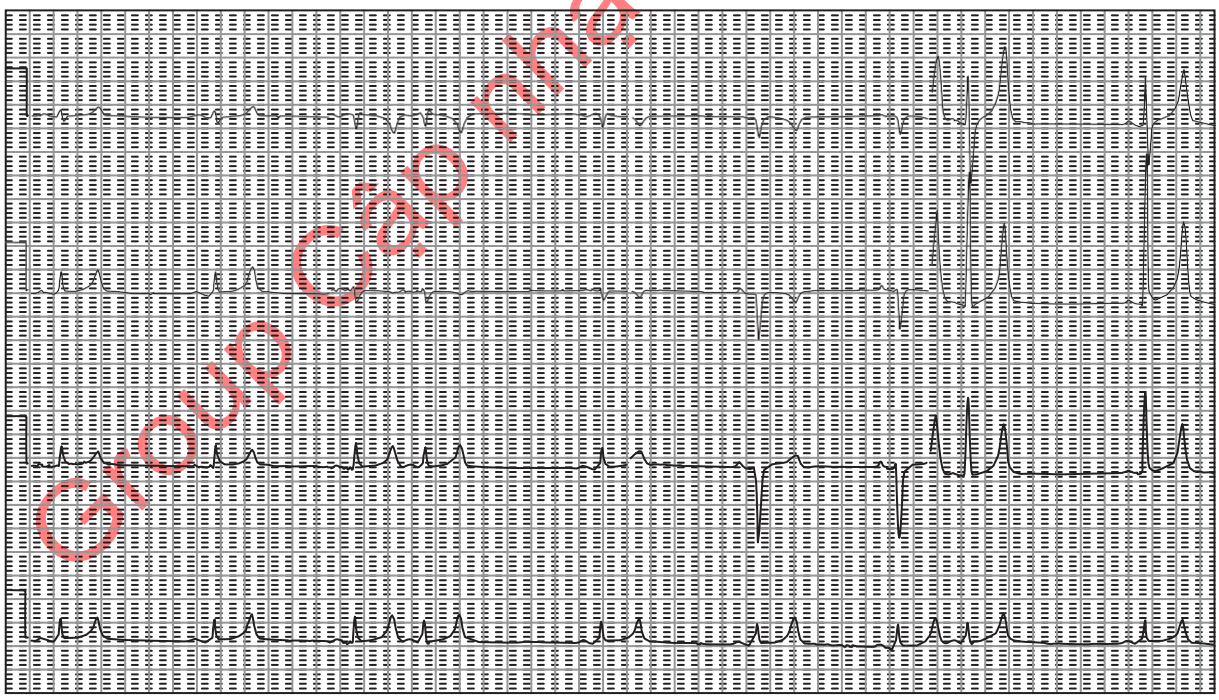

28. Nam 26 tuổi mệt nhiều,chóng mặt

Group Cập nhật kiến thức y khoa

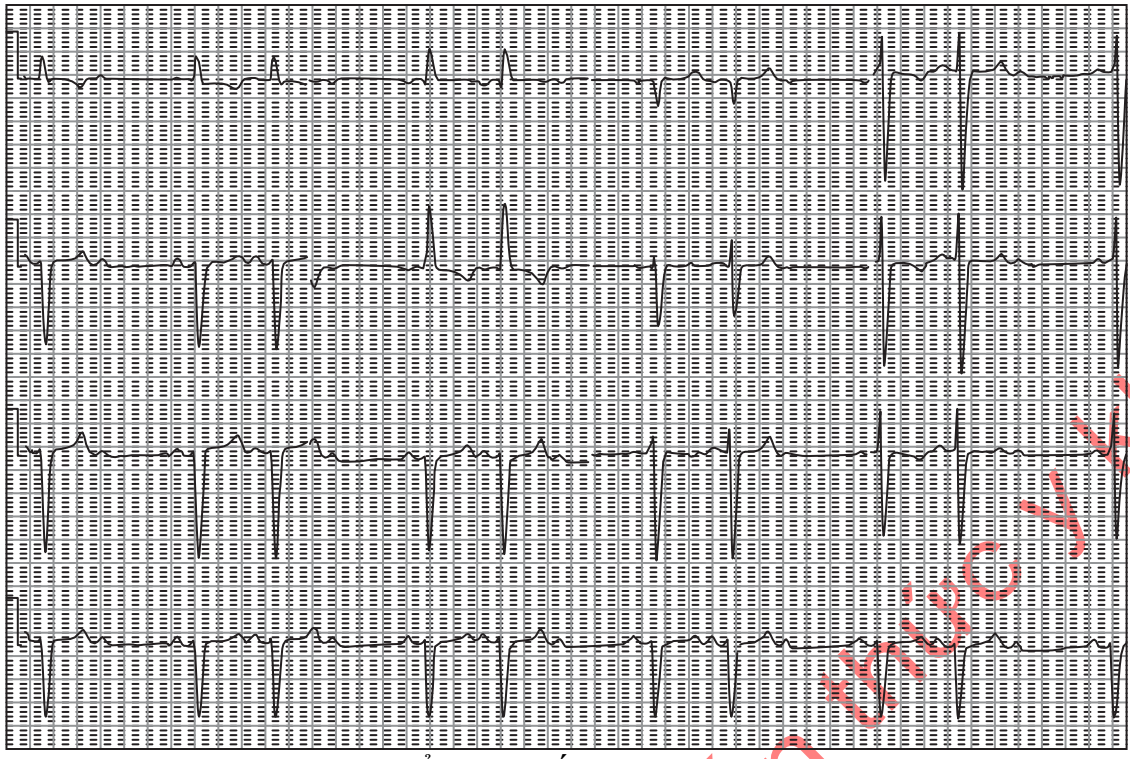

29. Bệnh nhân nam 55 tuổi sau ngất

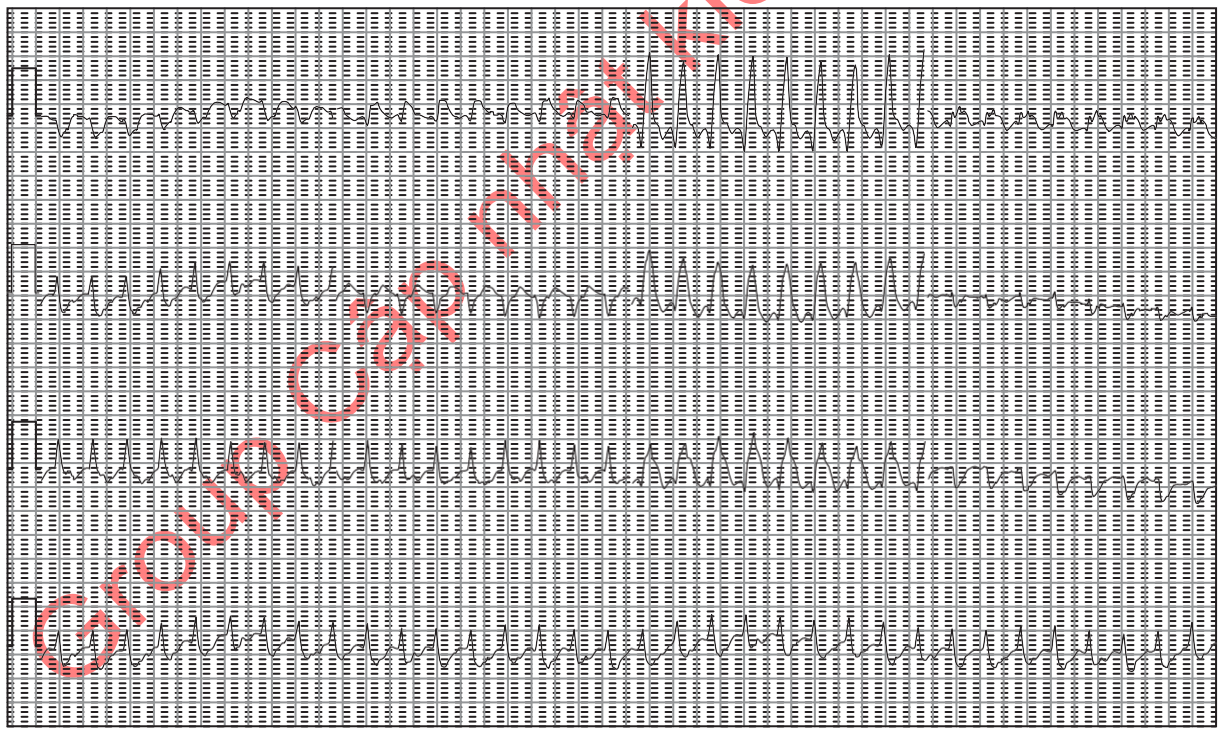

30. Bệnh nhân nam 45 tuổi hồi hộp, đánh trống ngực và chóng mặt

Group Cập nhật kiến thức y khoa

31. Bệnh nhân nam 72 tuổi có COPD xuất hiện khó thở

32. Bệnh nhân nam 49 tuổi chóng mặt nhiều

Group Cập nhật kiến thức y khoa

33. Bệnh nhân nam 61 tuổi xuất hiện suy giảm ý thức

34. Bệnh nhân nữ 21 tuổi đau ngực

Group Cập nhật kiến thức y khoa

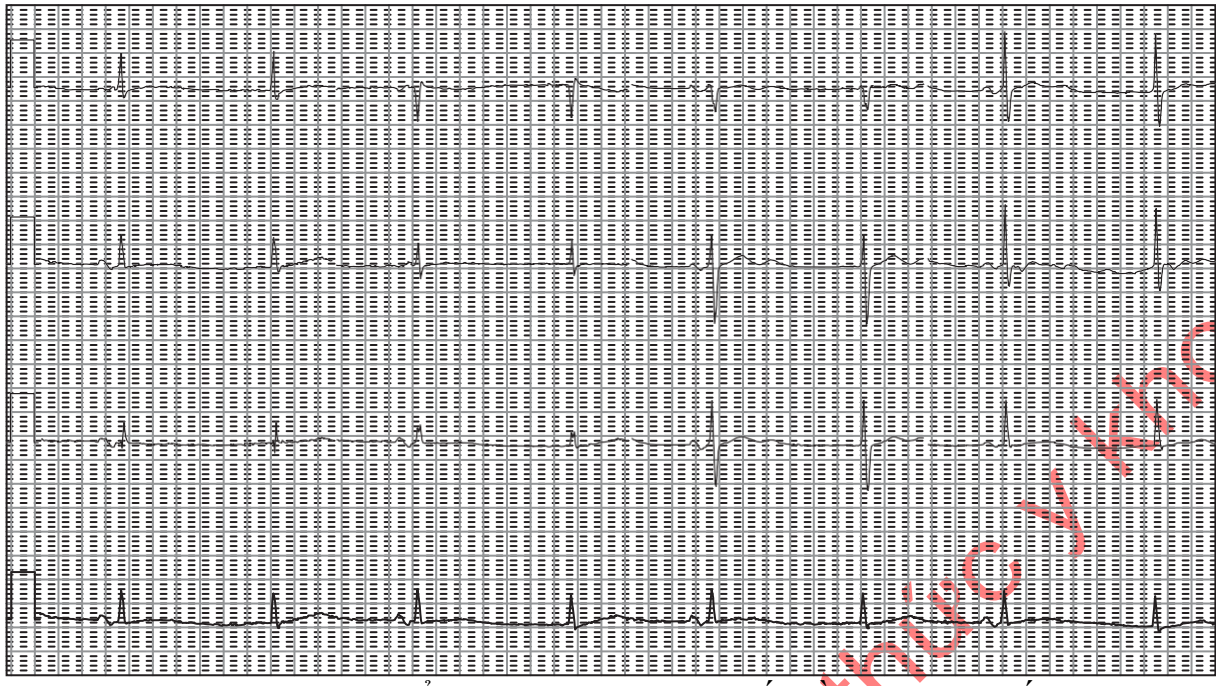

35. Bệnh nhân nam 69 tuổi chóng mặt sau khi bắt đầu dùng 1 thuốc mới

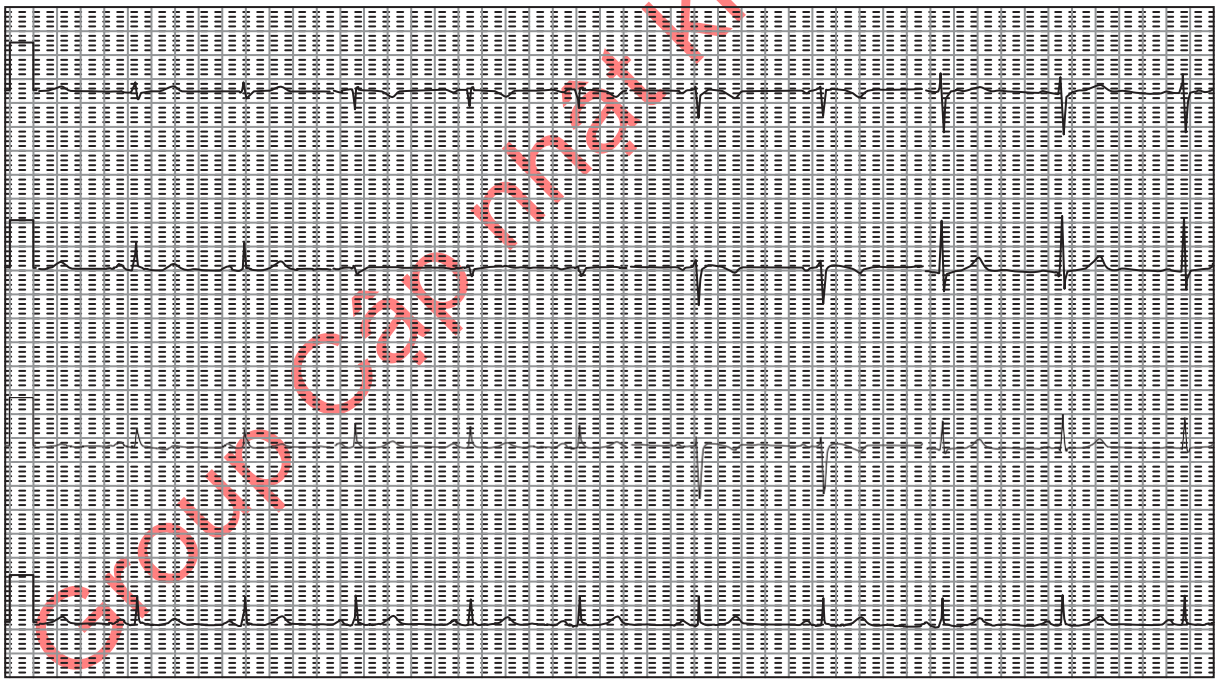

36. Bệnh nhân nữ 38 tuổi đau ngực không điển hình

Group Cập nhật kiến thức y khoa

37. Bệnh nhân nam 72 tuổi khó thở và vã mồ hôi

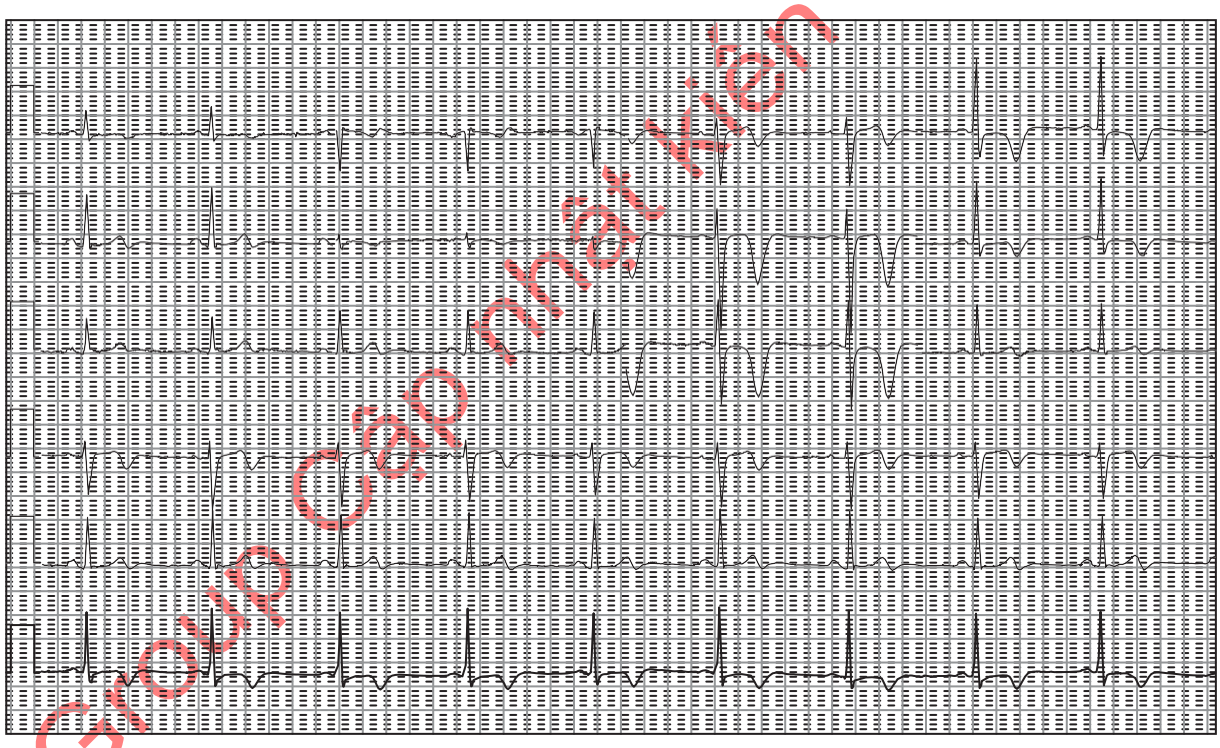

38. Bệnh nhân nam 56 đau ngực và vã mồ hôi trước khi tới bệnh viện,hiện tại không có triệu chứng

Group Cập nhật kiến thức y khoa

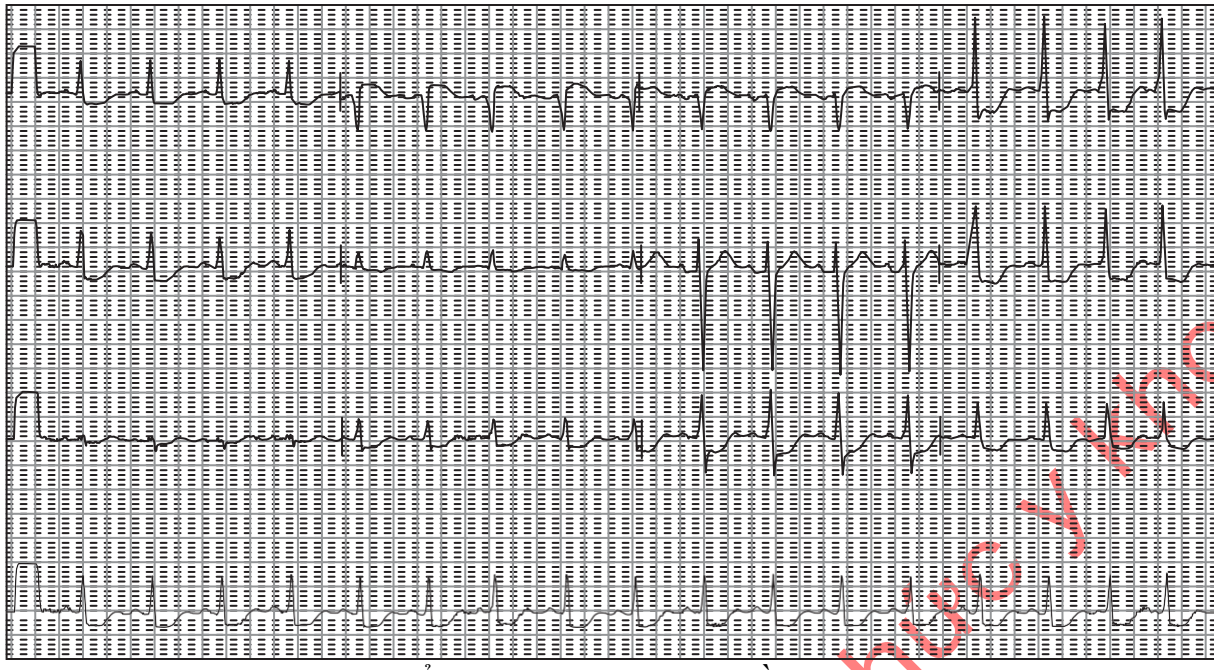

39. Bệnh nhân nam 68 tuổi đau ngực và mệt nhiều

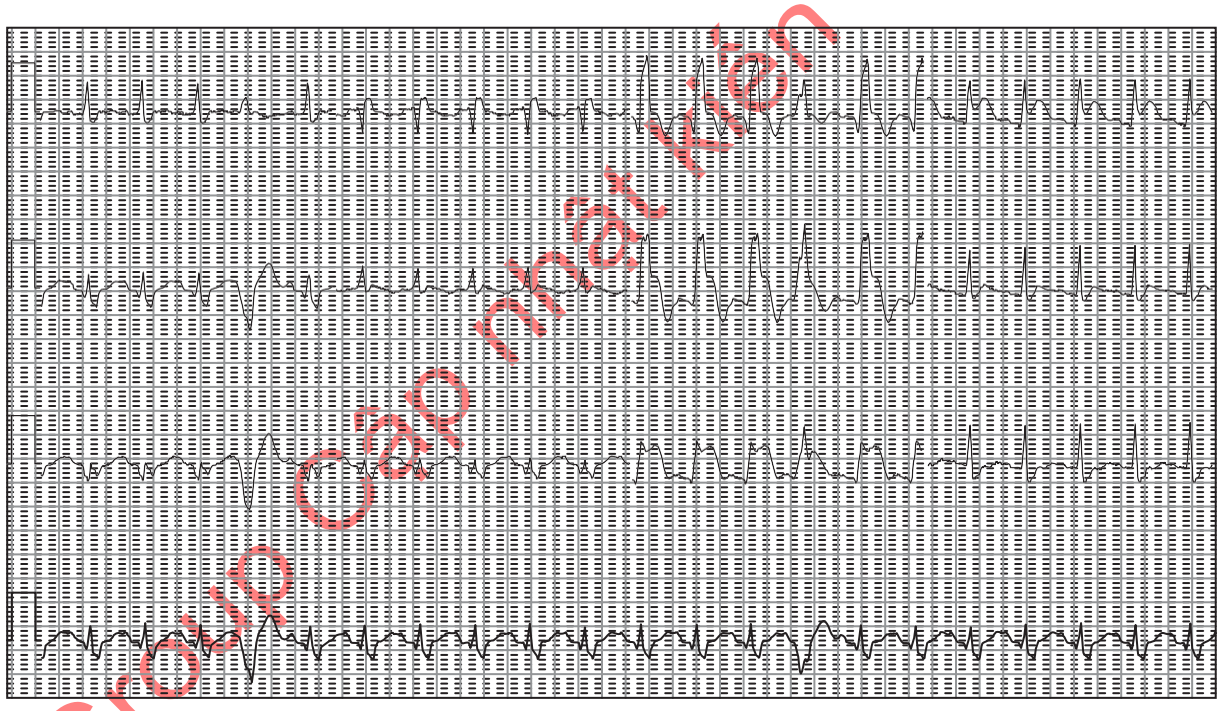

40. Bệnh nhân nam 58 tuổi vã mồ hôi và khó thở

Group Cập nhật kiến thức y khoa

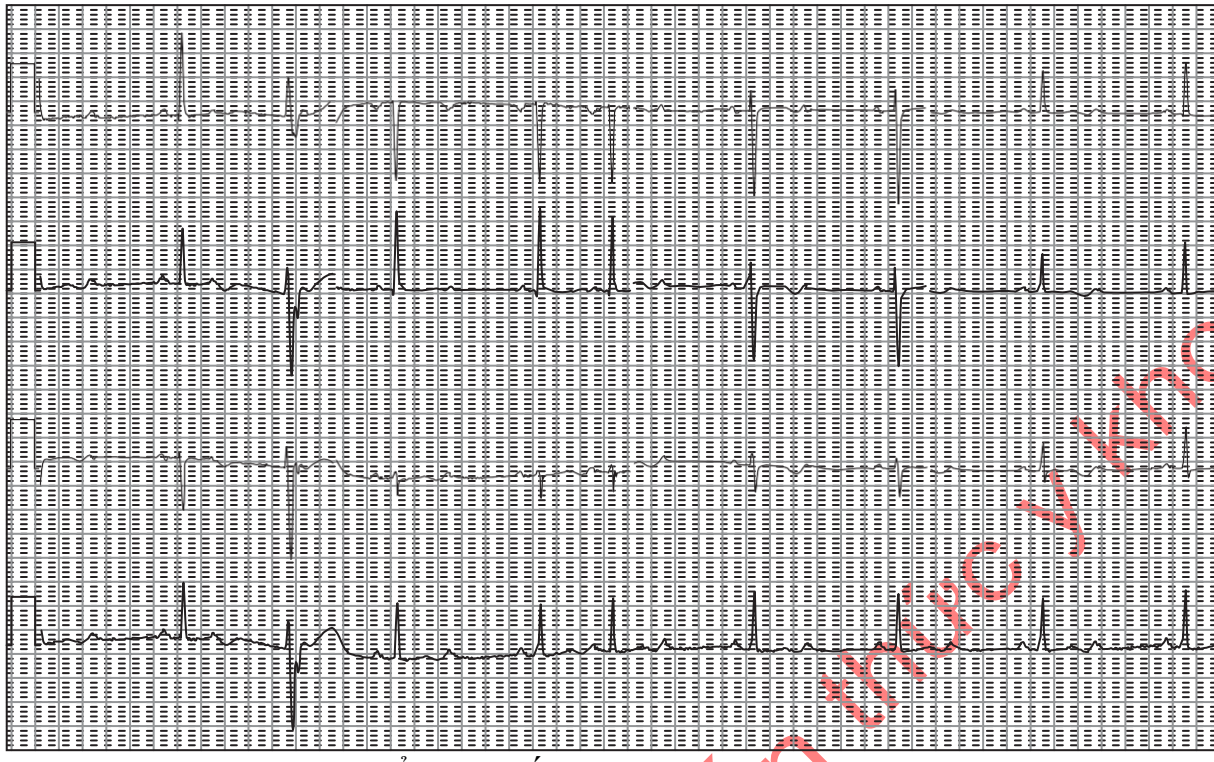

41. Bệnh nhân nữ 76 tuổi sau ngất

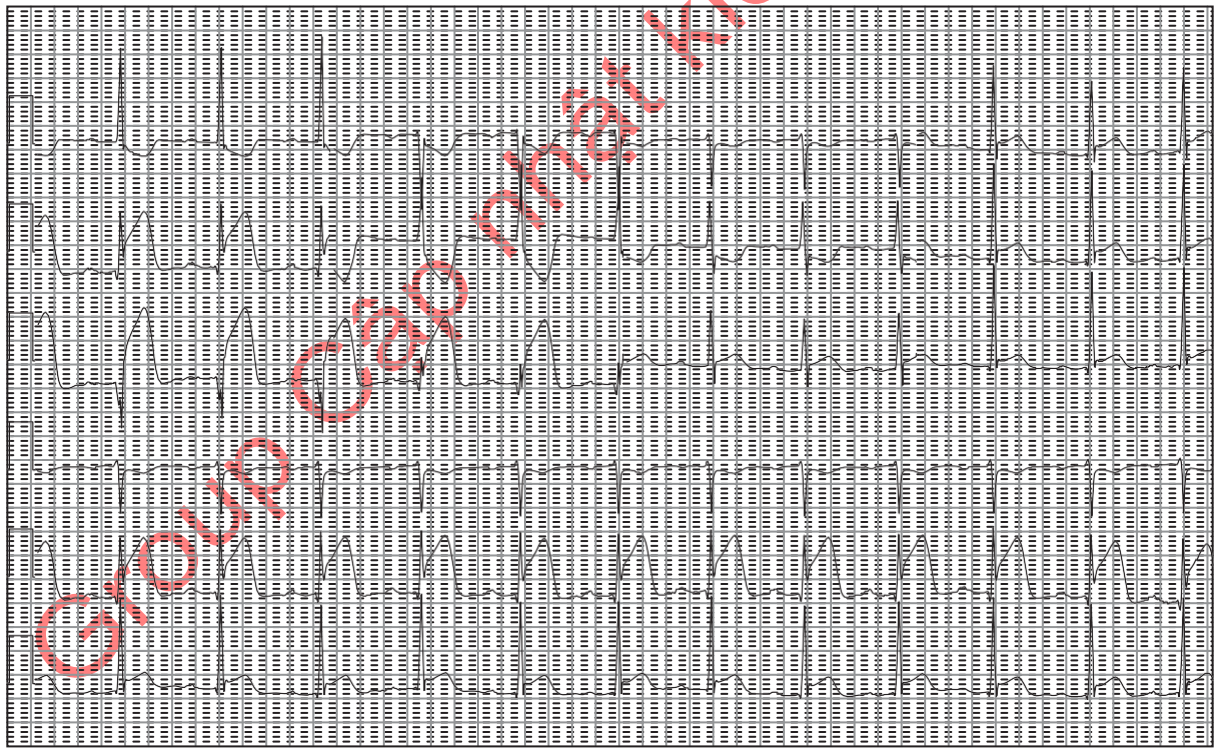

42. Bệnh nhân nam 46 tuổi đau ngực và chóng mặt

Group Cập nhật kiến thức y khoa

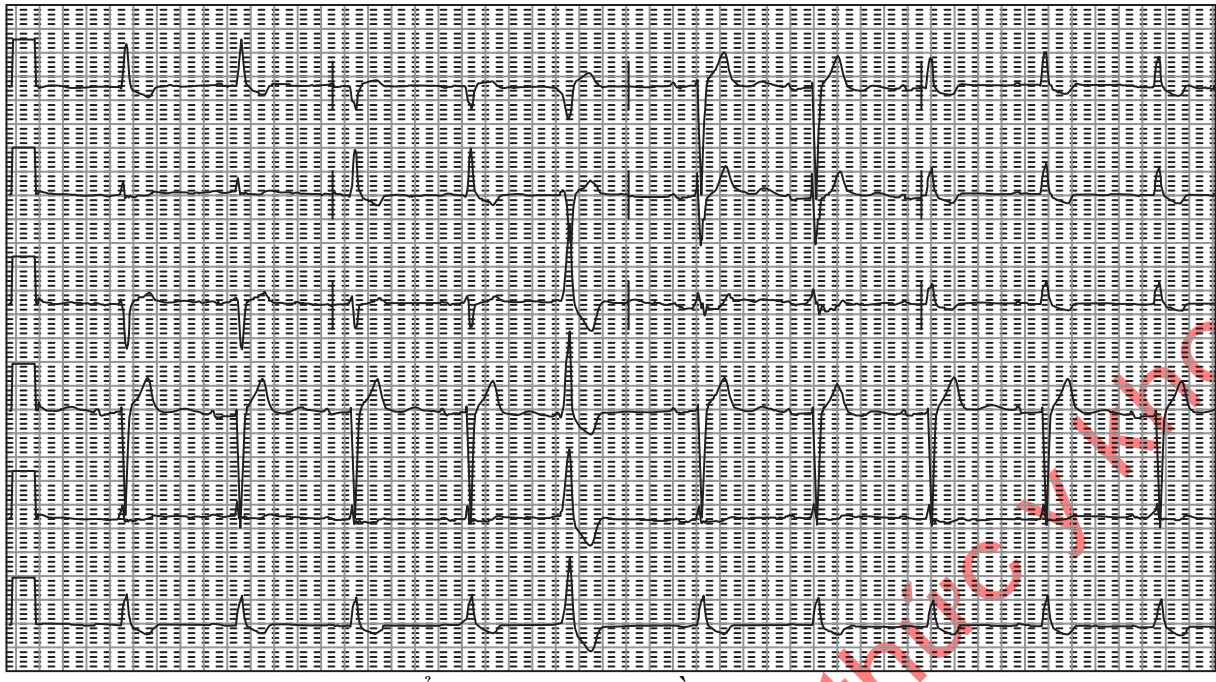

43. Bệnh nhân nam 85 tuổi mệt mỏi và buồn nôn

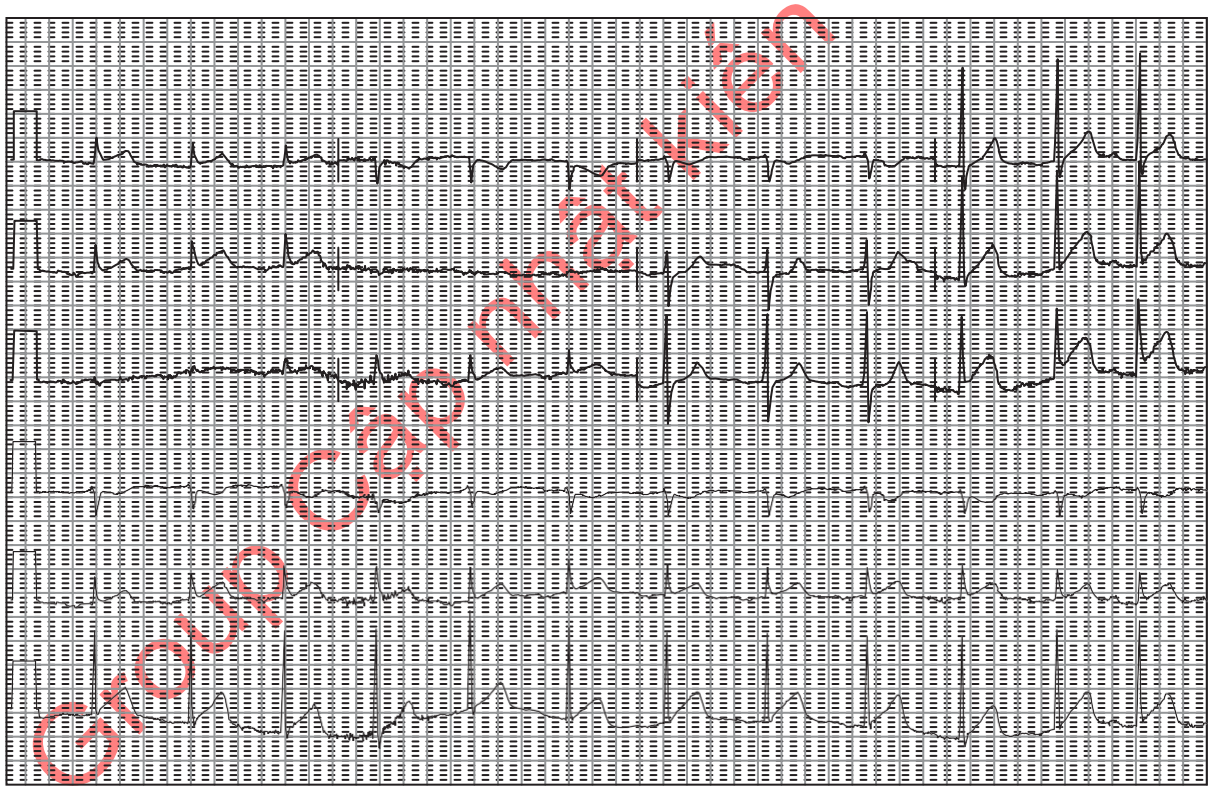

44. Bệnh nhân nam 82 tuổi mệt mỏi và vã mồ hôi nhiều

Group Cập nhật kiến thức y khoa

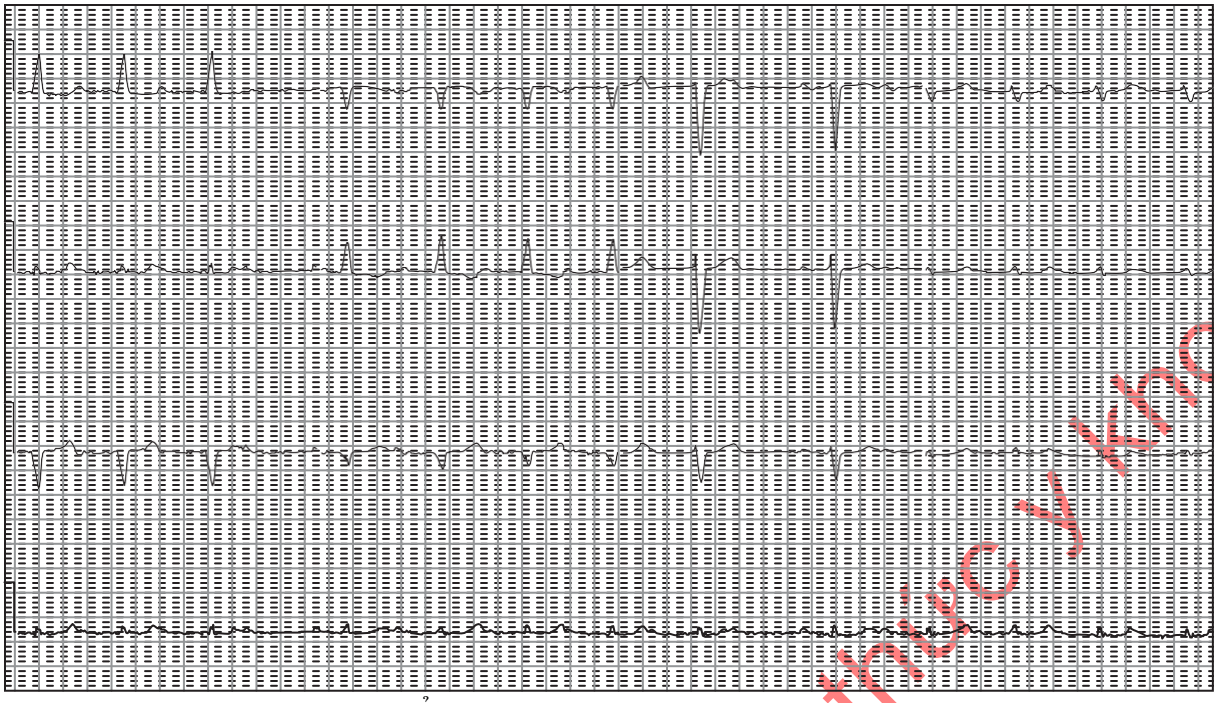

45. Bệnh nhân nam 75 tuổi chóng mặt

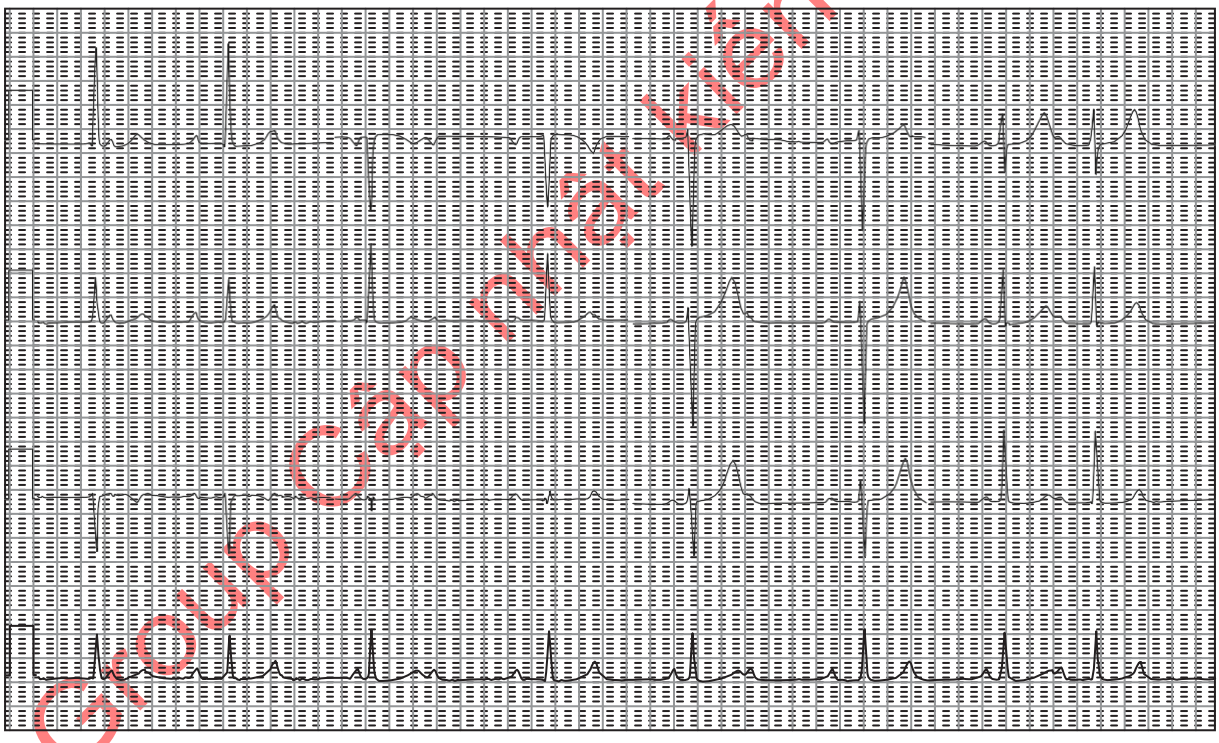

46. Bệnh nhân nam 37 tuổi đau cơ lan tỏa,mệt mỏi nhiều và phát ban trên thân mình

Group Cập nhật kiến thức y khoa

47. Bệnh nhân nữ 54 tuổi đau ngực và khó thở

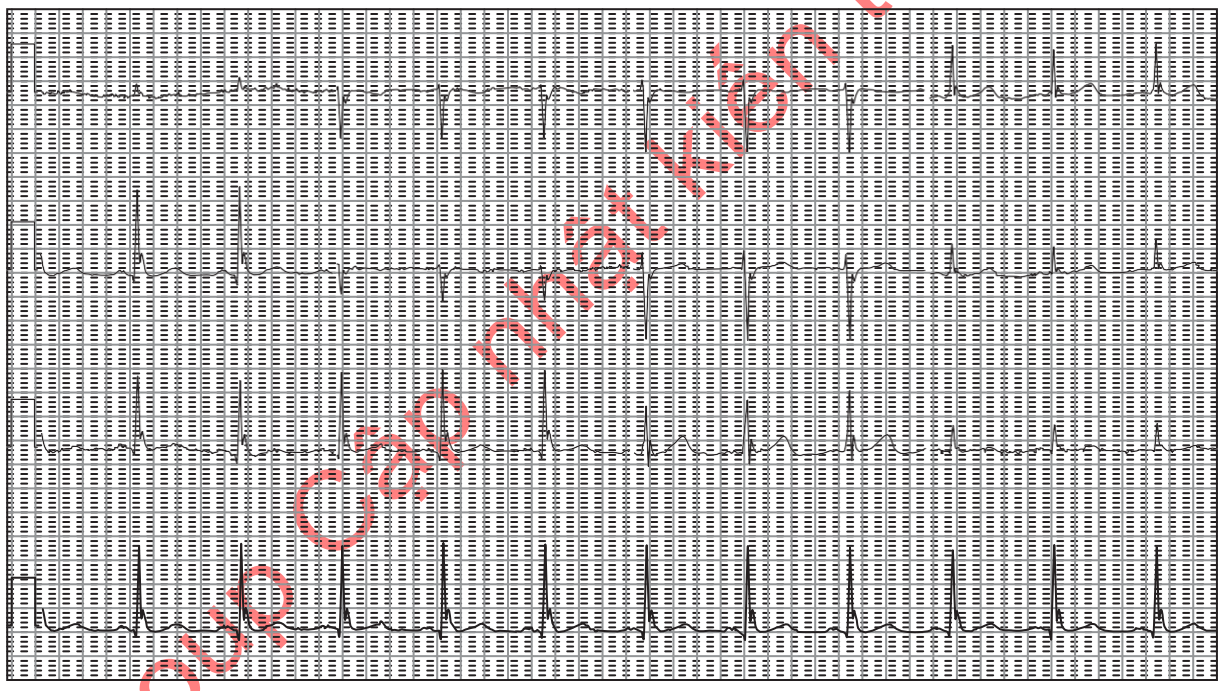

48. Bệnh nhân nam 56 tuổi nghiện rượu trong tình trạng mất ý thức

Group Cập nhật kiến thức y khoa

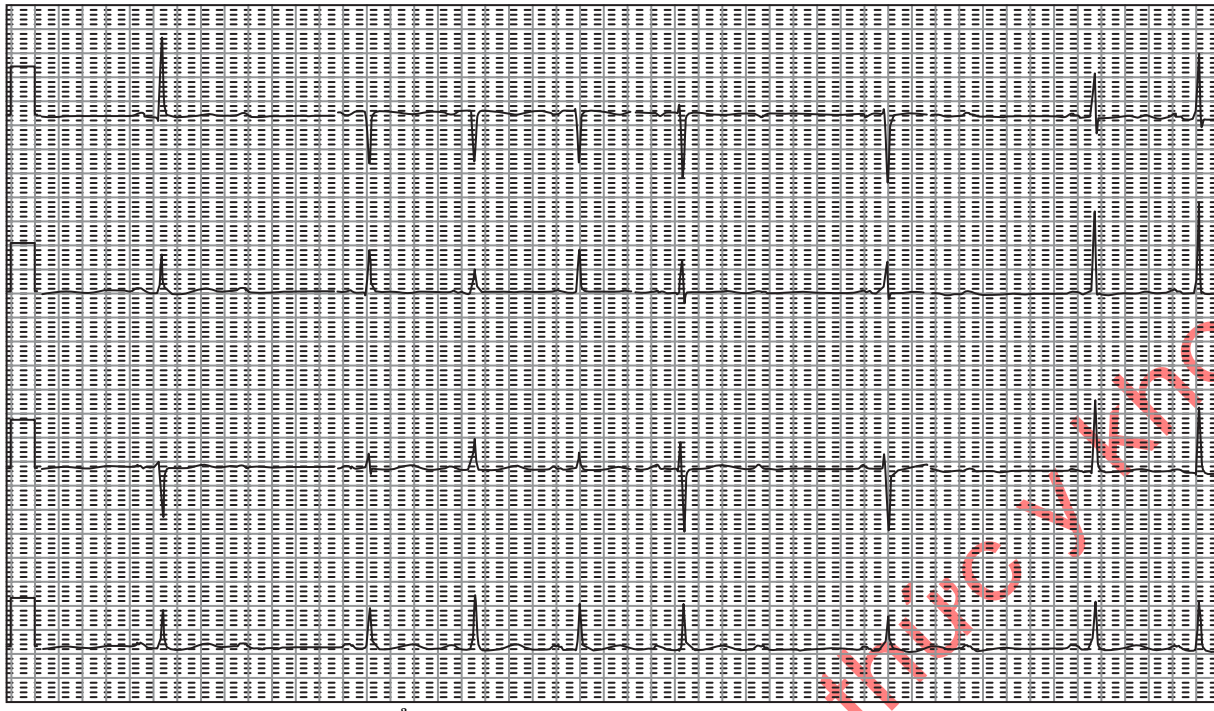

49. Bệnh nhân nữ 74 tuổi chóng mặt

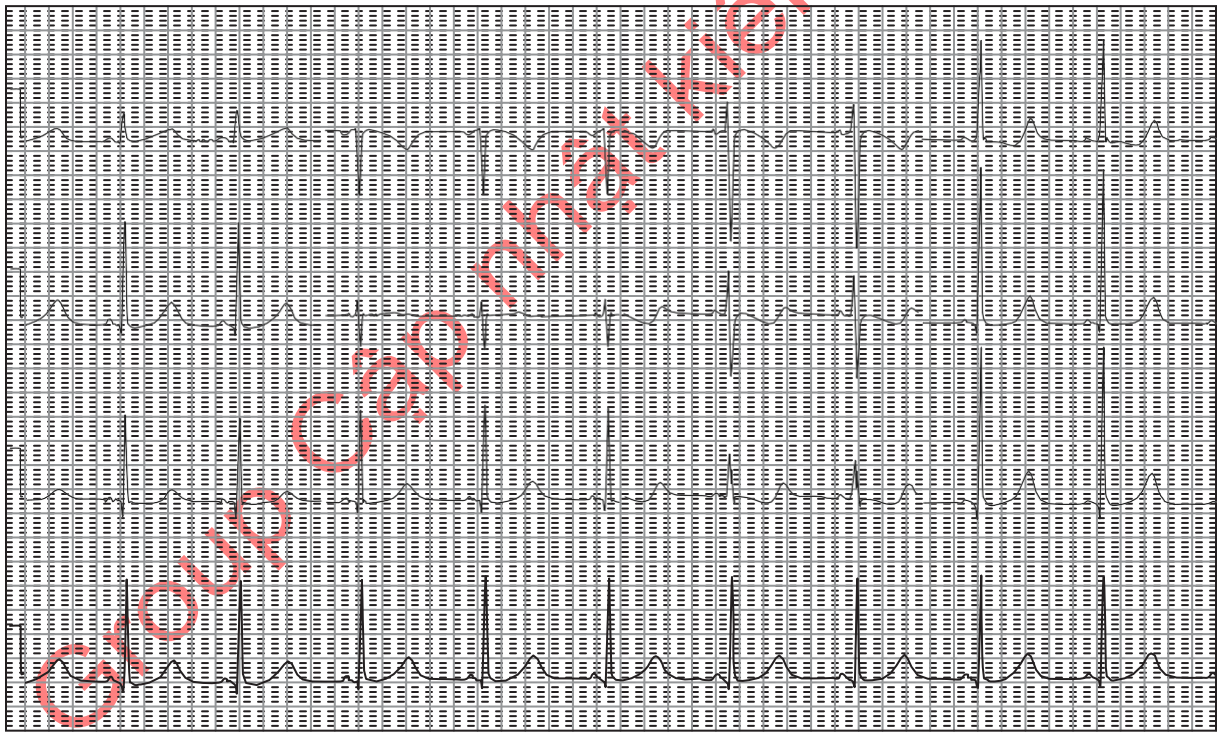

50. Thai phụ 20 tuổi buồn nôn và nôn kéo dài 12h

Copyright © Cập nhật kiến thức y khoa

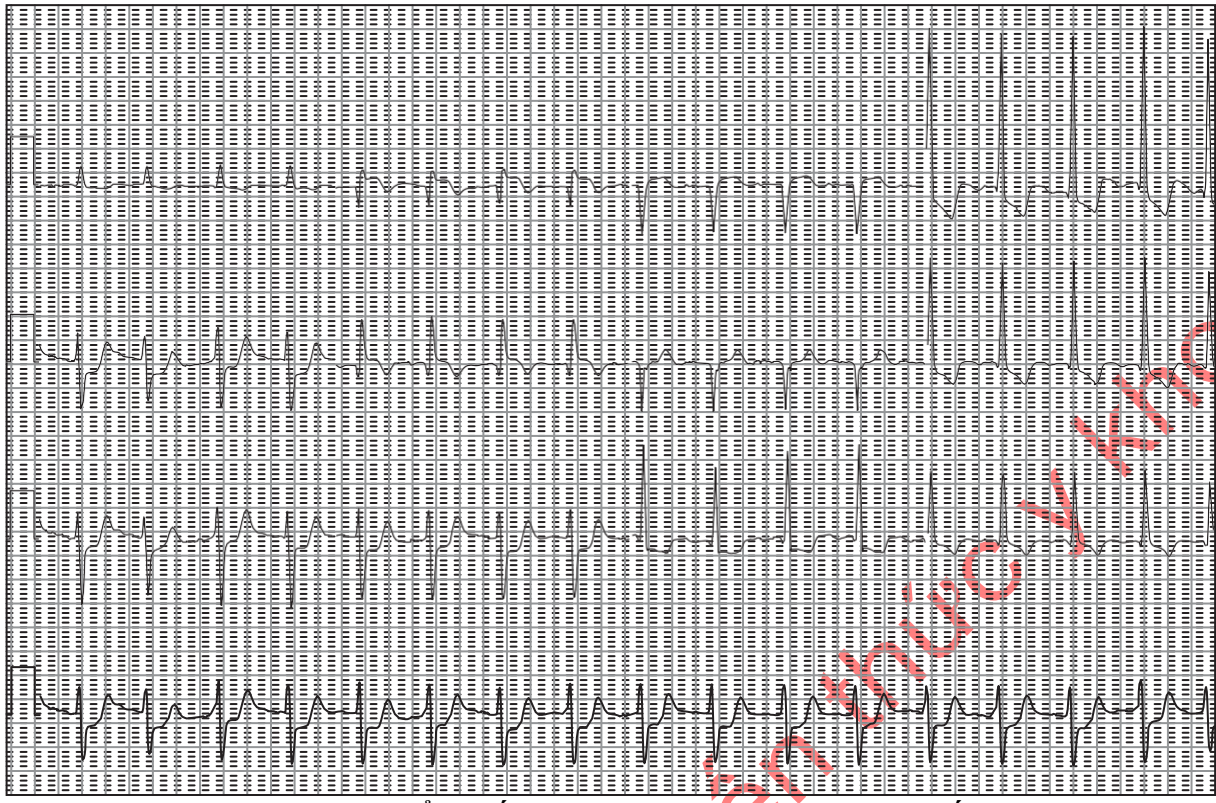

51. Bệnh nhân nam 84 tuổi ngất khi đang lái xe,không có chấn thương

Group Cập nhật kiến thức y khoa

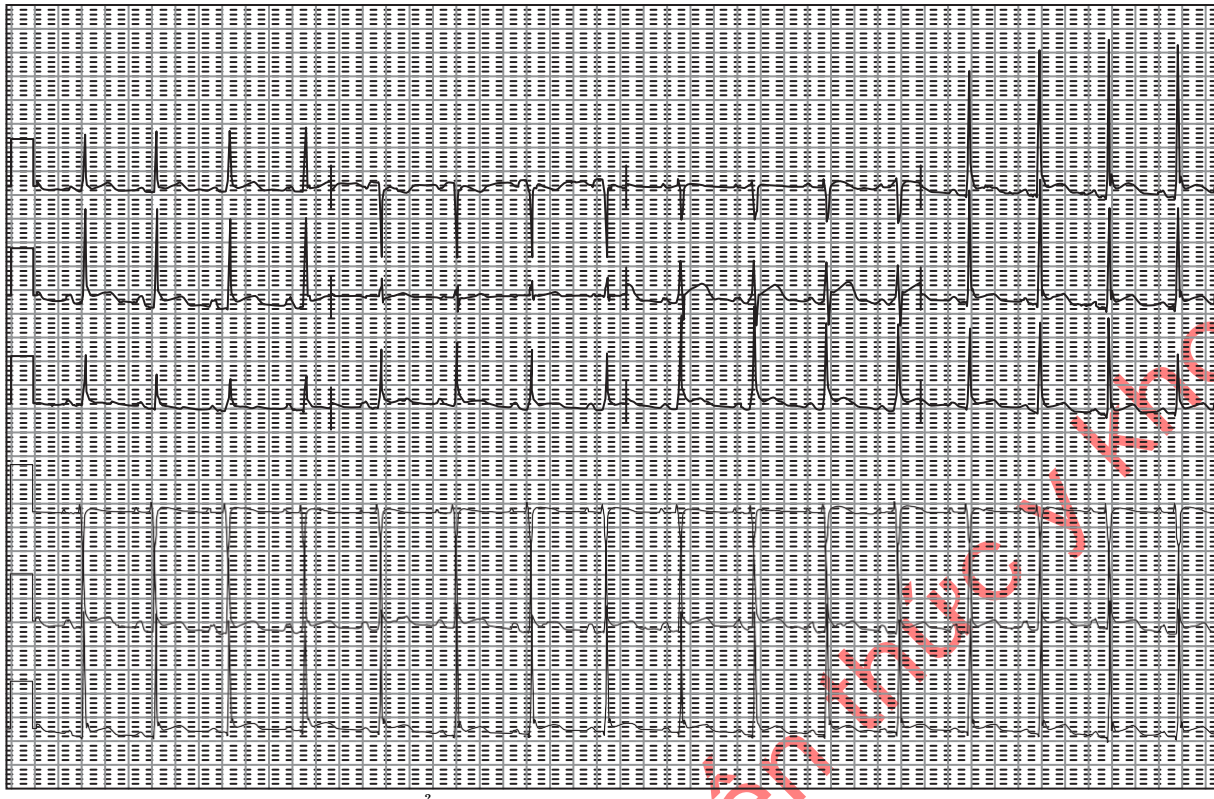

52. Bệnh nhân nam 29 tuổi đau ngực và khó thở

53. Bệnh nhân nam 28 tuổi đau tức ngực và khó thở

Group Cập nhật kiến thức y khoa

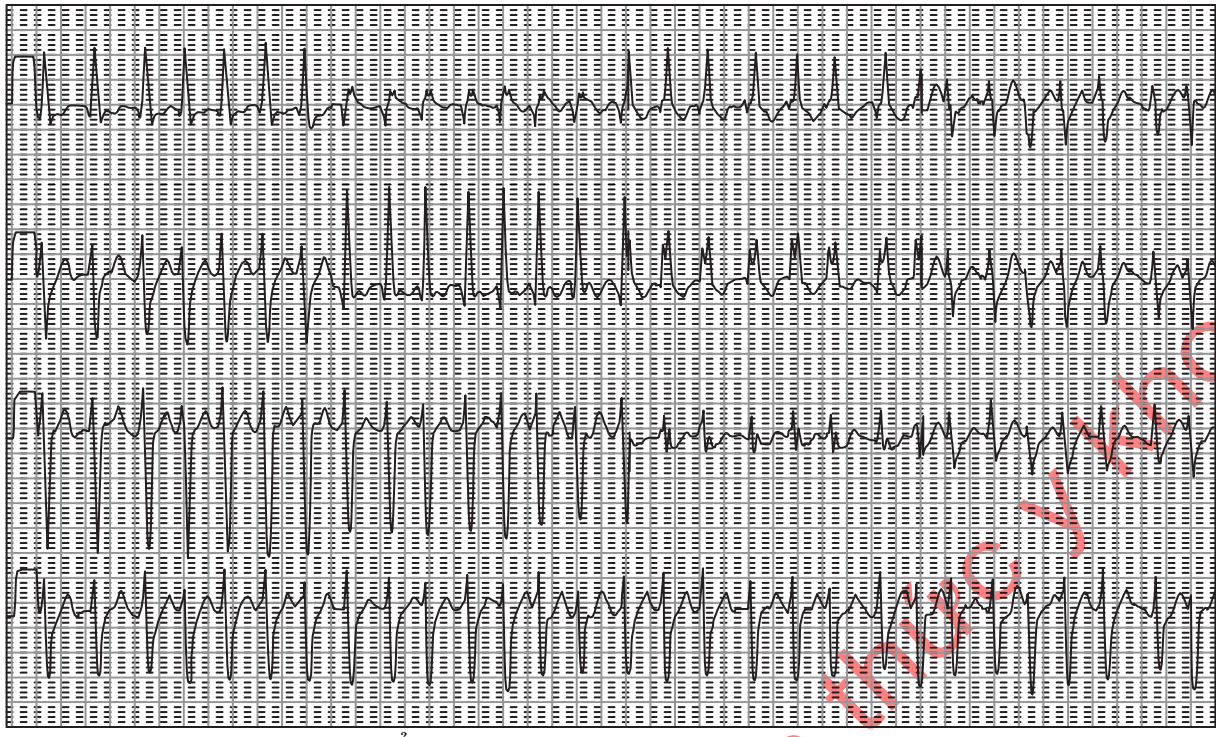

54. Bệnh nhân nữ 83 tuổi khó thở

Group Cập nhật kiến thức y khoa

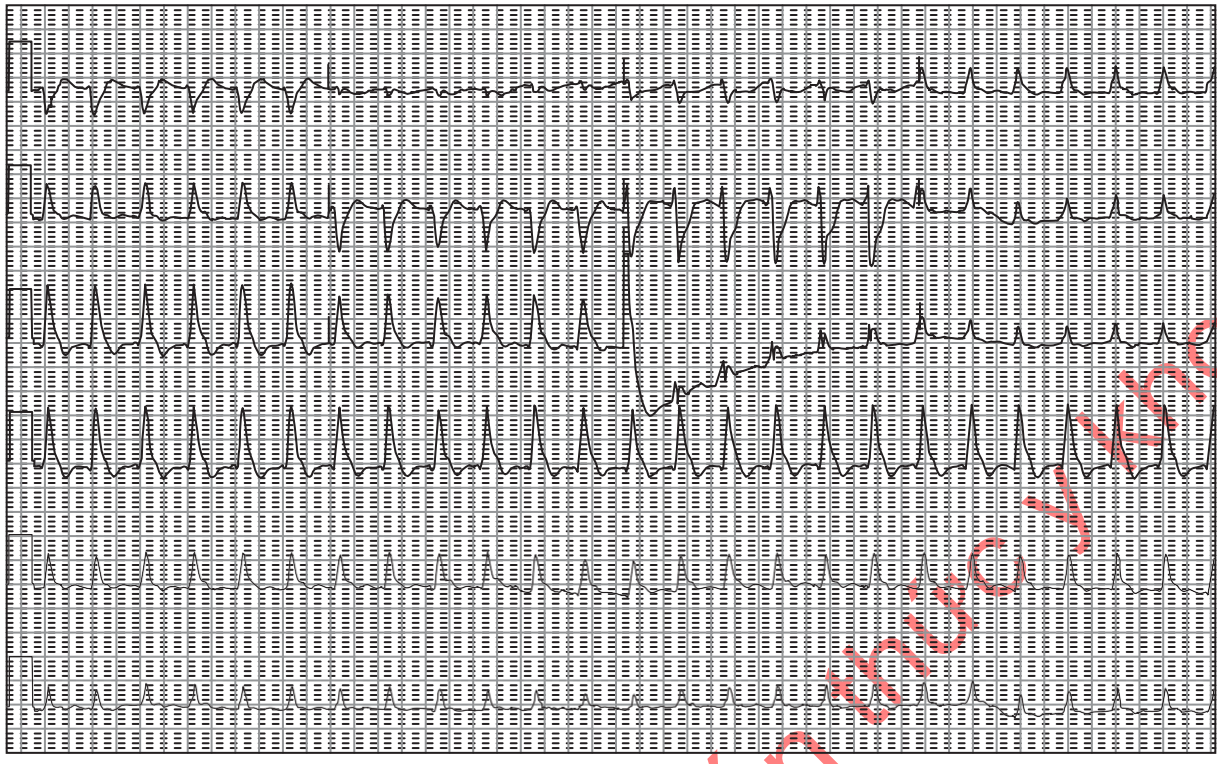

55. Bệnh nhân nữ 75 tuổi mất ý thức sau hồi sức vì ngừng tim

Group Cập nhật kiến thức y khoa

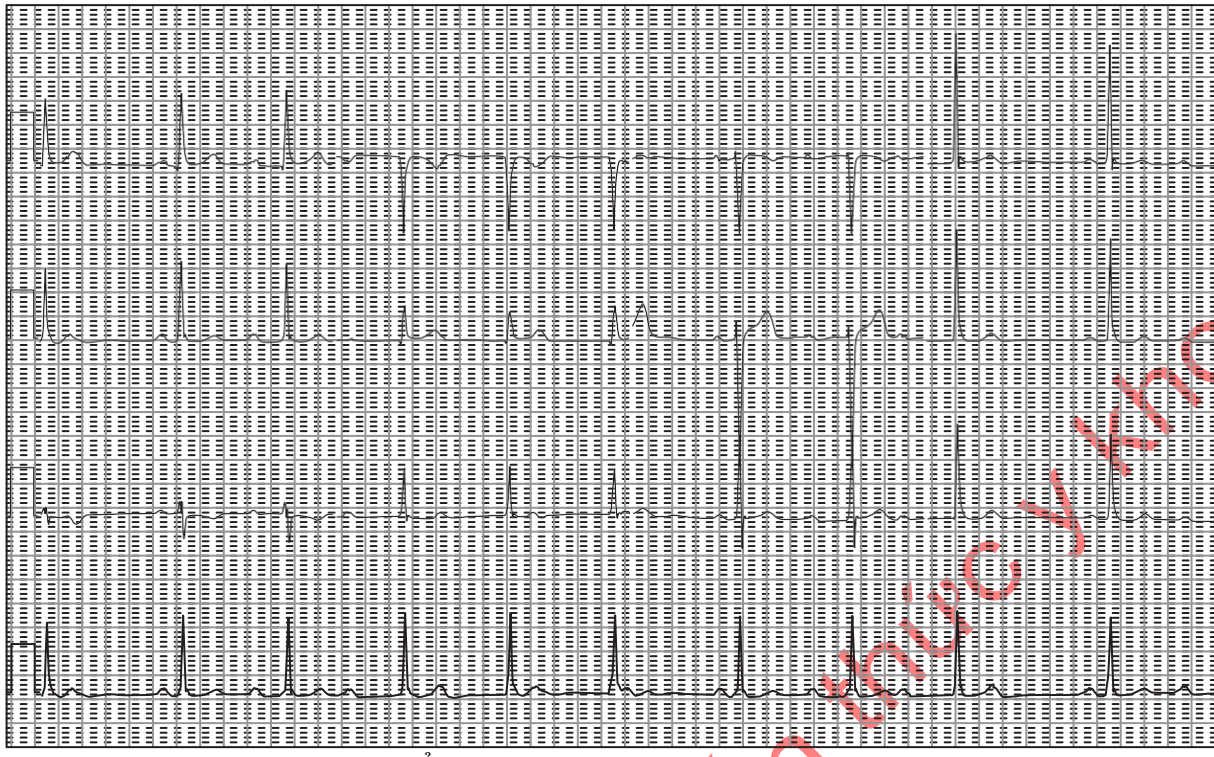

56. Bệnh nhân nam 45 tuổi chóng mặt

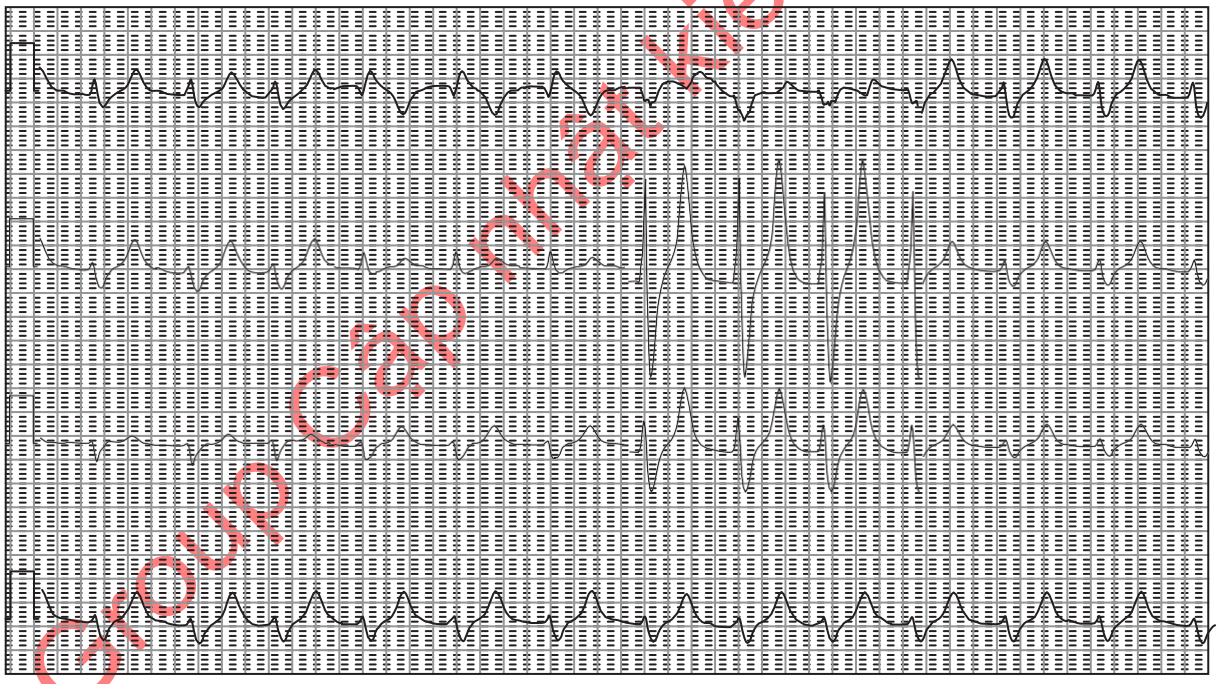

57. Bệnh nhân nam 70 tuổi nôn mửa trong 4 ngày, mất nước nặng

Group Cập nhật kiến thức y khoa

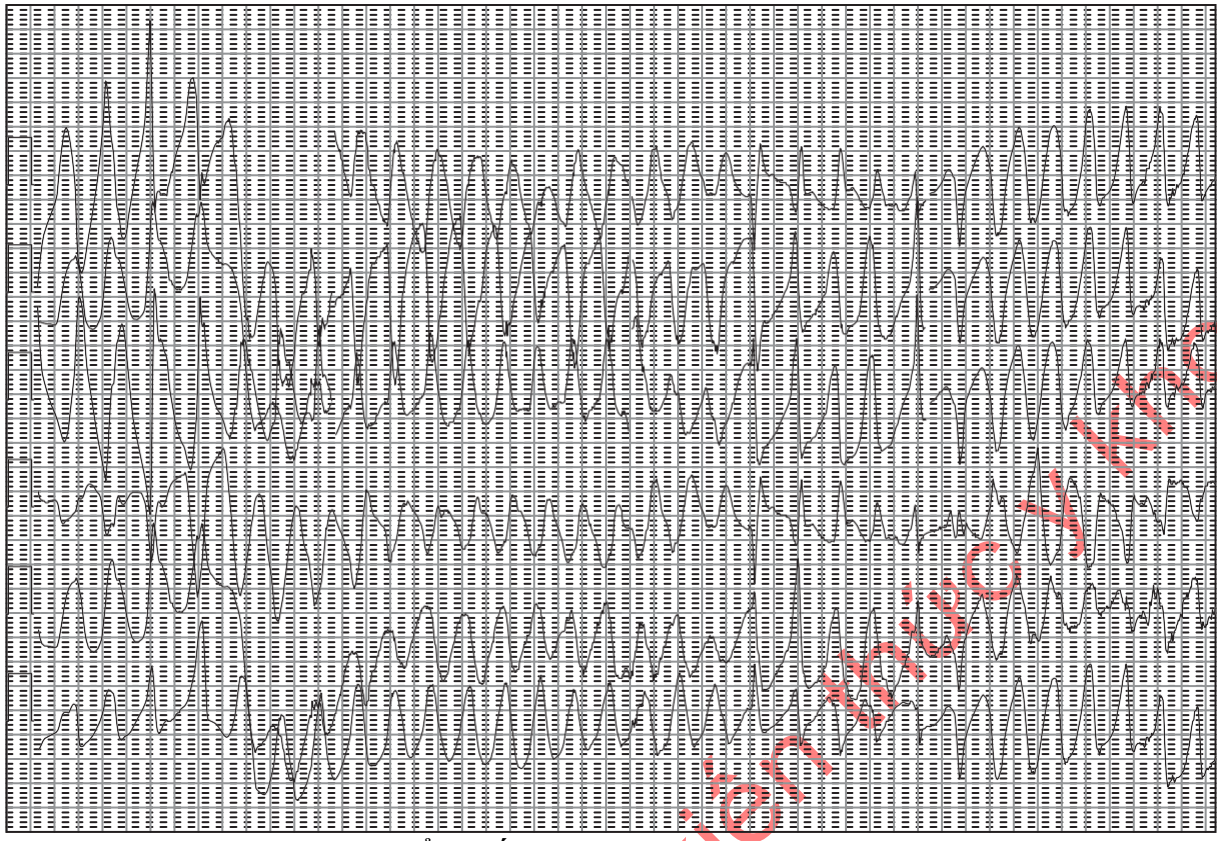

58. Bệnh nhân nam 55 tuổi ngất

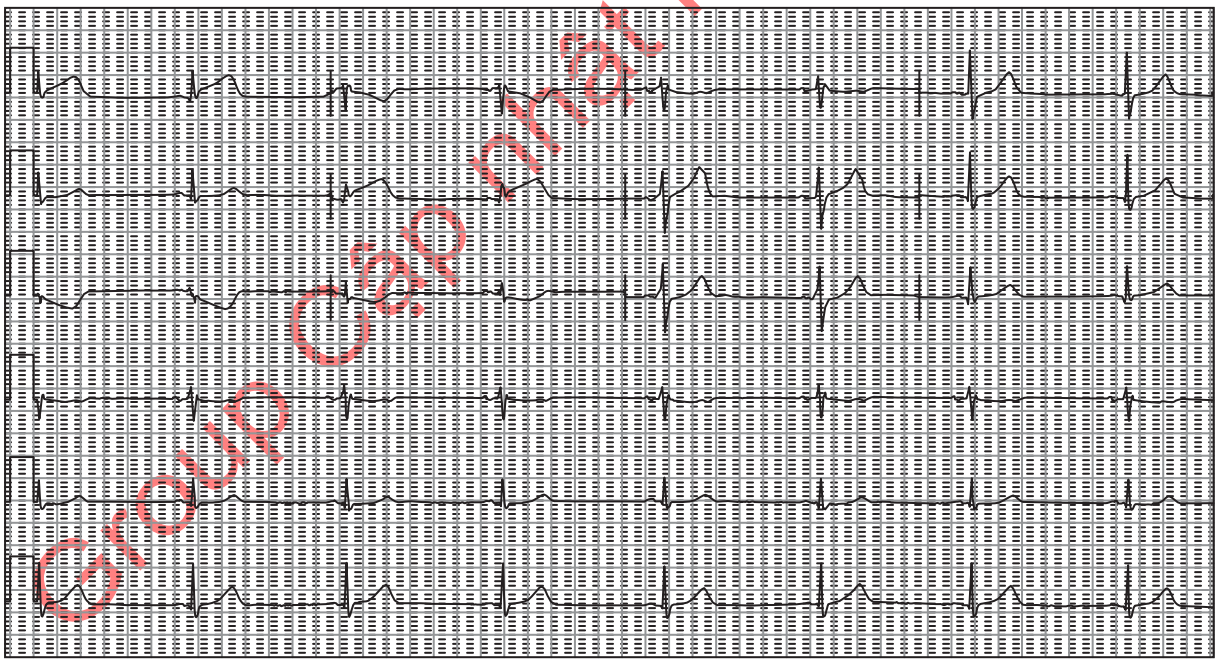

59. Bệnh nhân nam 60 tuổi đau ngực, vã mồ hôi

Group Cập nhật kiến thức y khoa

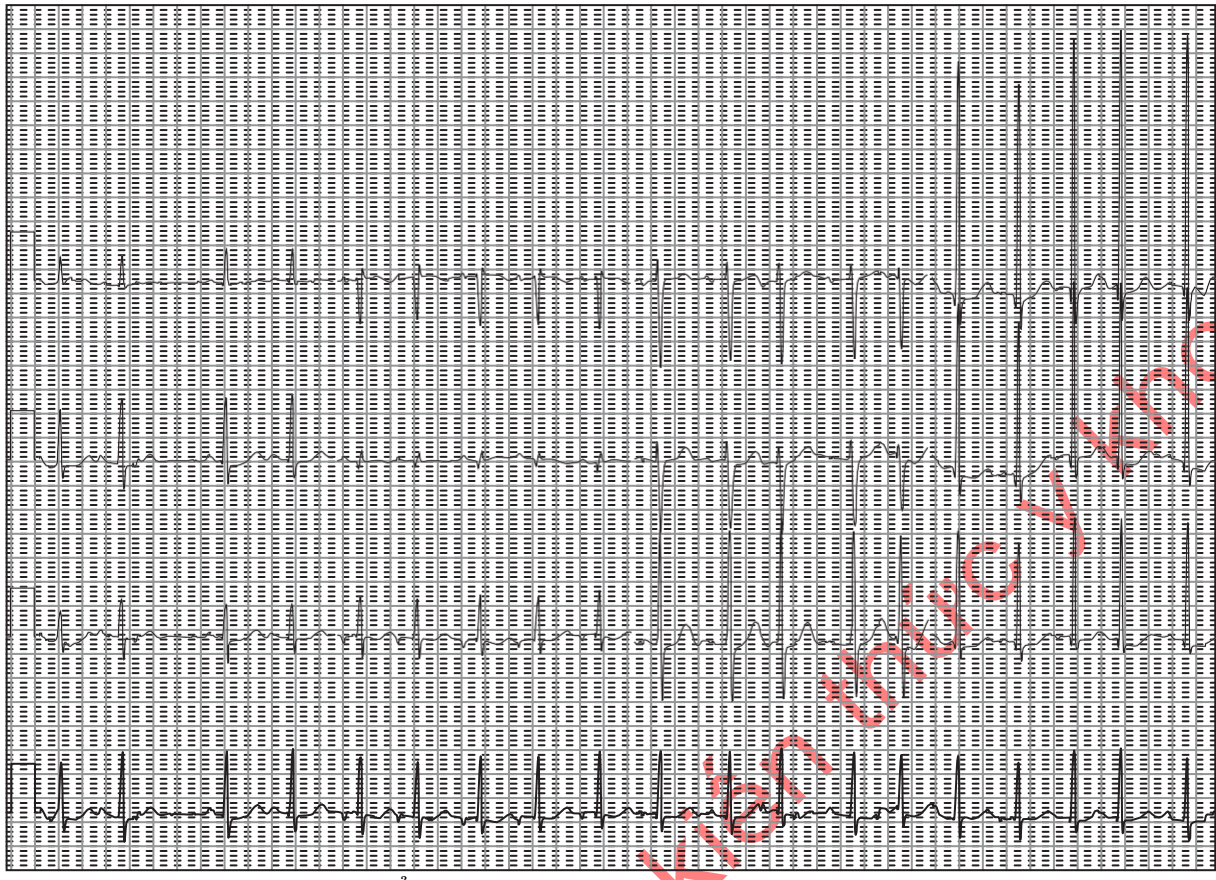

60. Bệnh nhân nữ 61 tuổi khó thở và giảm oxi máu

Group Cập nhật Kiến thức Y khoa

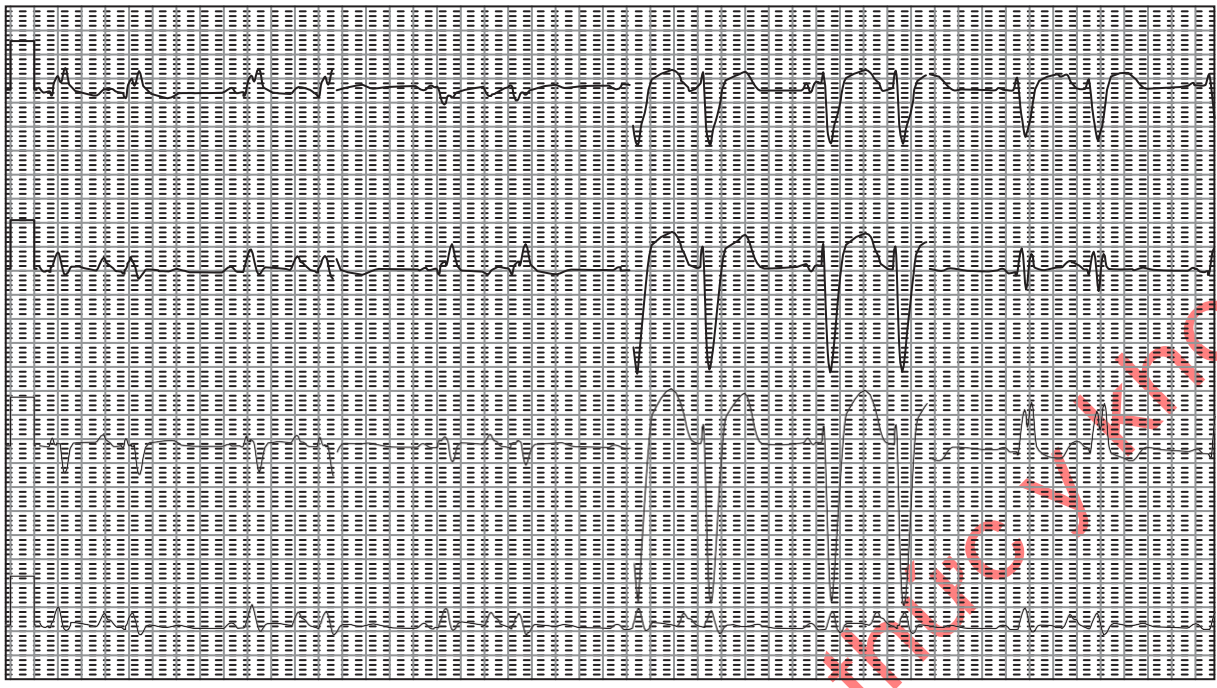

61. Bệnh nhân nam 65 tuổi hồi hộp, trống ngực

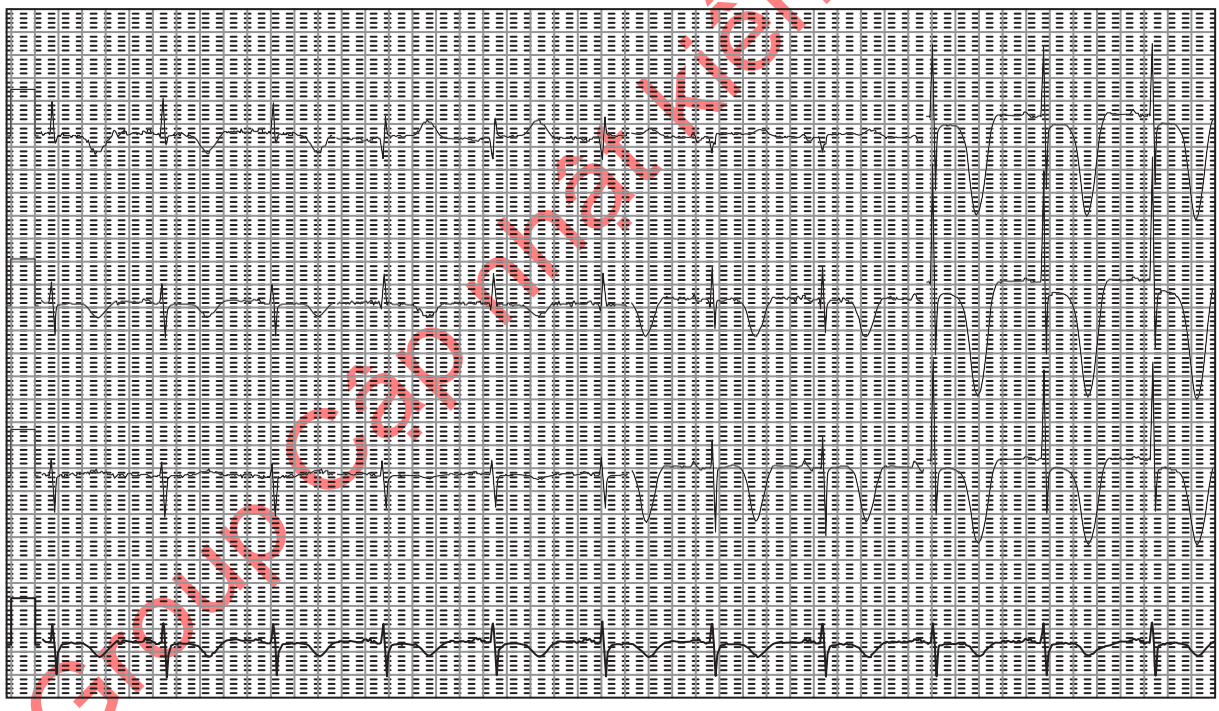

62. Bệnh nhân nam 77 tuổi được tìm thấy trong tình trạng mất ý thức tại nhà

Group Cập nhật kiến thức y khoa

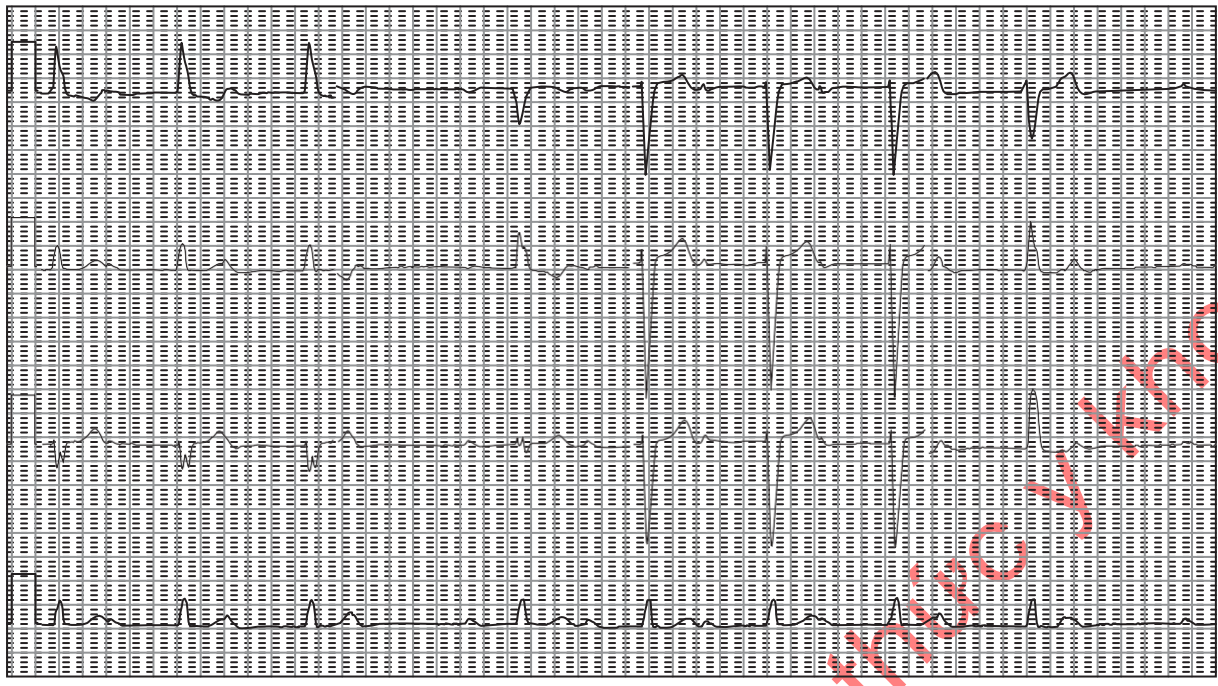

63. Bệnh nhân nữ 93 tuổi sau ngất

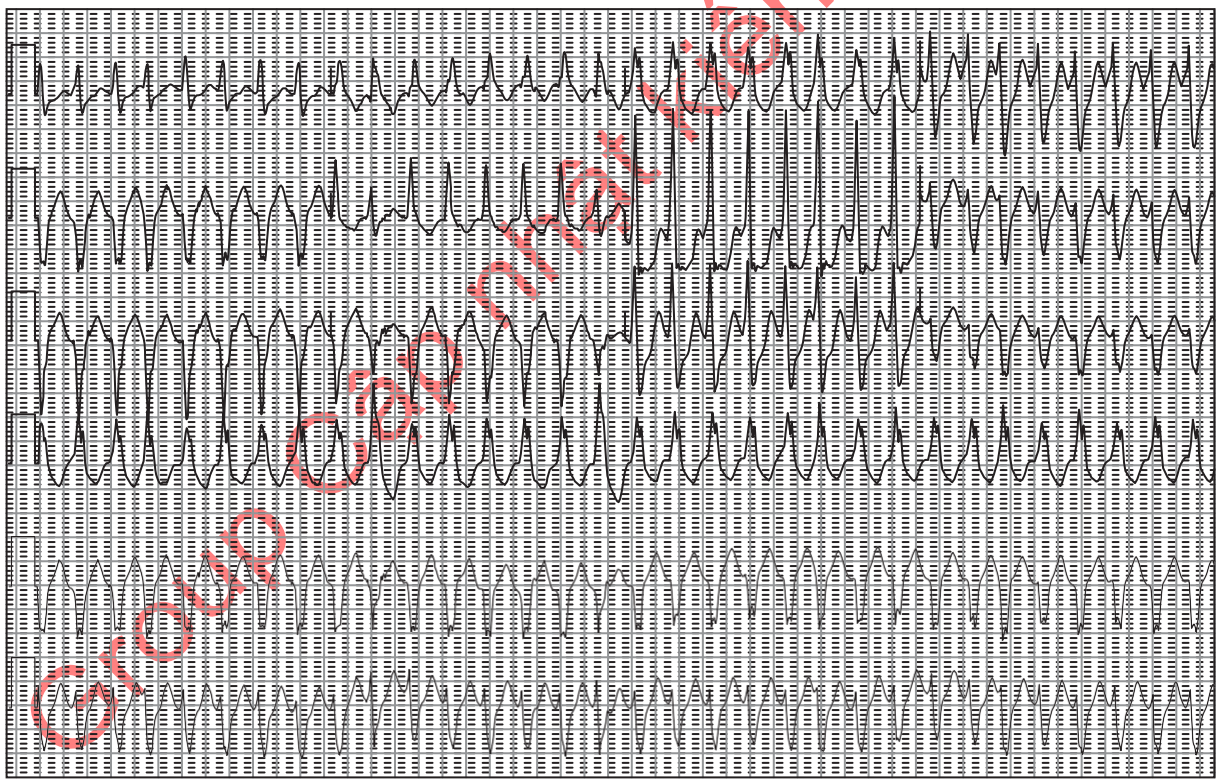

64. Bệnh nhân nam 55 tuổi hồi hộp và chóng mặt

Group Cập nhật kiến thức y khoa

65. Bệnh nhân nam 59 tuổi khó thở sau khi bỏ buổi chạy thận nhân tạo trước đó điều trị suy thận

Group Cập nhật kiến thức y khoa

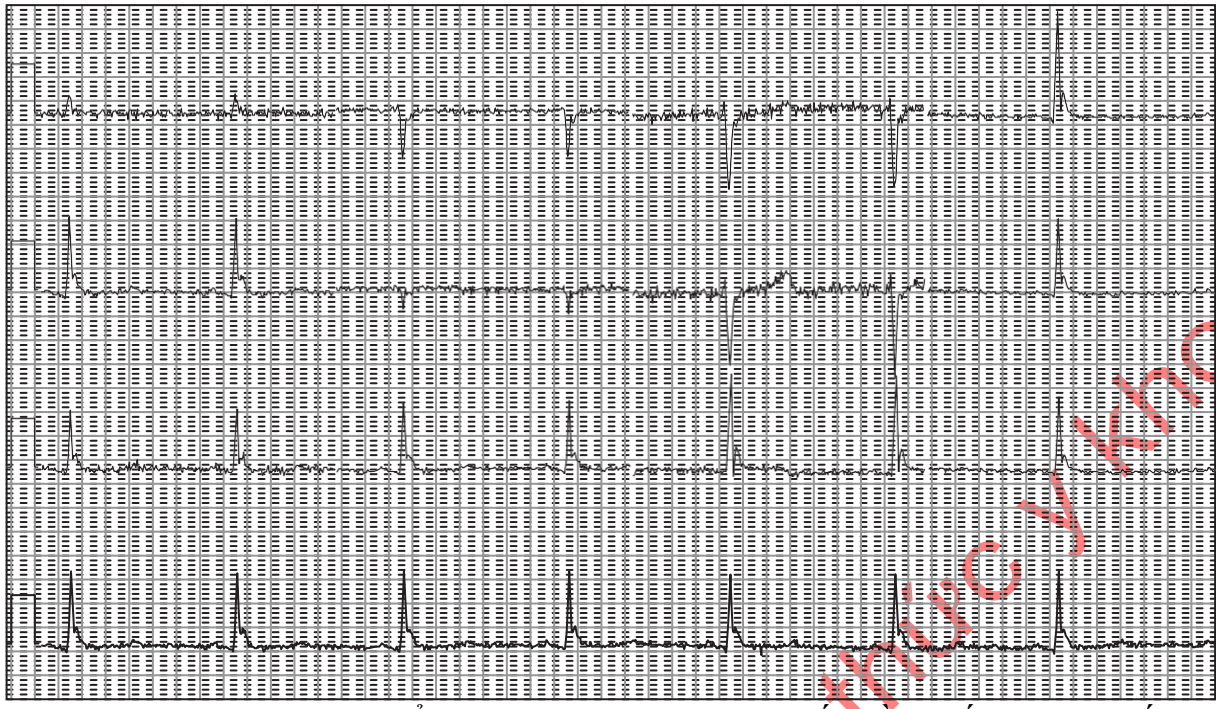

66. Bệnh nhân nam49 tuổi nghiện rượu được tìm thấy nằm mất ý thức ở lối đi

67. Bệnh nhân nữ 32 tuổi khó thở

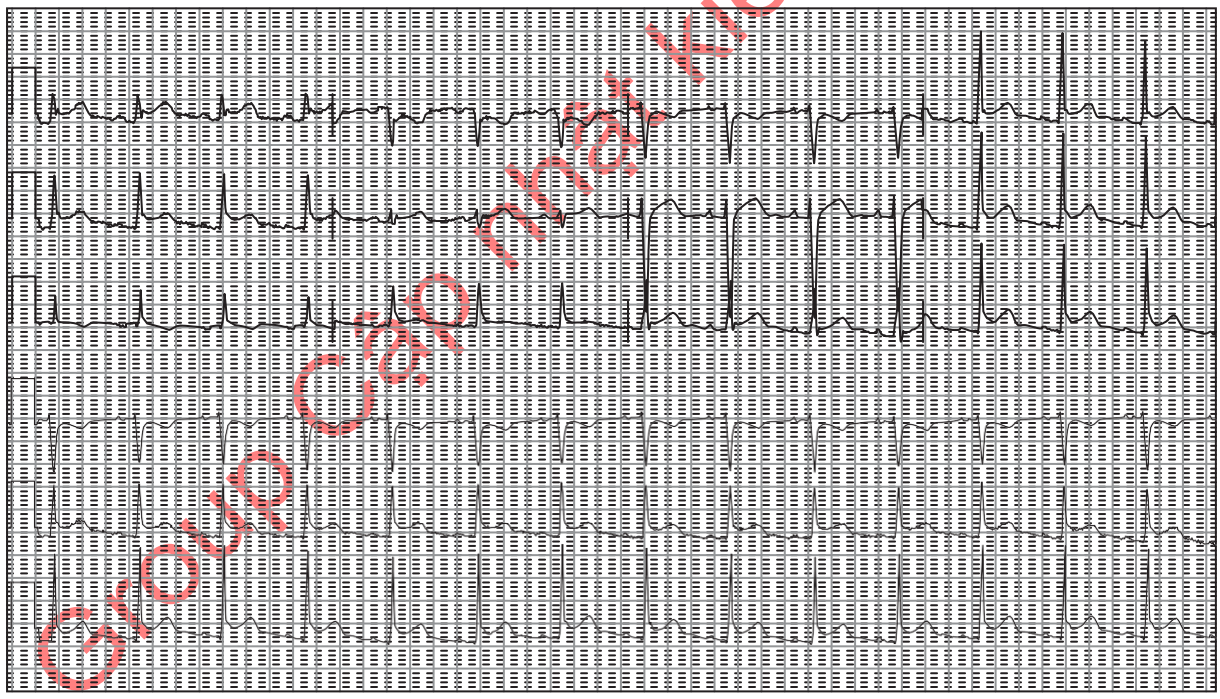

Group Cập nhật kiến thức y khoa

68. Bệnh nhân nam 67 tuổi hồi hộp, đánh trống ngực

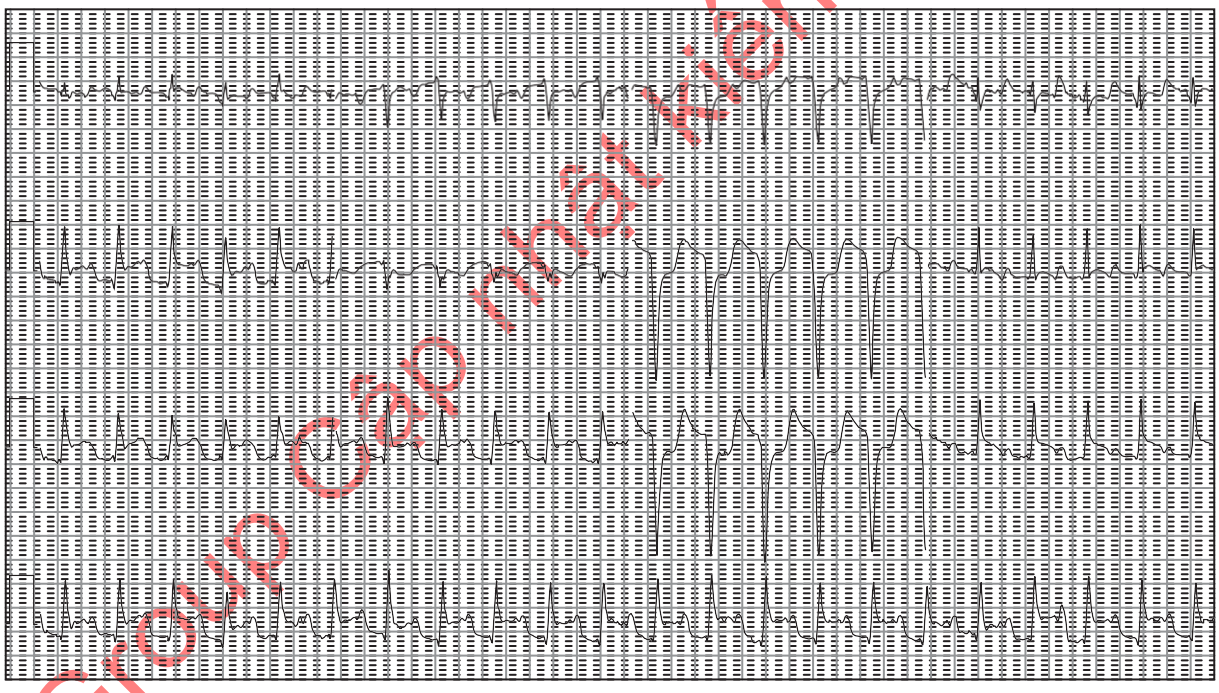

69. Bệnh nhân nam 59 tuổi tiền sử NMCT trước đây có đau ngực và vã mồ hôi

Group Cập nhật kiến thức y khoa

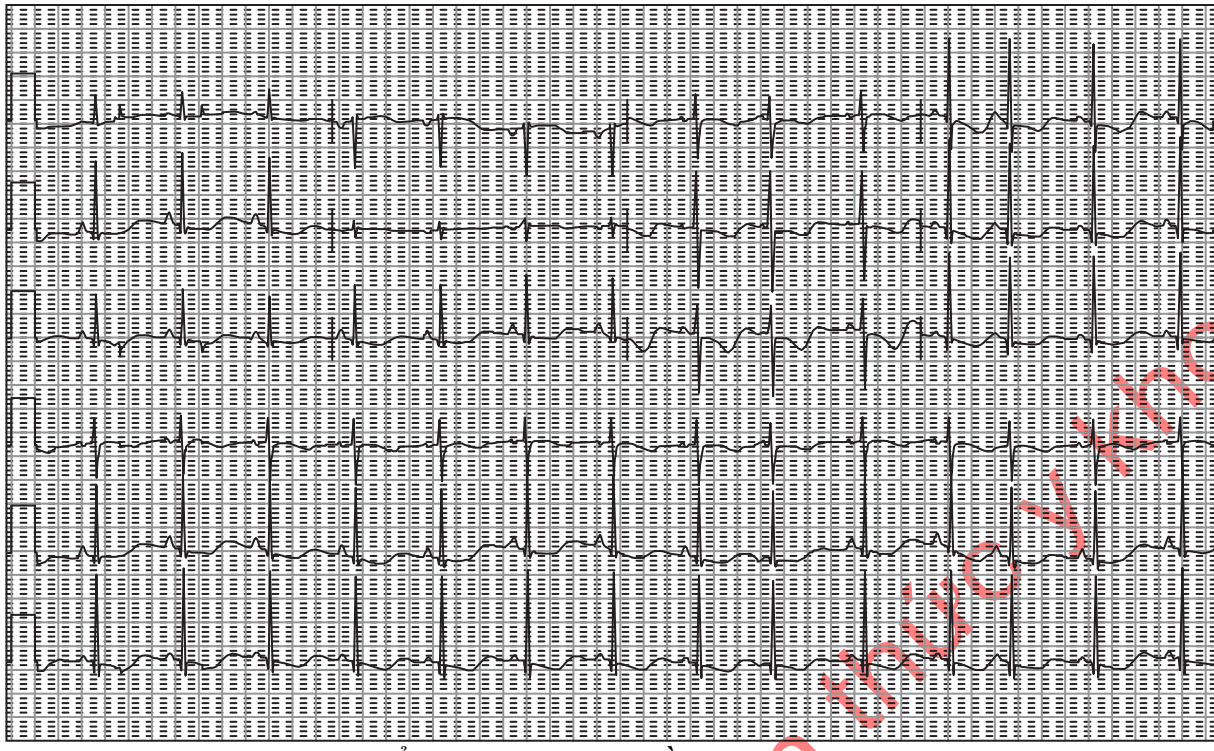

70. Bệnh nhân nữ 63 tuổi nghiện rượu buồn nôn, nôn kéo dài.

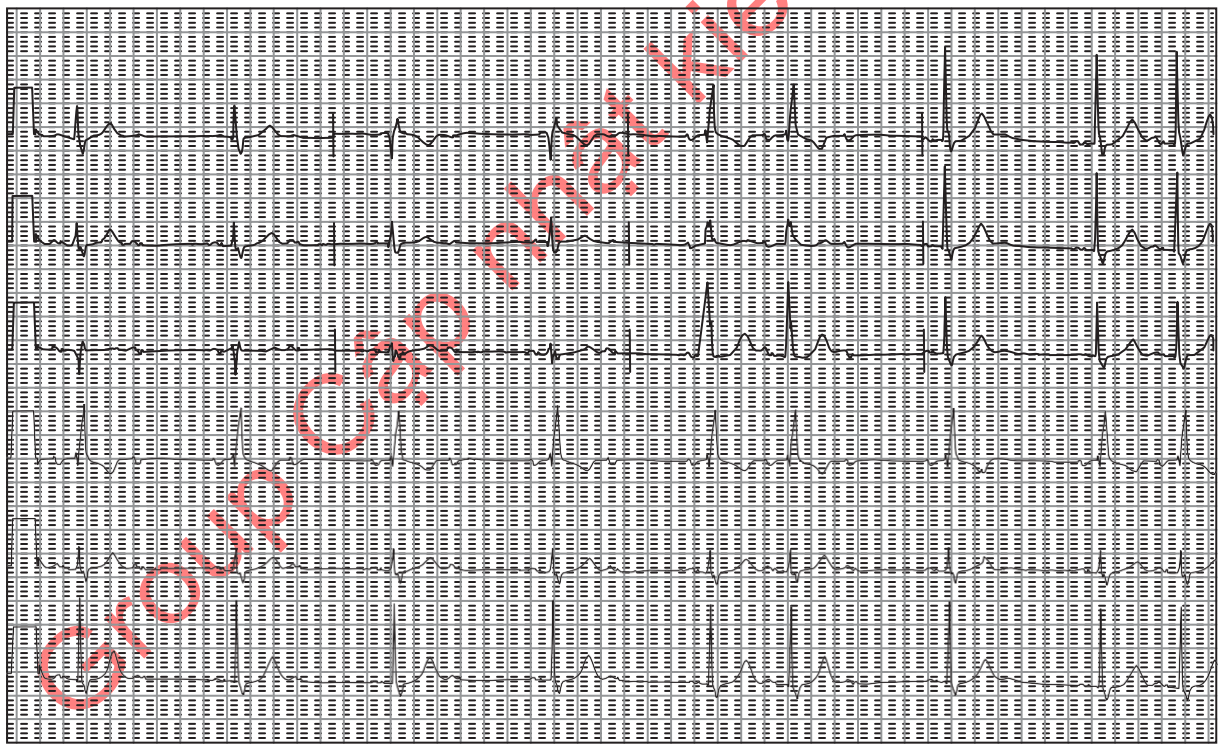

71. Bệnh nhân nam 74 tuổi sau ngất

Group Cập nhật kiến thức y khoa

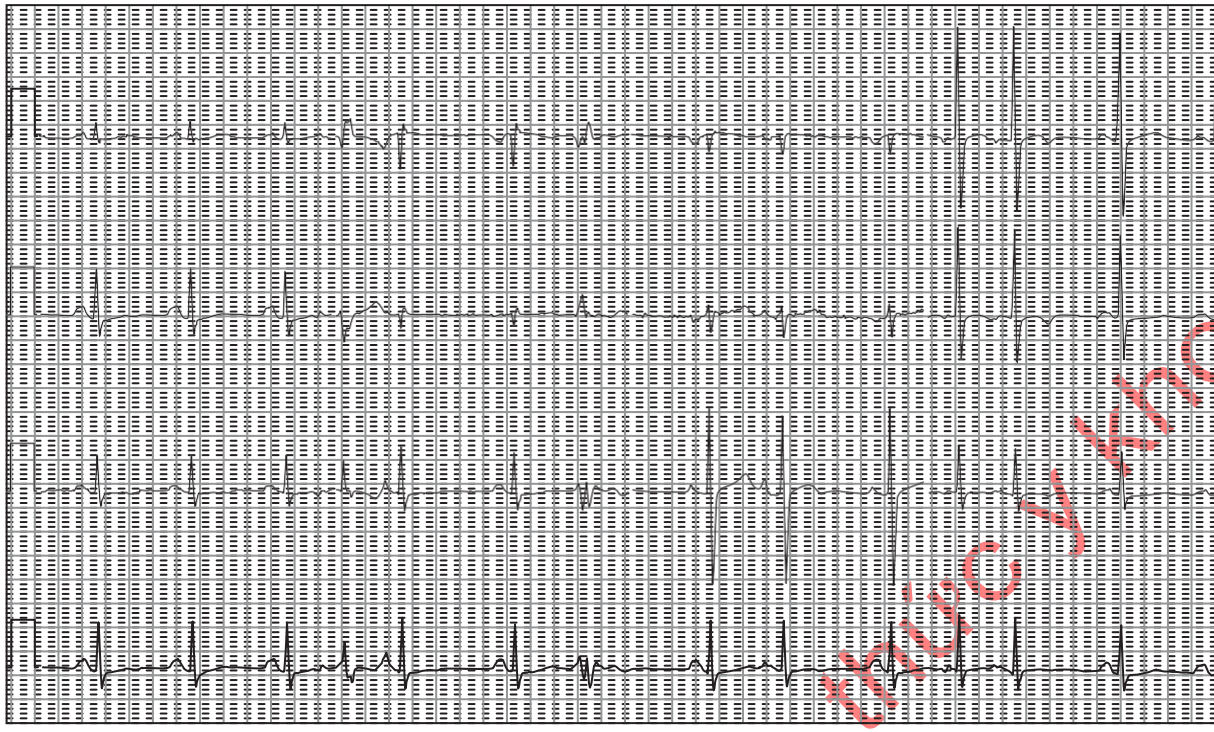

72. Bệnh nhân nam 53 tuổi trong cơn hen cấp tình nặng

Group Cập nhật kiến thức y khoa

73. Bệnh nhân nam 59 tuổi mệt mỏi và đau ngực

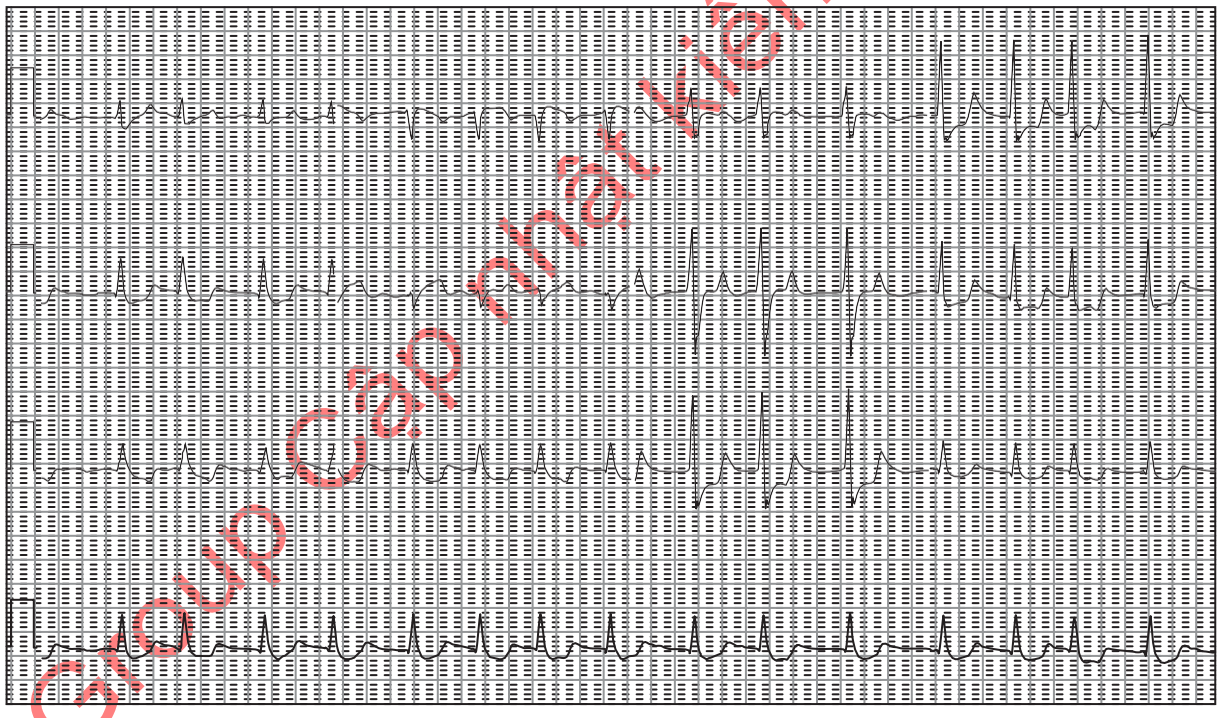

74. Bệnh nhân nữ 36 tuổi tỉnh trở lại sau cấp cứu ngừng tim không rõ lý do ;ECG được đo ngay sau khi có nhịp trở lại

Group Cập nhật kiến thức y khoa

75. Bệnh nhân nam 60 tuổi hồi hộp trống ngực trong khi đang sử dụng thuốc kích

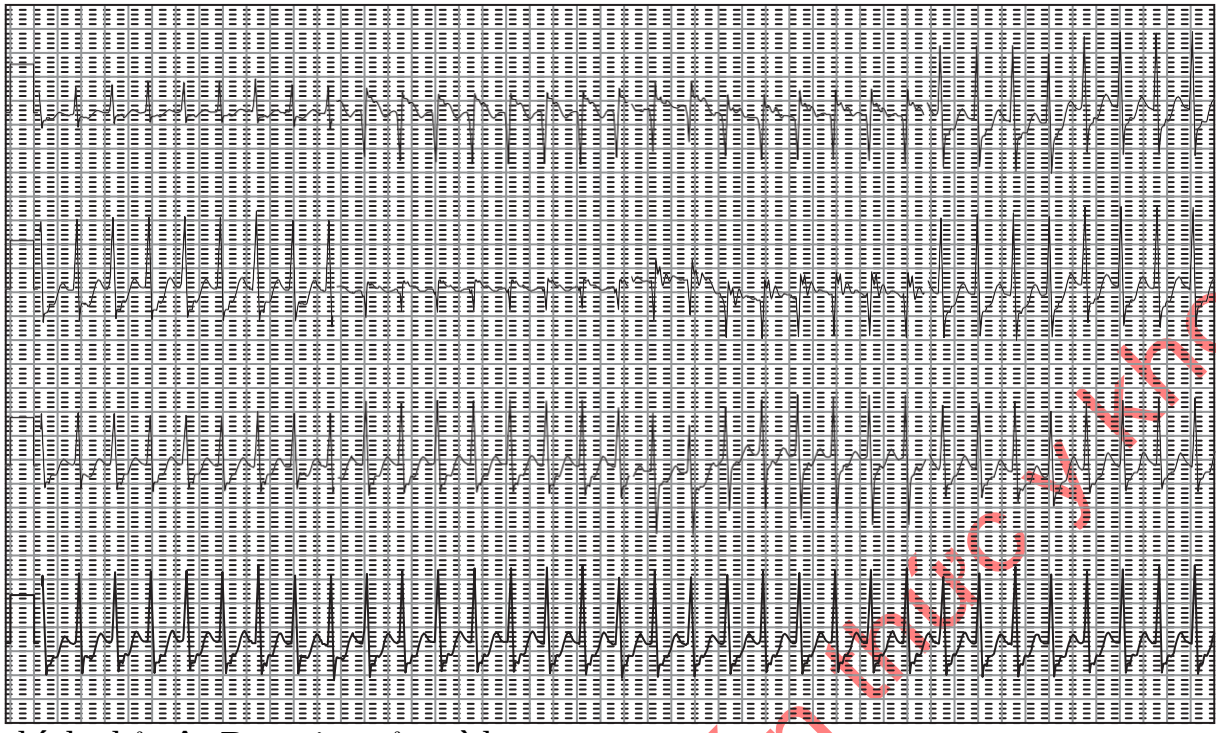

thích chủ vận Beta giao cảm vì hen

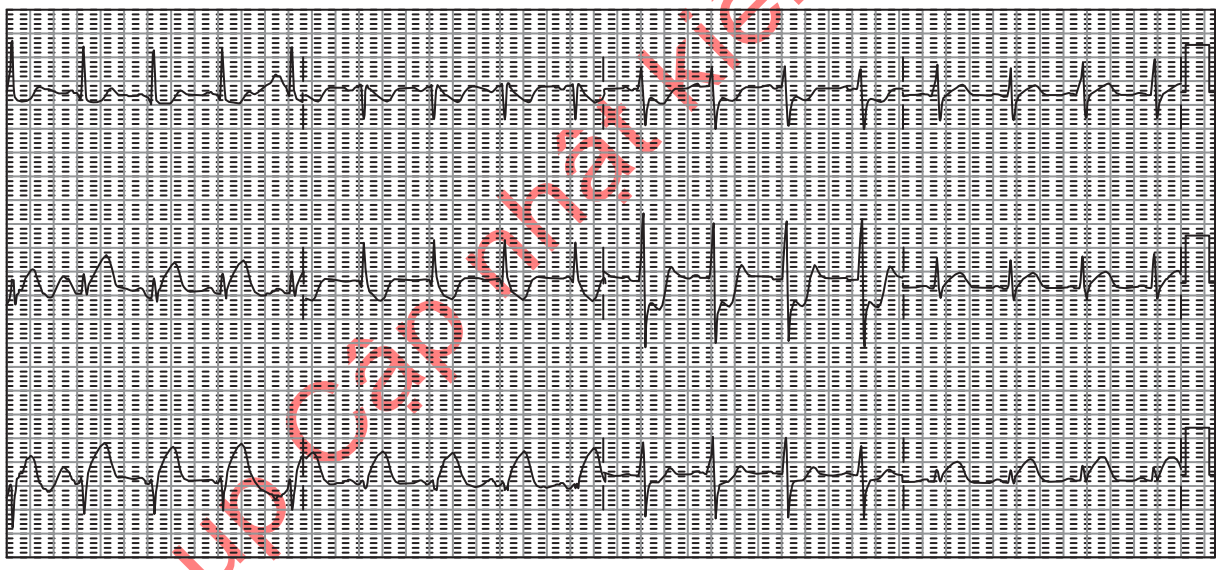

76. Bệnh nhân nữ 46 tuổi đau ngực và phù phổi cấp

Group Cập nhật kiến thức y khoa

77. Bệnh nhân nam 41 tuổi đau ngực đè ép,vã mồ hôi kéo khoảng 30 phút

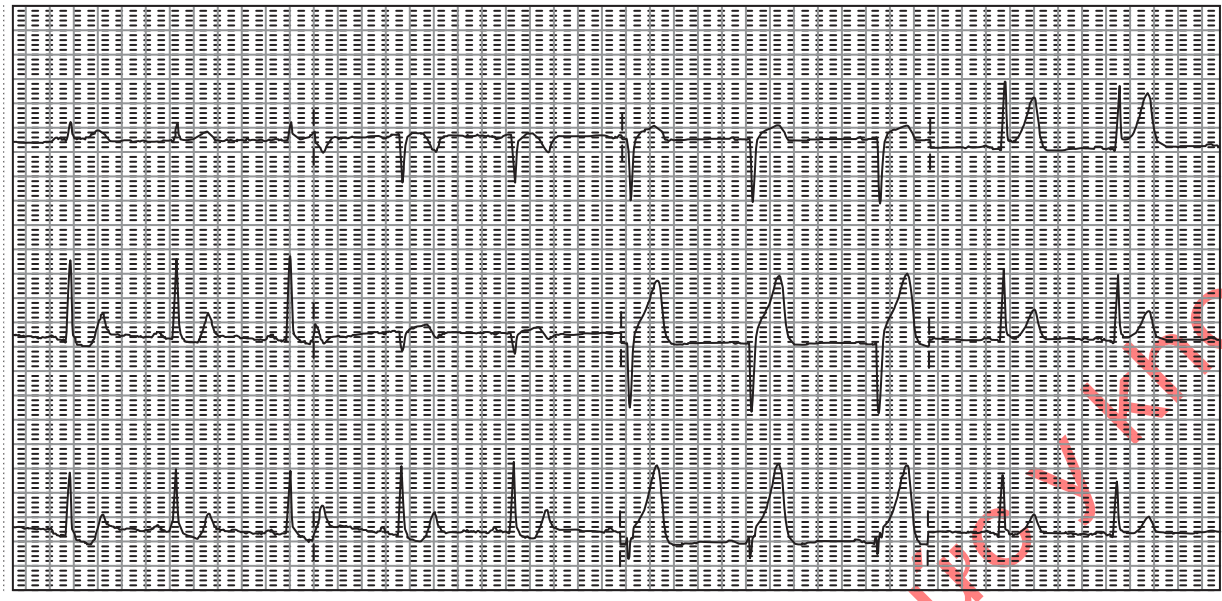

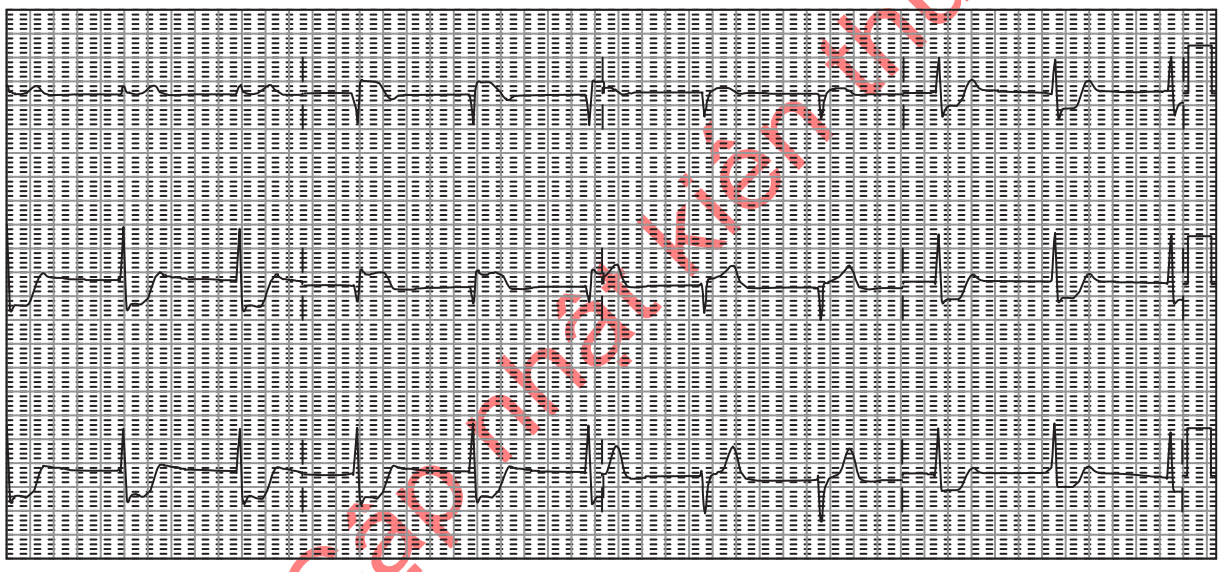

78. Bệnh nhân nam 73 tuổi đau ngực và hạ huyết áp

Group Cập nhật kiến thức y khoa

79. Bệnh nhân nam 68 tuổi khó thở và hạ huyết áp,có dấu hiệu phù phổi

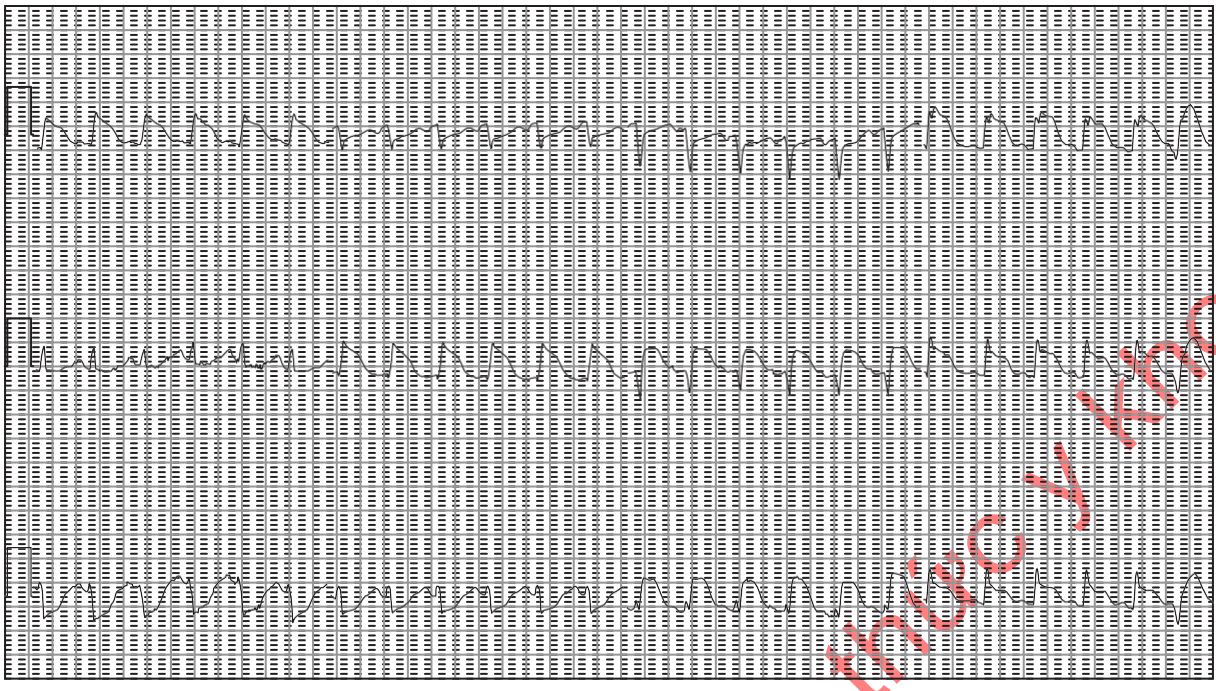

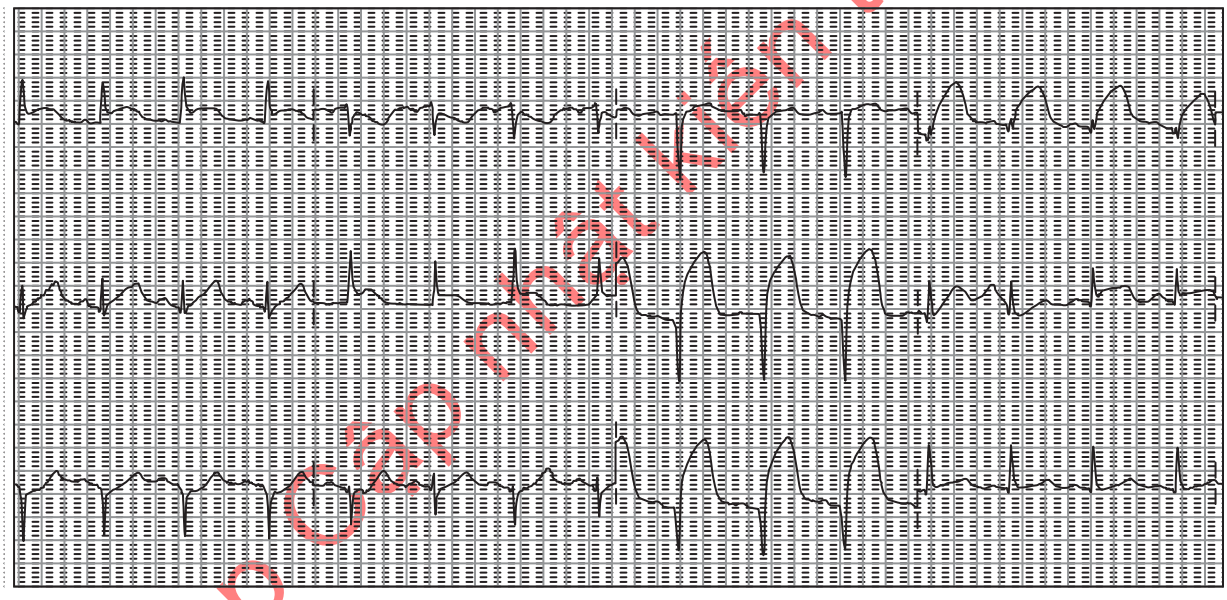

80. Bệnh nhân nữ 57 tuổi đau ngực từng cơn,hiện tại đau ngực dai dẳng từ 3h trước đó

Group Cập nhật kiến thức y khoa

81. Bệnh nhân nữ 31 tuổi có bệnh thận giai đoạn cuối có hồi hộp và chóng mặt

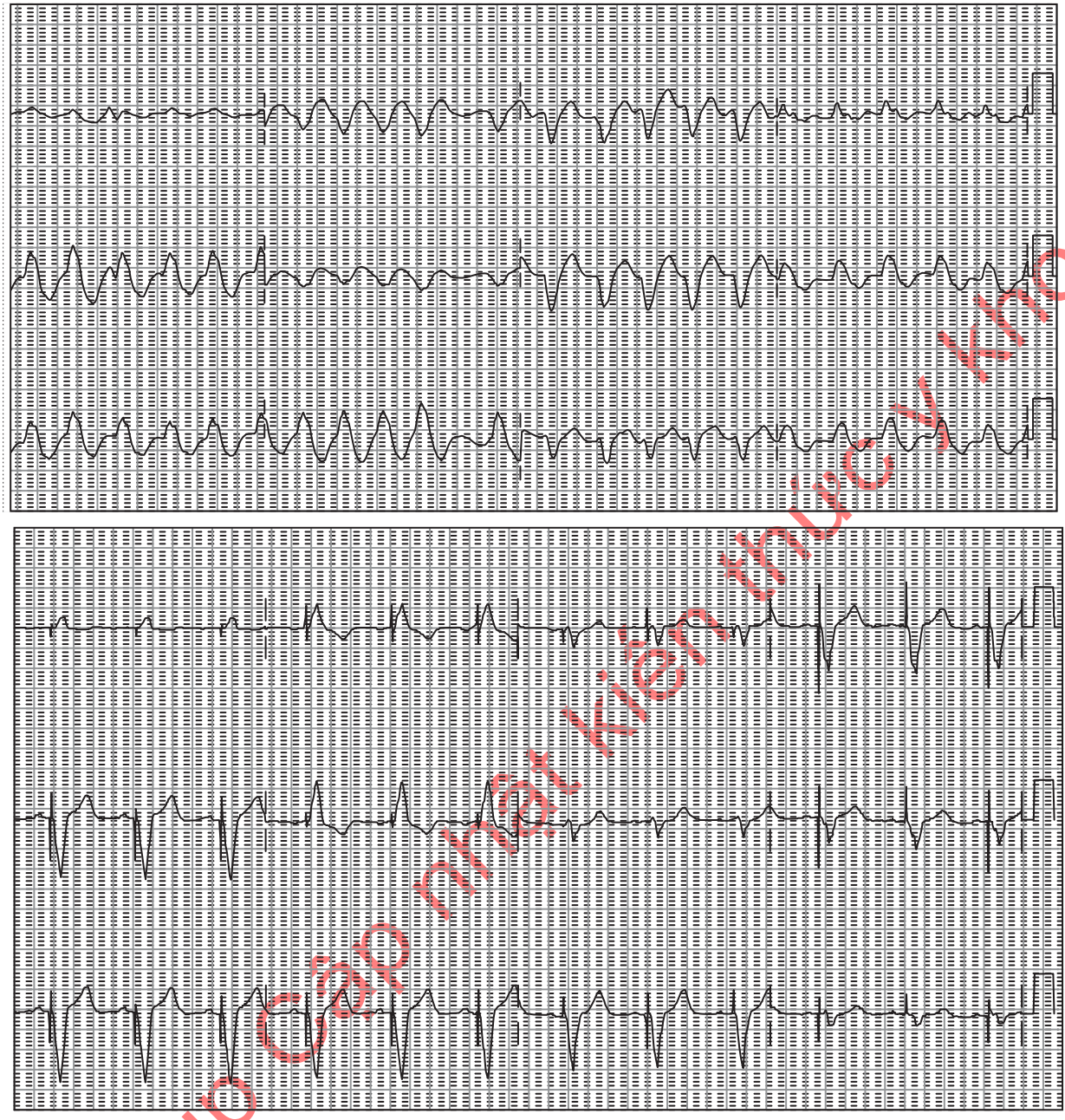

82. Bệnh nhân nam 62 tuổi với máy tạo nhịp vĩnh viễnxuất hiện đau ngực khó thở và nôn

Group Cập nhật kiến thức y khoa

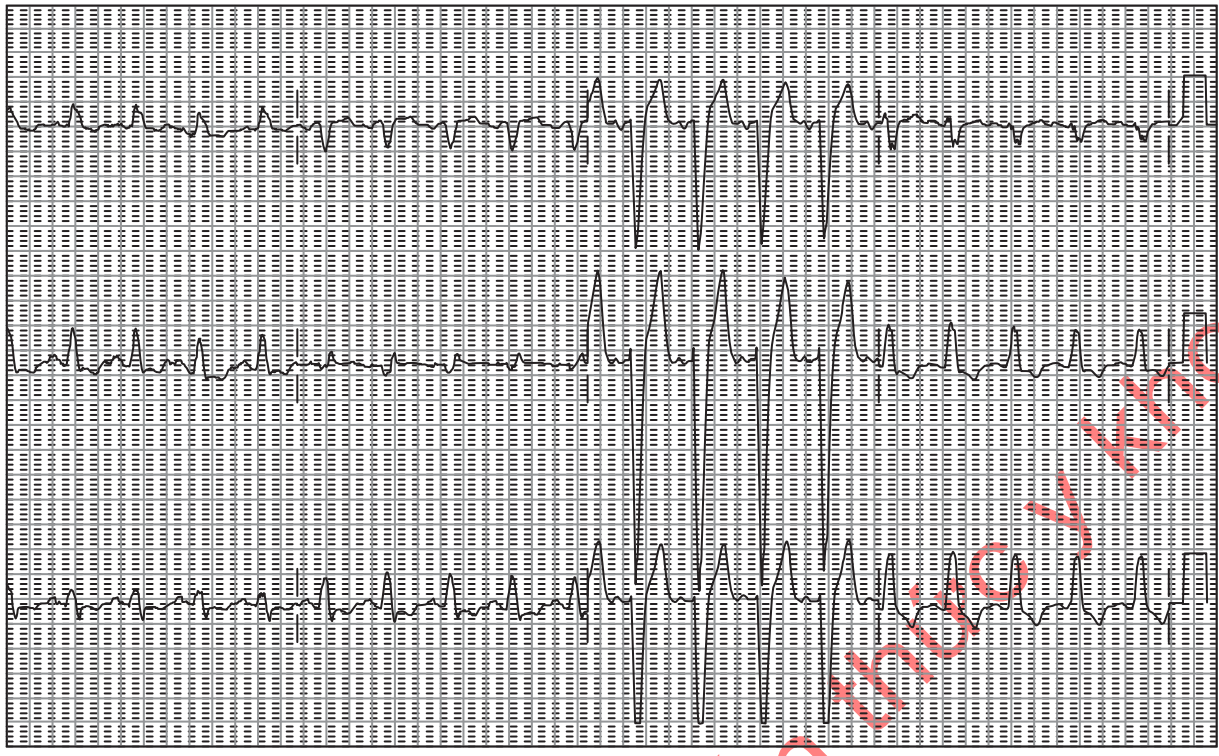

83. Bệnh nhân nữ 54 tuổi ,đau ngực ,khó thở,vã mồ hôi

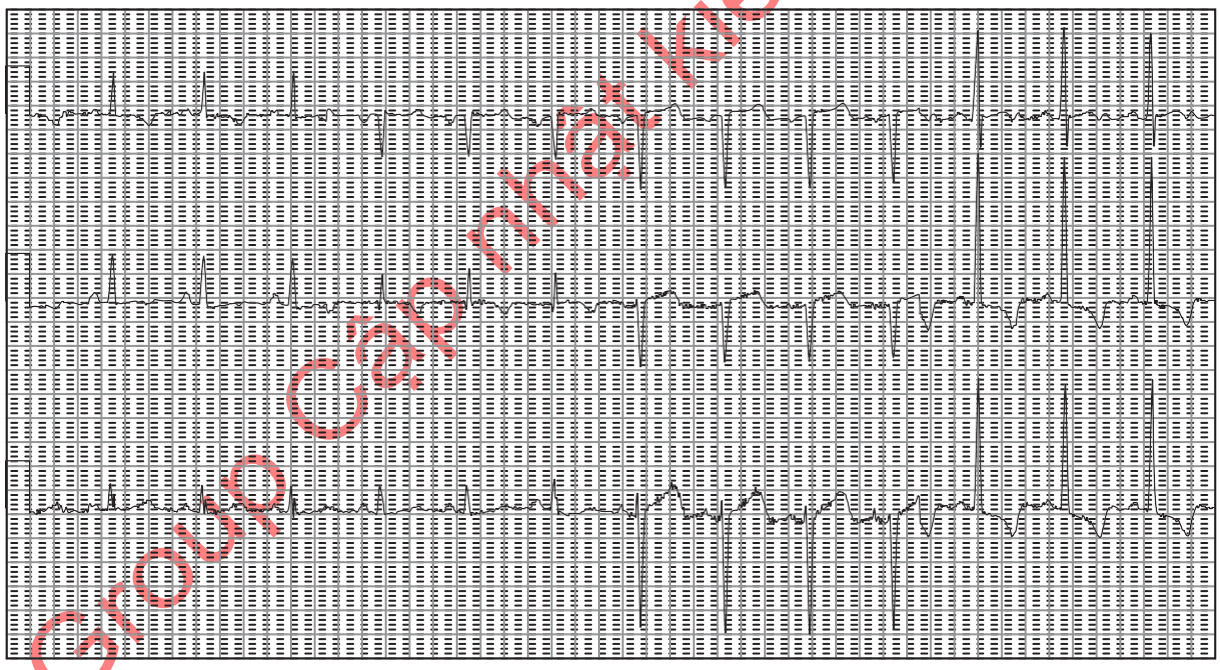

84. Bệnh nhân nam 64 tuổi với tăng huyết áp và đau ngực

Group Cập nhật kiến thức y khoa

a)

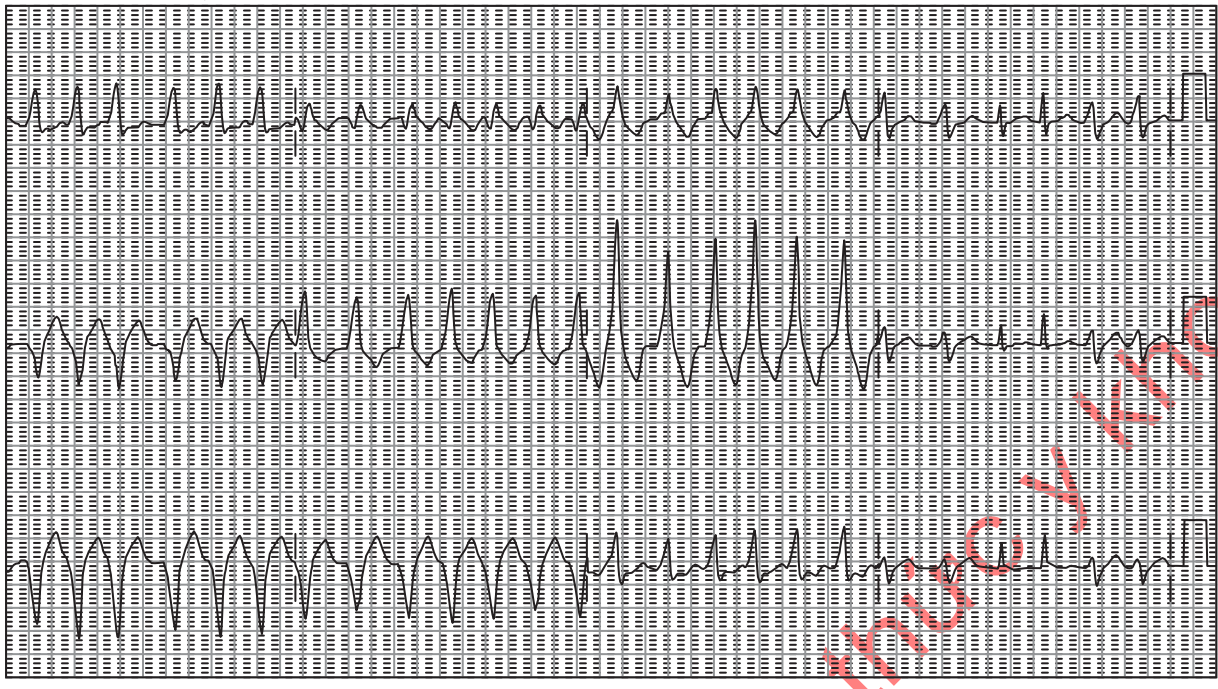

85. Bệnh nhân nữ 21 tuổi hồi hộp và hoa mắt chóng mặt,a)khi đến bệnh viện

Group Cập nhật kiến thức y khoa

b)

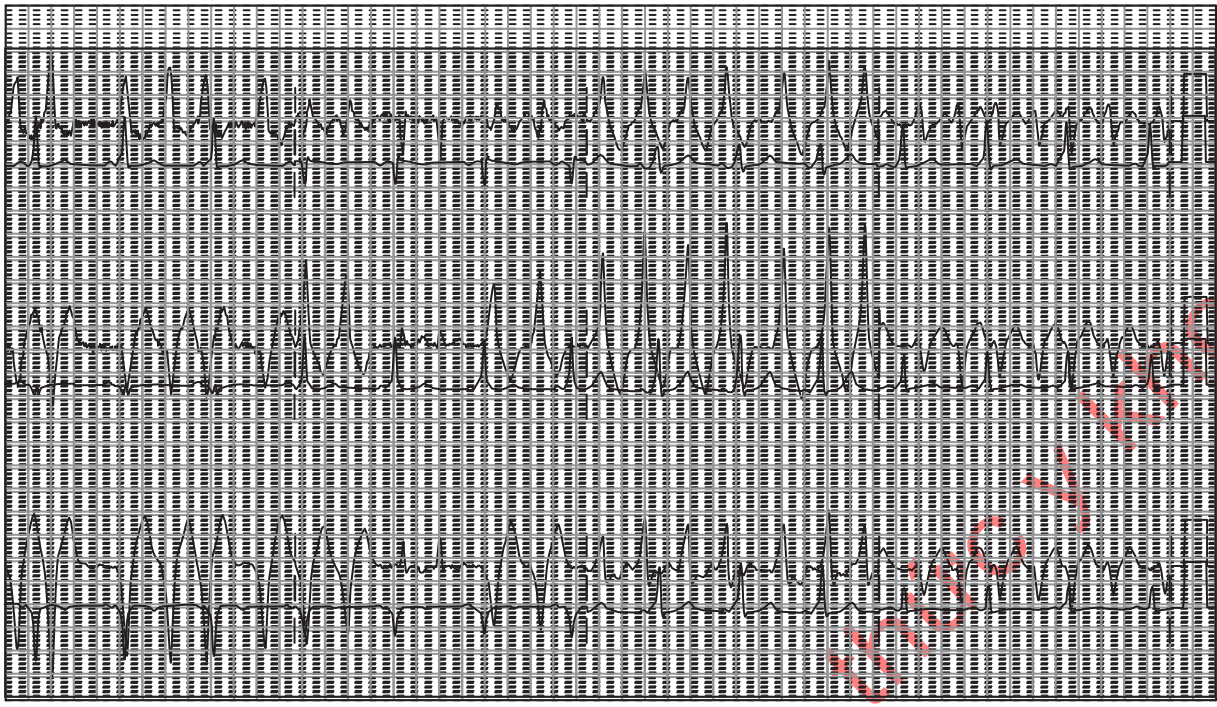

c)

(*continued*)b)trong khi dùng thuốc điều trị,c) sau điều trị

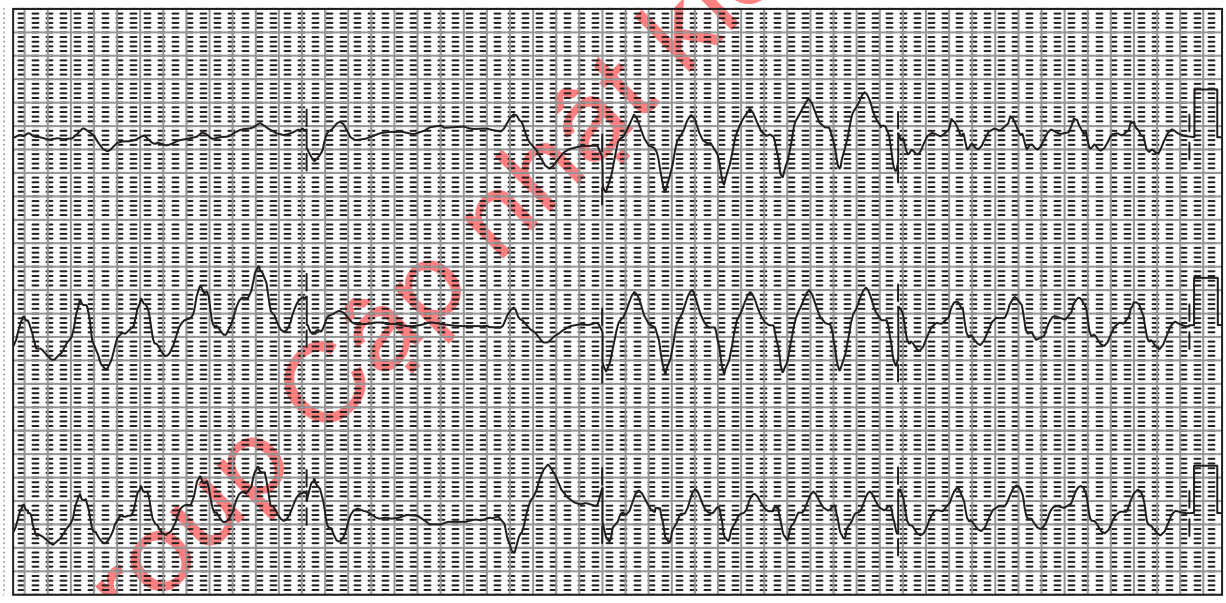

86. Bệnh nhân nam 12 tuổi ghép thận không thành công,sau đó xuất hiện nôn nhiều, mơ hồ,mệt mỏi

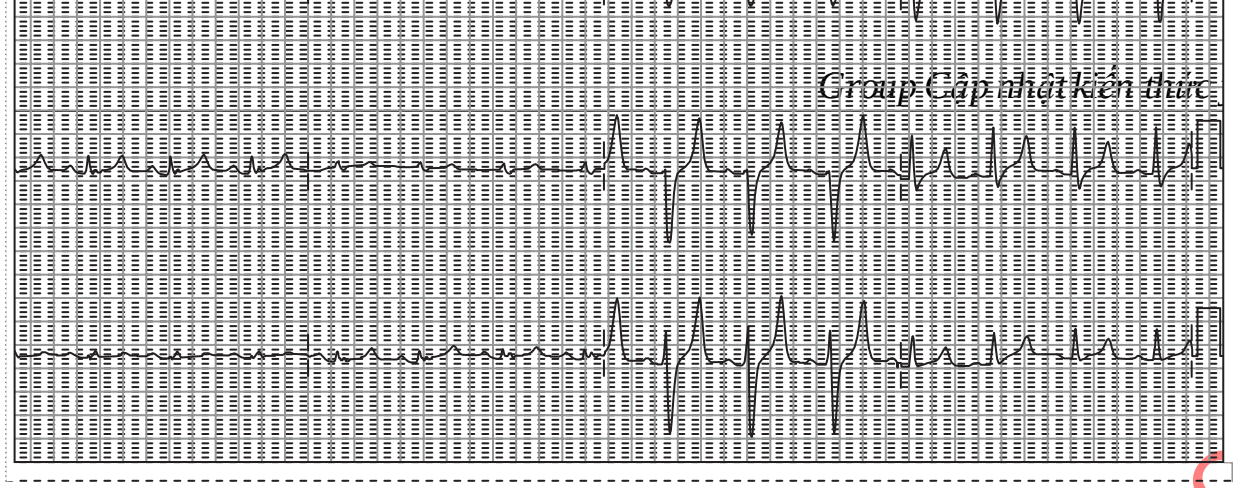

87. Bệnh nhân nam 39 tuổi bị bệnh gan do rượu đang điều trị bằng lợi tiểu tiết kiệm kali xuất hiện khó chịu và nôn

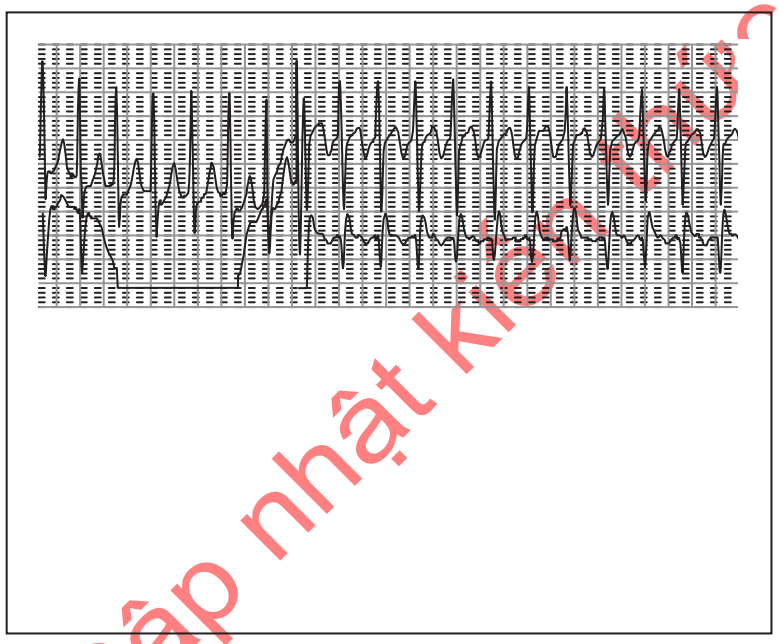

a)

Group Cập nhật kiến thức y khoa

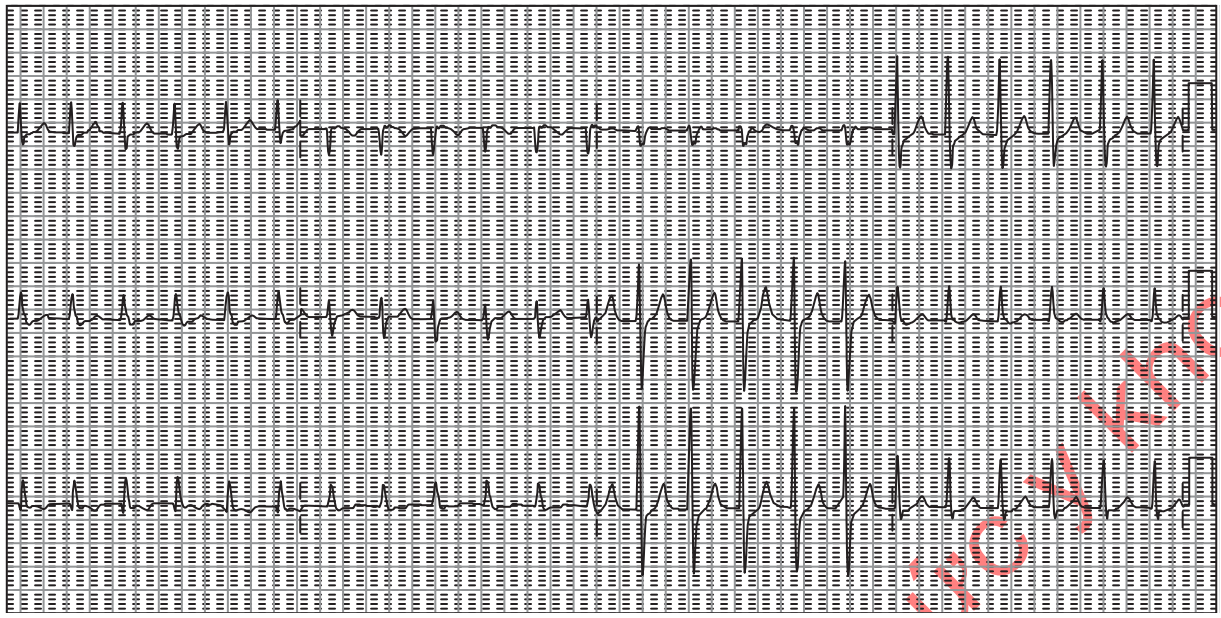

b)

88. a)vàb)bệnh nhân nữ 69 tuổi mệt mỏi nhiều và hồi hộp, đánh trống ngực

a)

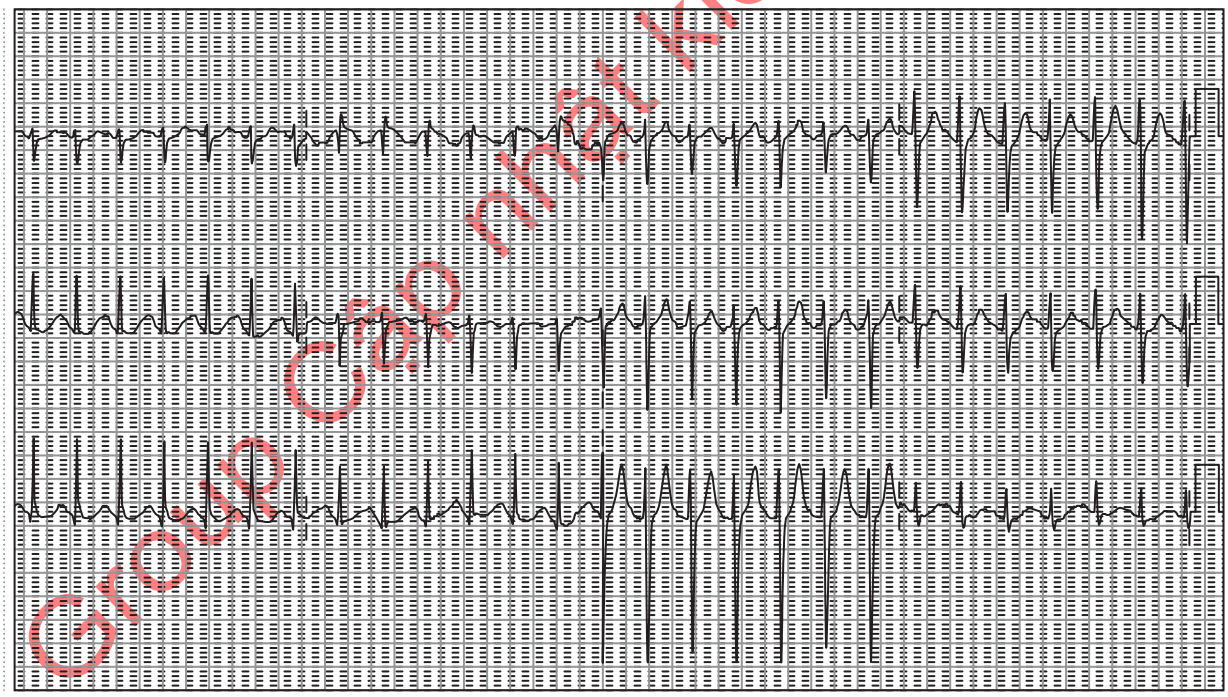

Group Cập nhật kiến thức y khoa

b)

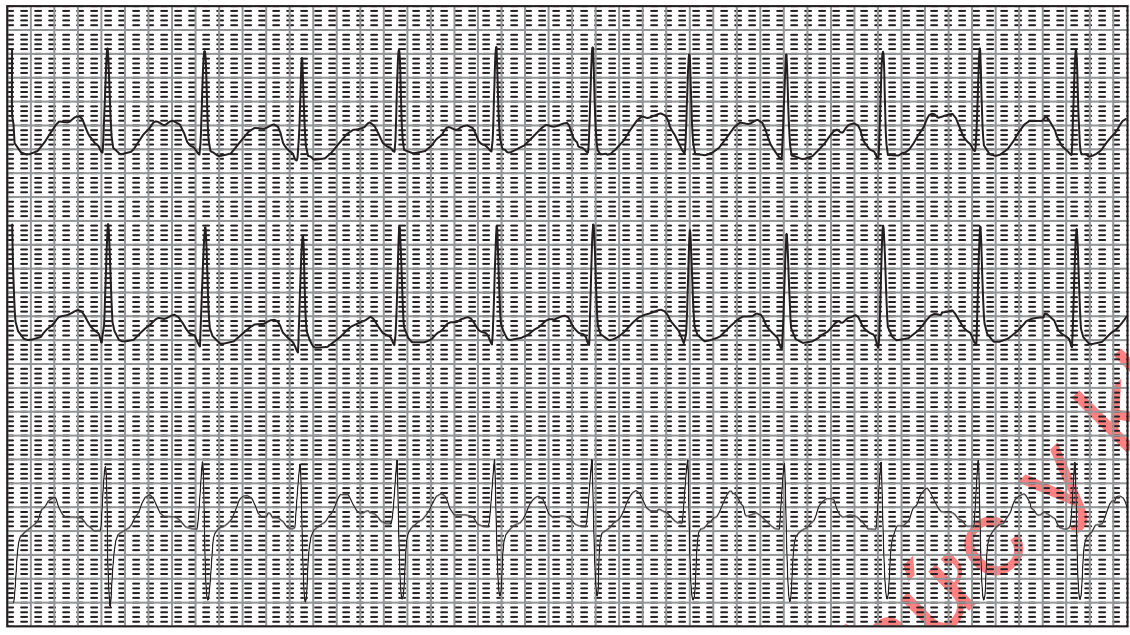

89. bệnh nhân nữ 39 tuổi quá liều Theophylline,a)ECG 12 chuyển đạo tiêu chuẩn ,b)tốc độ nhanh hơn(50mm/sec)

a)

Group Cập nhật kiến thức y khoa

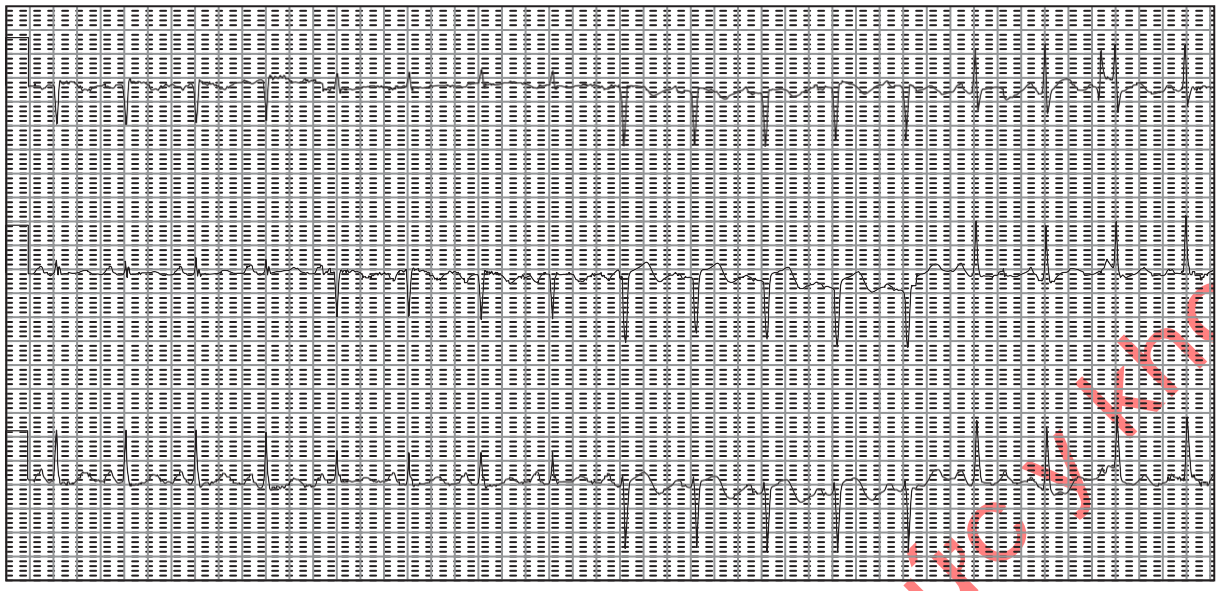

90. bệnh nhân nam 45 tuổi đau ngực mới đây và hiện tại đang đau,a)ECG lúc đầu,b)2 ngày sau đó

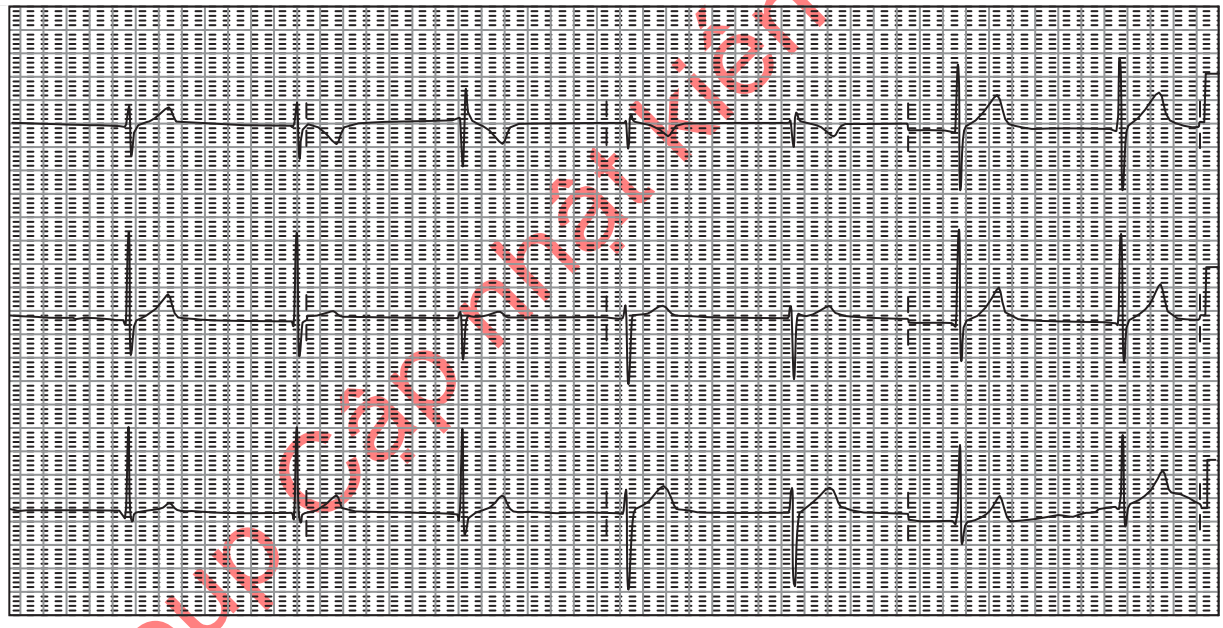

91. bệnh nhân nữ 67 tuổi có hội chứng suy nút xoang với chóng mặt

Group Cập nhật kiến thức y khoa

a)

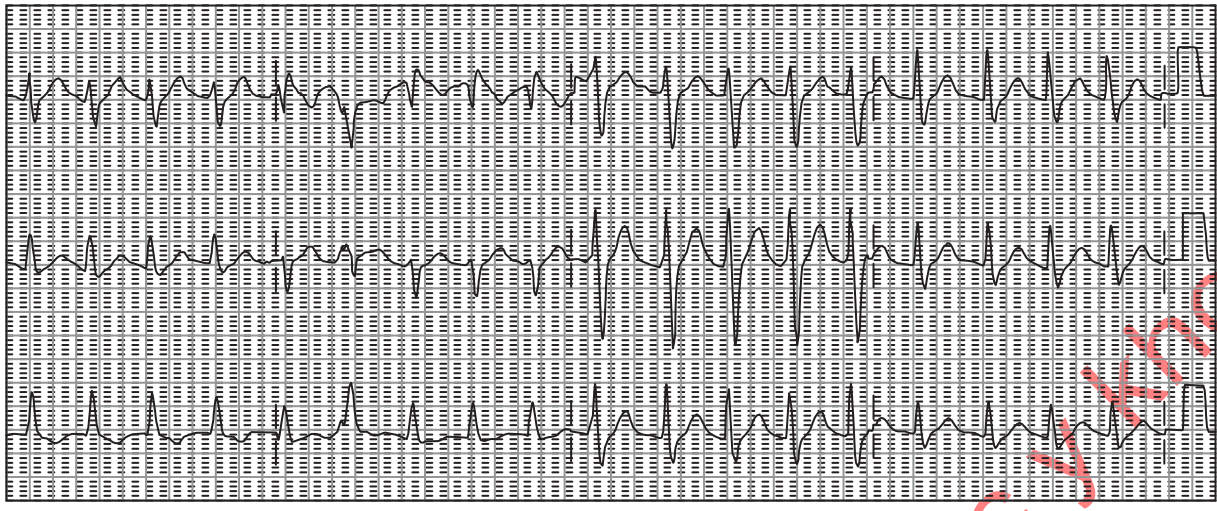

b)

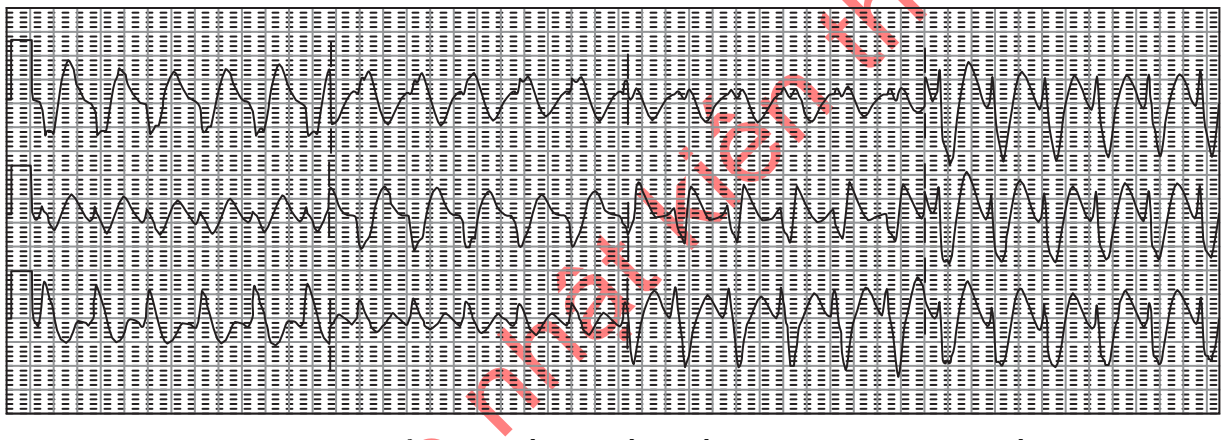

92. bệnh nhân nữ 29 tuổi quá liều thuốc thần kinh,a)ECG lúc đầu,b)không điều trị, 30 phút sau đó

Group Cập nhật kiến thức y khoa

a)

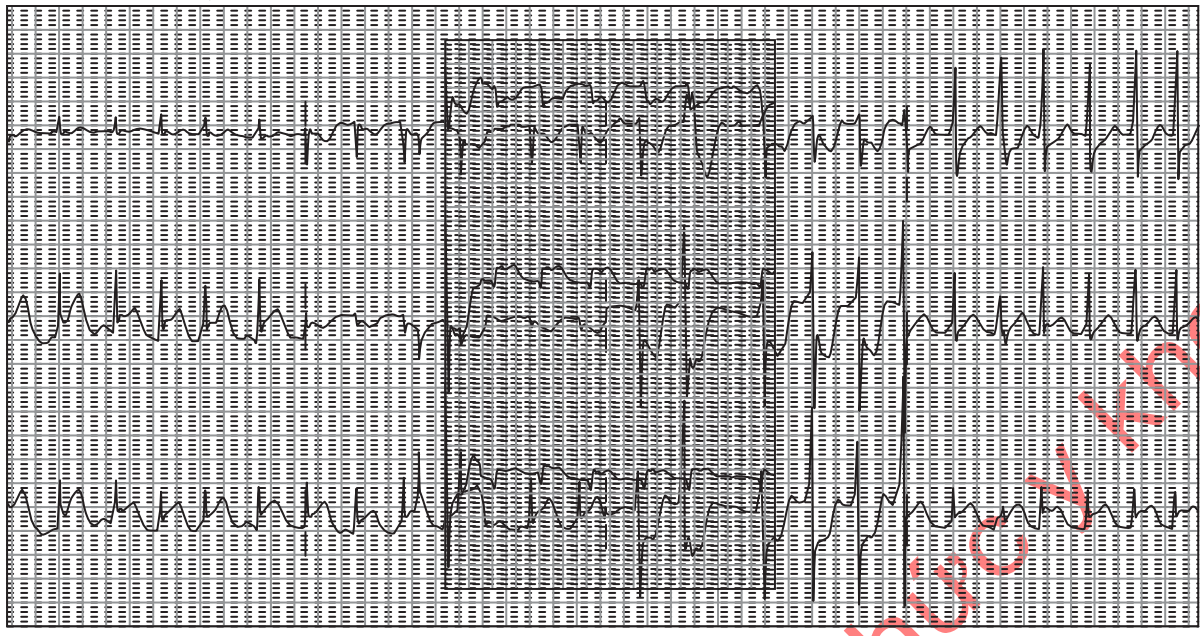

b)

93. Bệnh nhân nam 41 tuổi đau ngực,a)ECG lúc đầu ,b)bên phải (RV4)và các chuyển đạo phía sau (V8,V9)

Group Cập nhật kiến thức y khoa

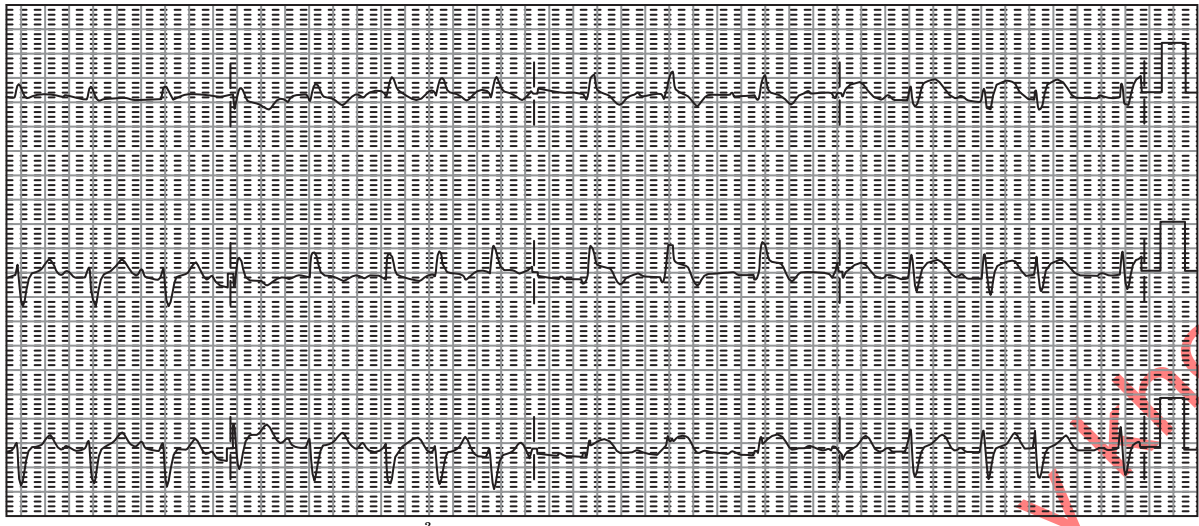

94. Bệnh nhân nam 58 tuổi đau ngực, đè ép, khó thở và nôn

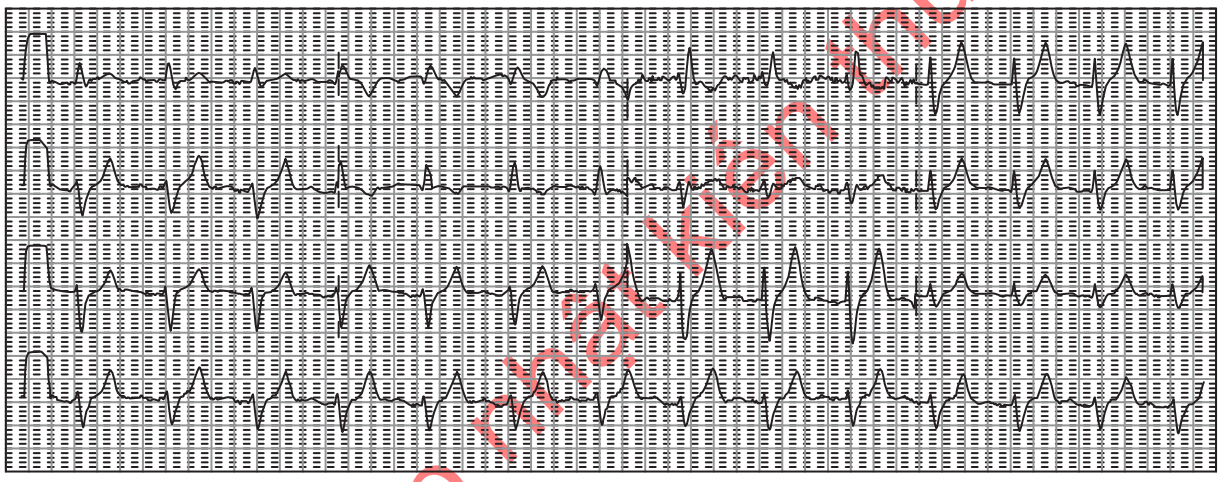

95. Bệnh nhân nam 56 tuổi, tiêu chảy và mất nước trầm trọng

Group Cập nhật kiến thức y khoa

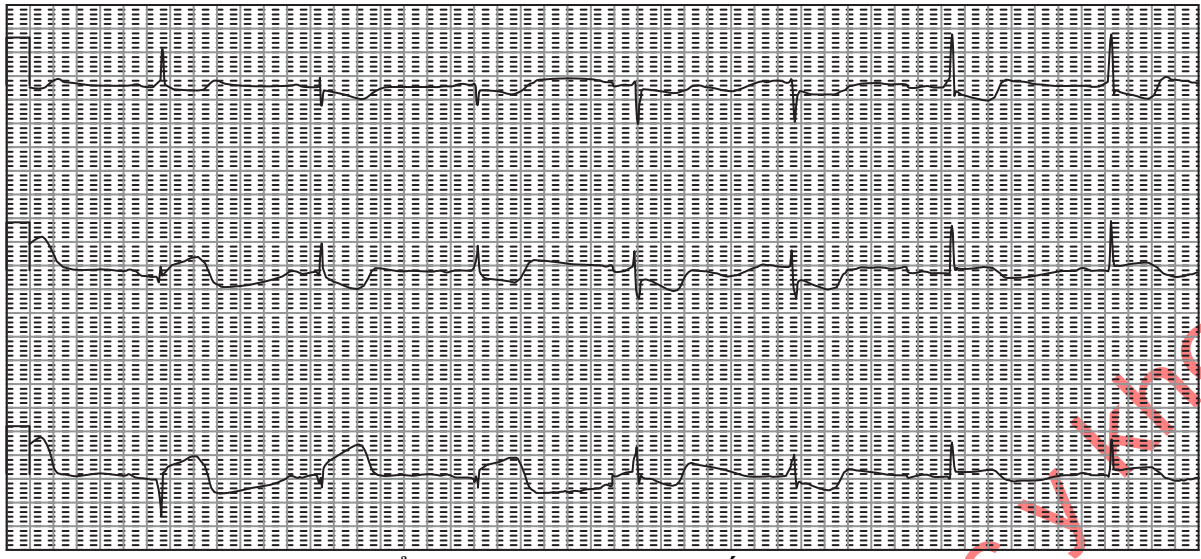

96. Bệnh nhân nữ 40 tuổi đau ngực và hạ huyết áp

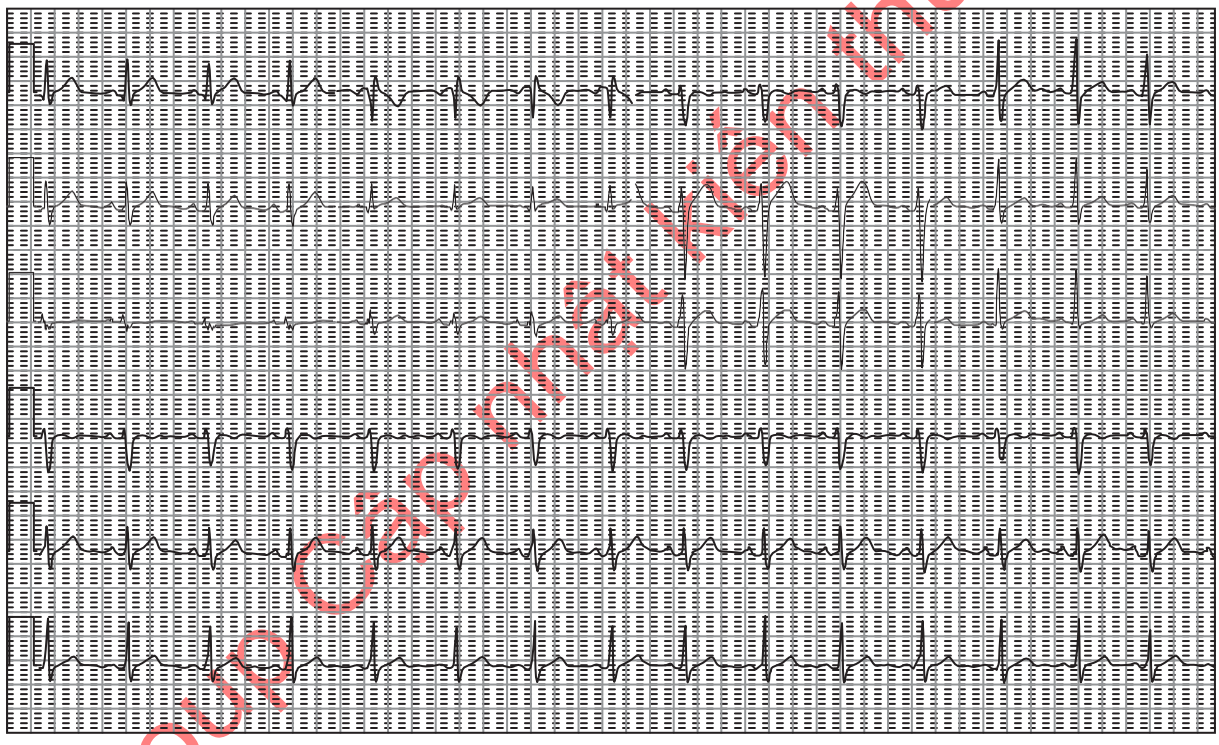

97. Bệnh nhân nữ 29 tuổi viêm màng phổi, đột ngột đau ngực

Group Cập nhật kiến thức y khoa

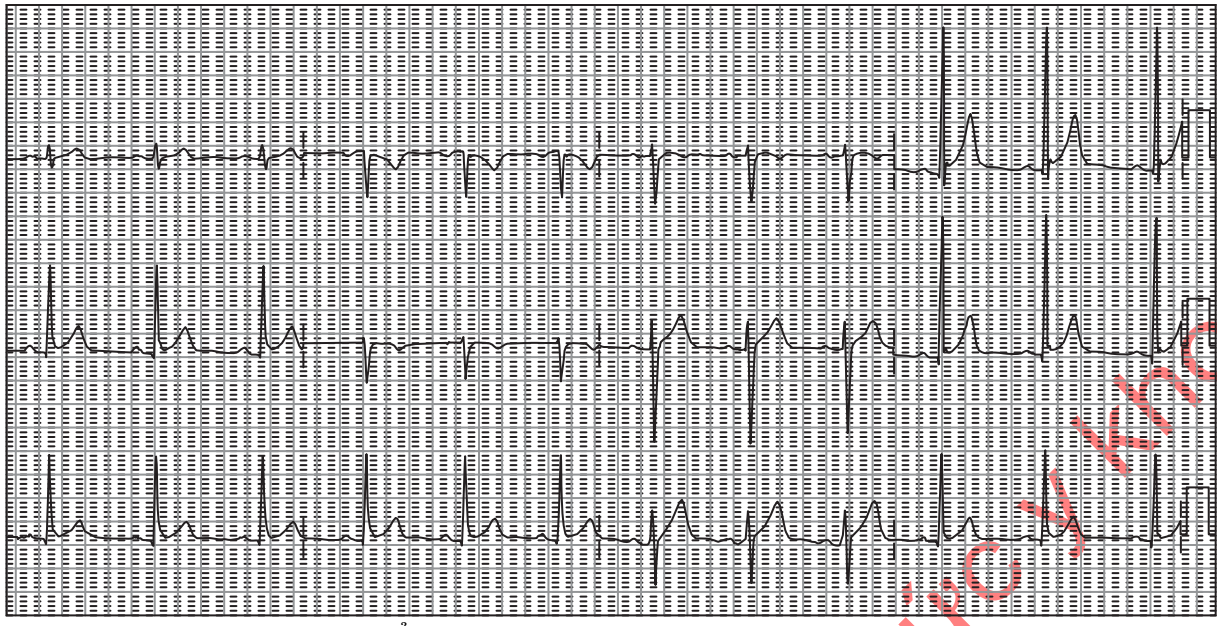

98. Bệnh nhân nữ 31 tuổi đau ngực sau sử dụng coacine

Group Cập nhật kiến thức y khoa

a)

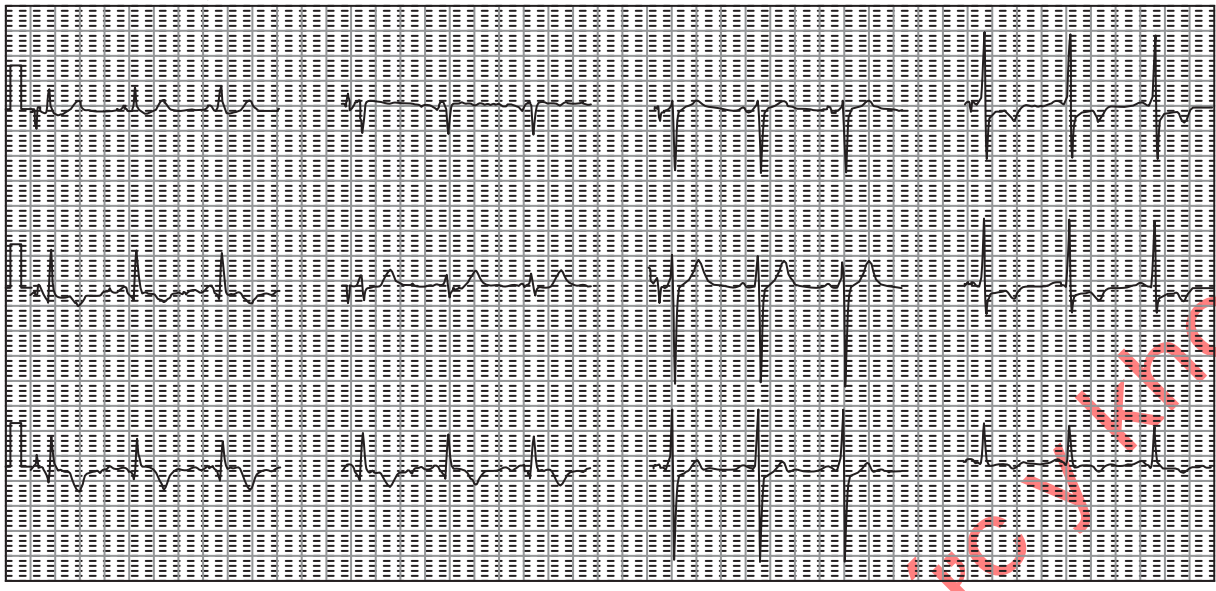



b)

99. Bệnh nhân nam 54 với đau ngực,a)ECG lúc đầu,b)ECG 15 chuyển đạo

Group Cập nhật kiến thức y khoa

c)

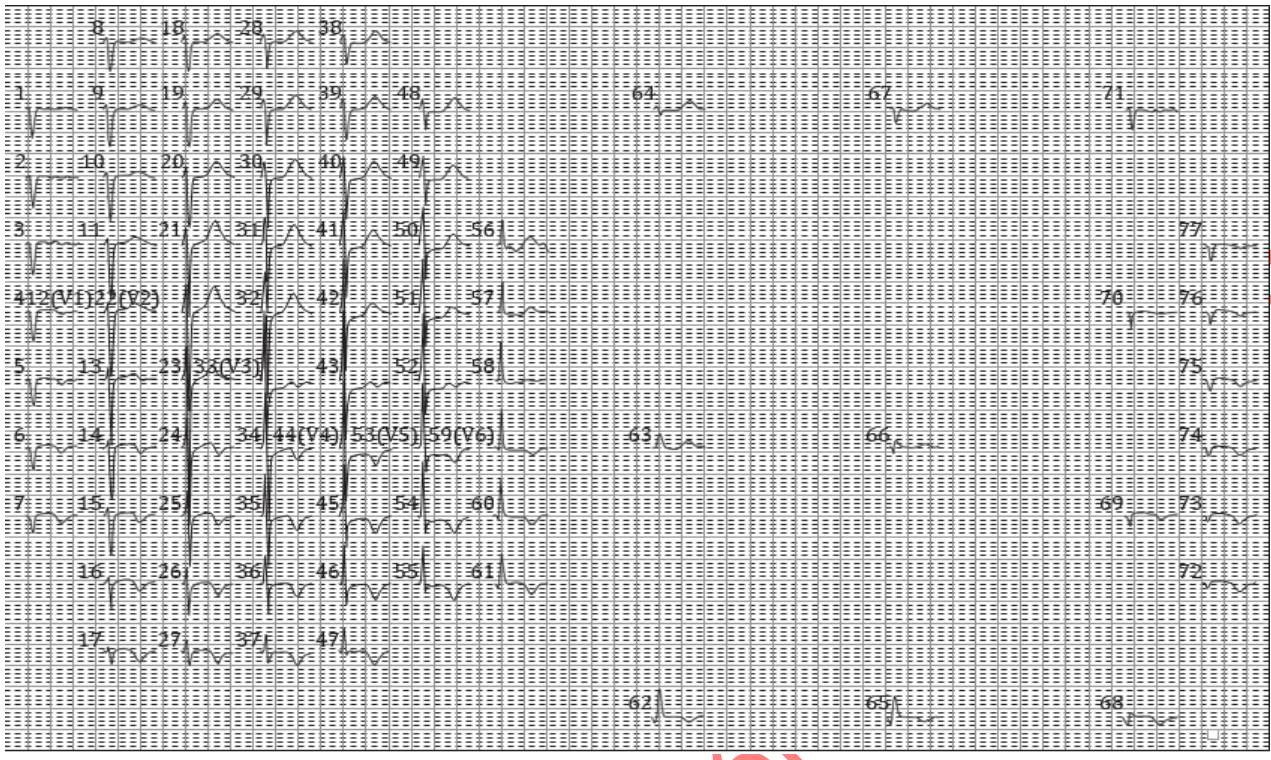

d)

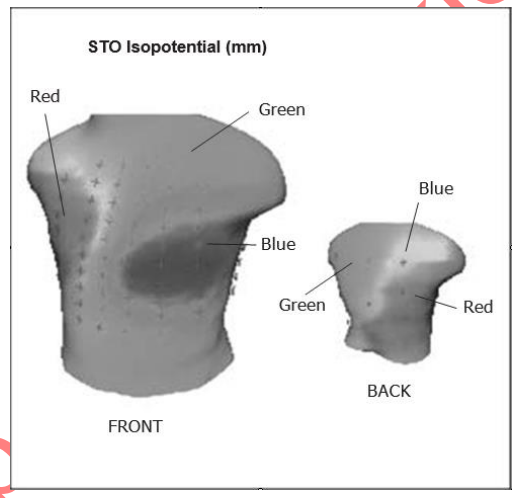

99 (*continued*)c) 80 chuyển đạo d) bản đồ bề mặt cơ thể, trong lâm sàng độ chênh đoạn ST sẽ được mô tả bằng màu sắc. Màu đỏ đại diện cho ST chênh lên, màu xanh dương đại diện cho ST chênh xuống, màu xanh lá biểu thị đoạn ST bình thường.

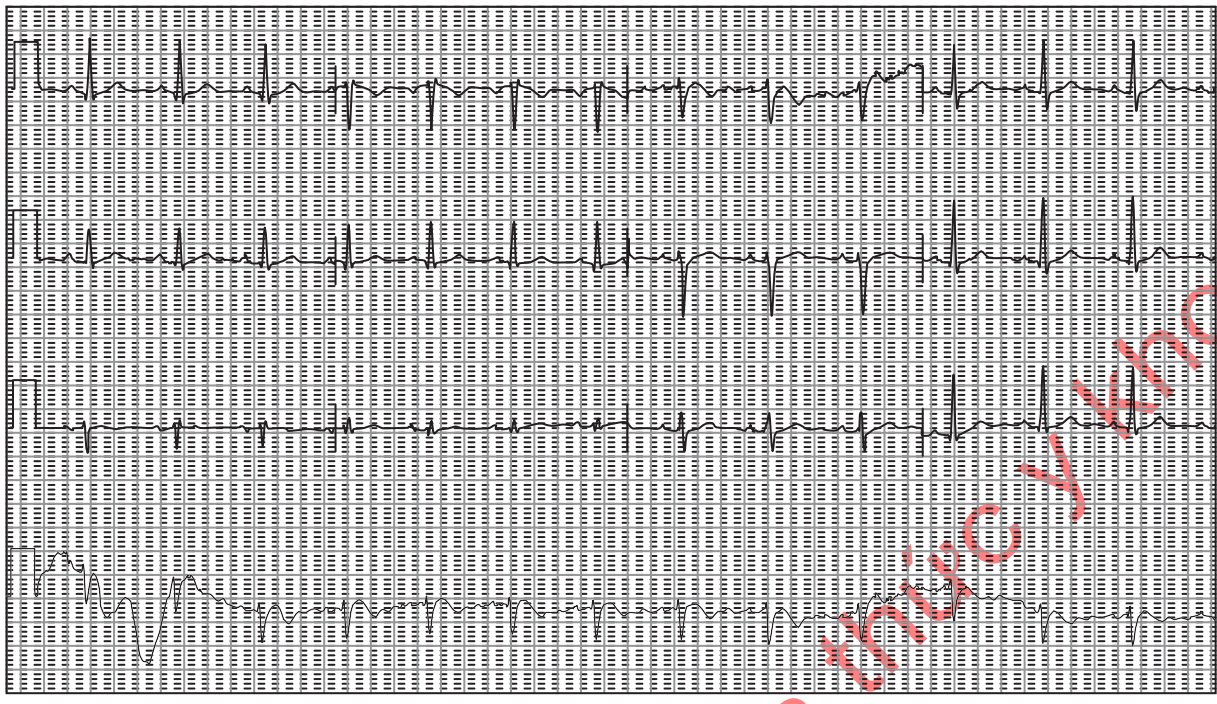

100. Bệnh nhân nam 46 tuổi đau ngực đè ép và khó thở

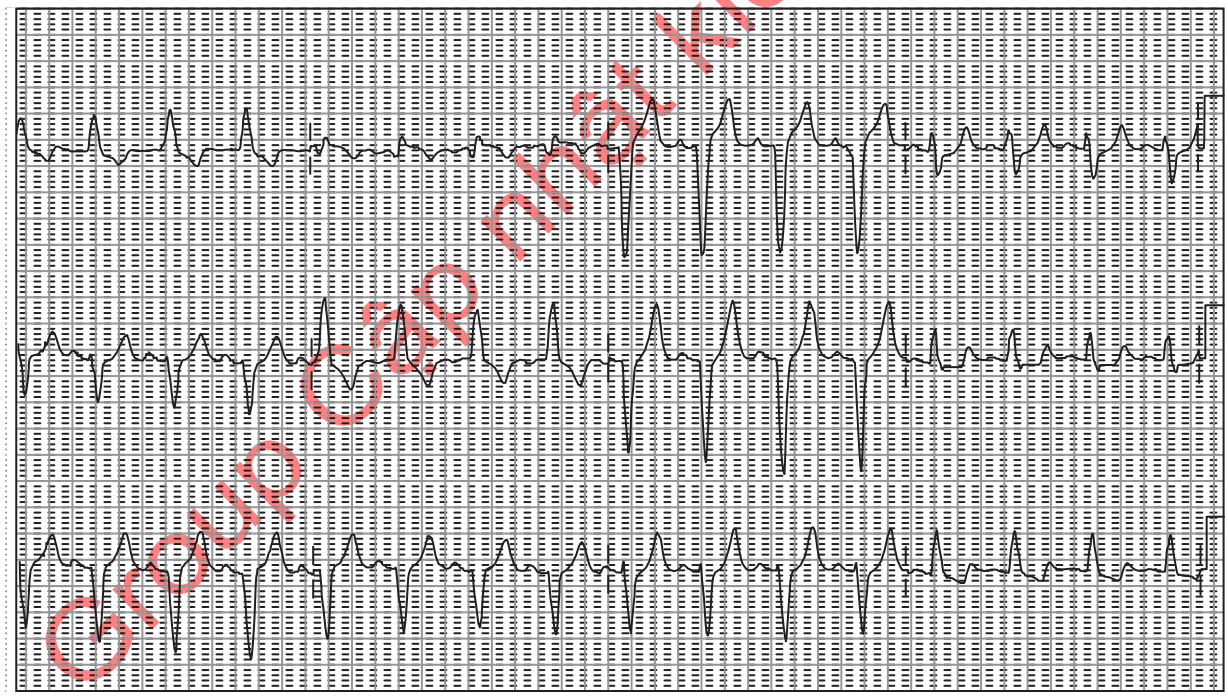

101. Bệnh nhân nam 79 tuổi khó thở cấp tính và đau ngực âm ỉ

Group Cập nhật kiến thức y khoa

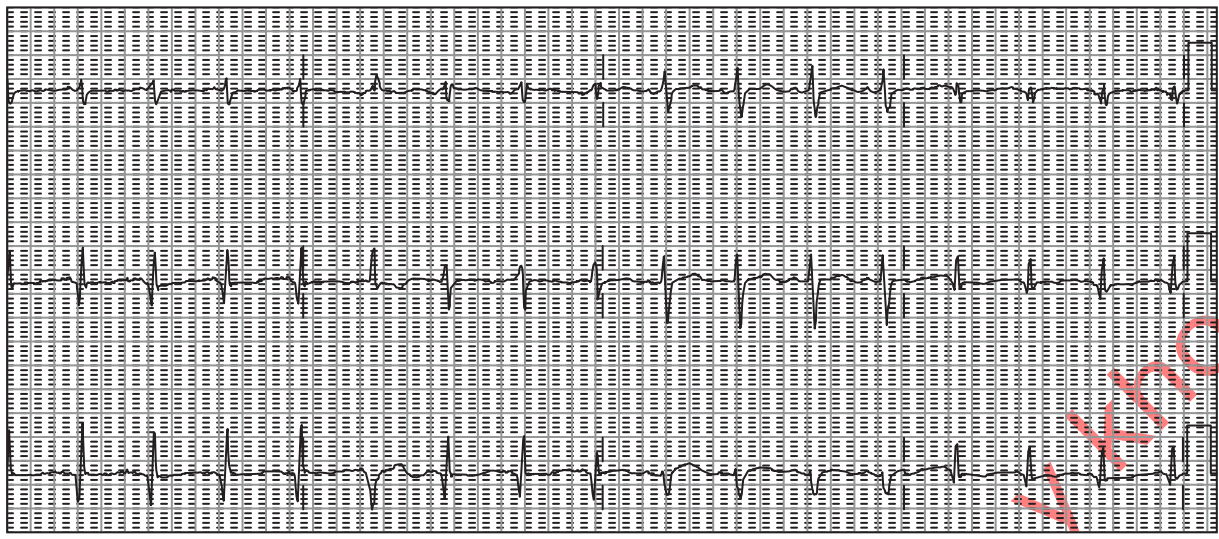

102. Bệnh nhân nam 67 tuổi với tiền sử nhồi máu cơ tim và trào ngược dạ dày thực quản xuất hiện ợ và nóng rát sau xương ức

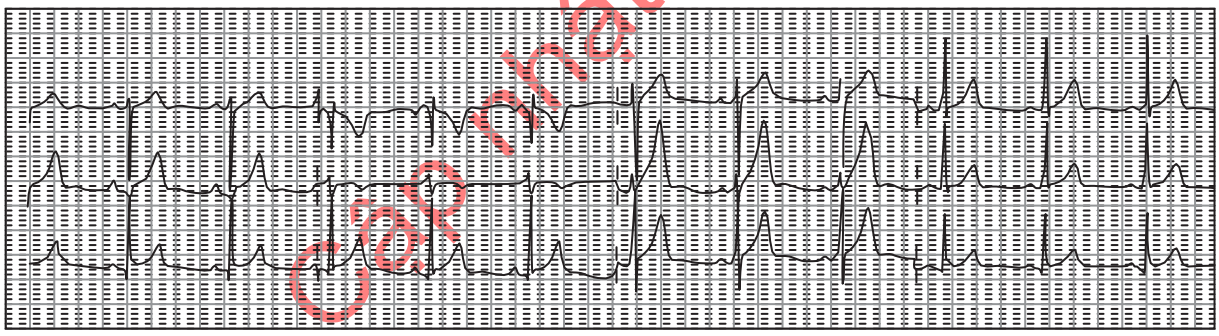

103. Bệnh nhân nam 32 tuổi sử dụng cocaine gần đây, xuất hiện đau ngực

Group Cập nhật kiến thức y khoa

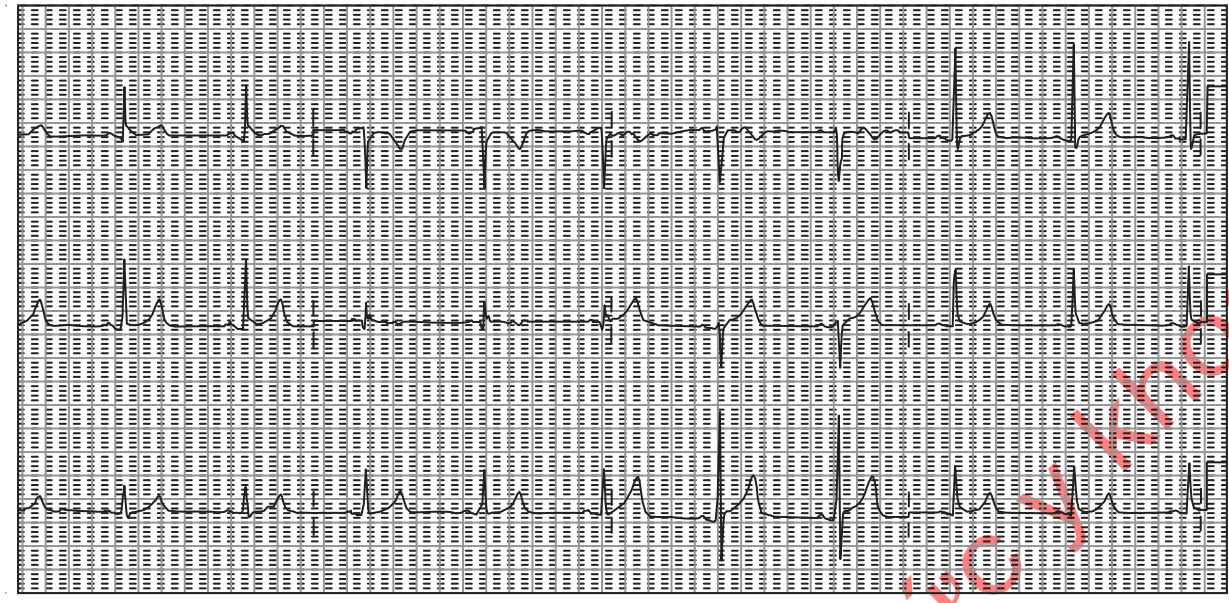

104. Bệnh nhân nam 29 tuổi đau ngực đột ngột

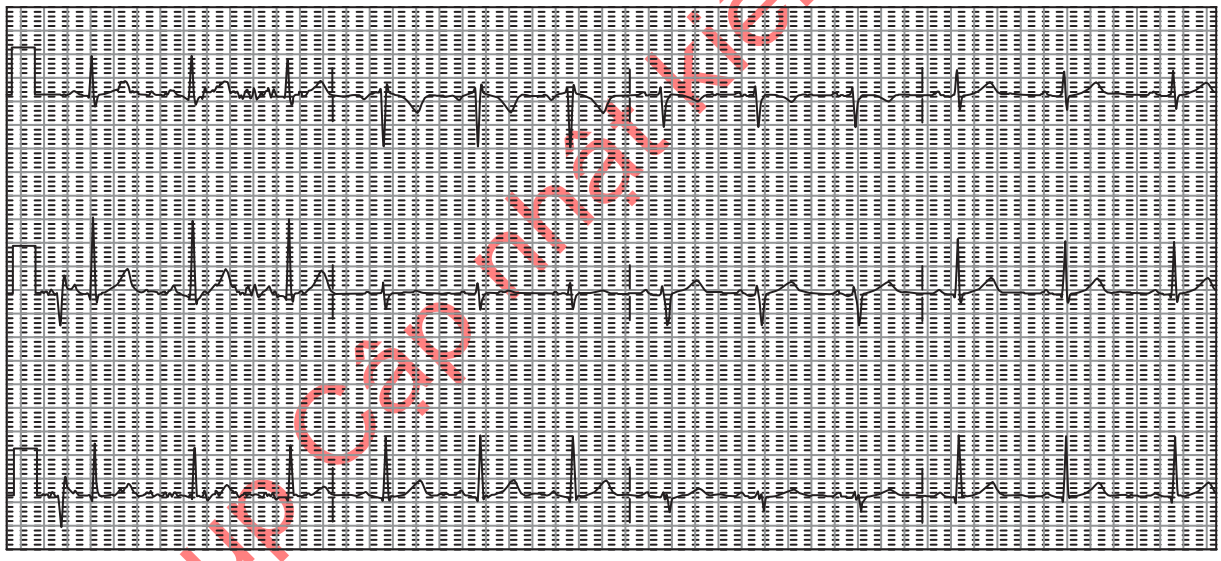

105. Bệnh nhân nam 17 tuổi khoảng 45 phút sau khi cố ý uống thuốc liên quan với (bệnh tâm thần vàtim mạch)

Group Cập nhật kiến thức y khoa

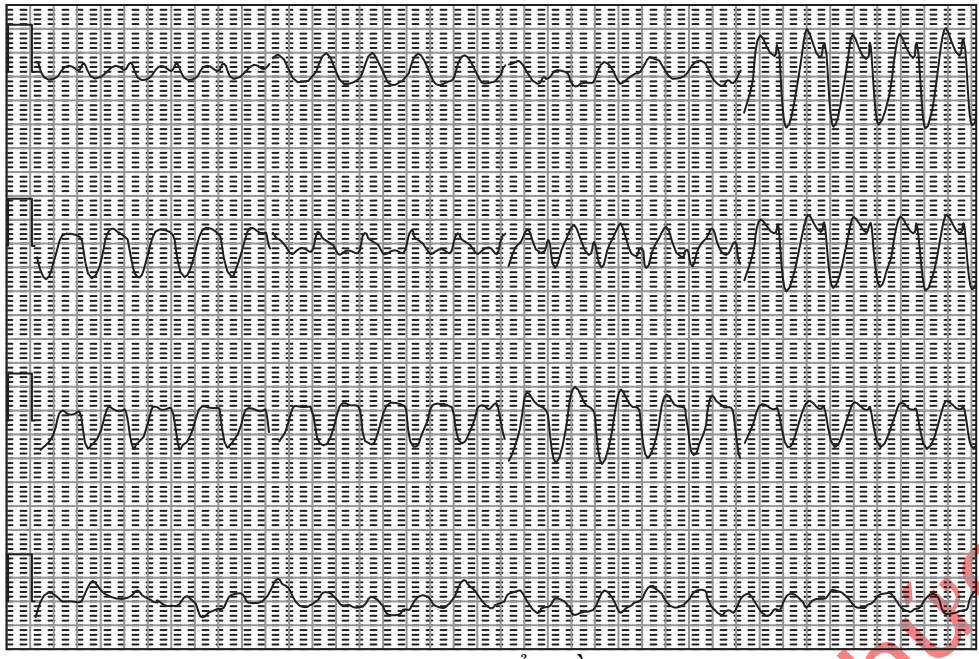

106. Bệnh nhân nam 45 tuổi hồi hộp và mệt mỏi

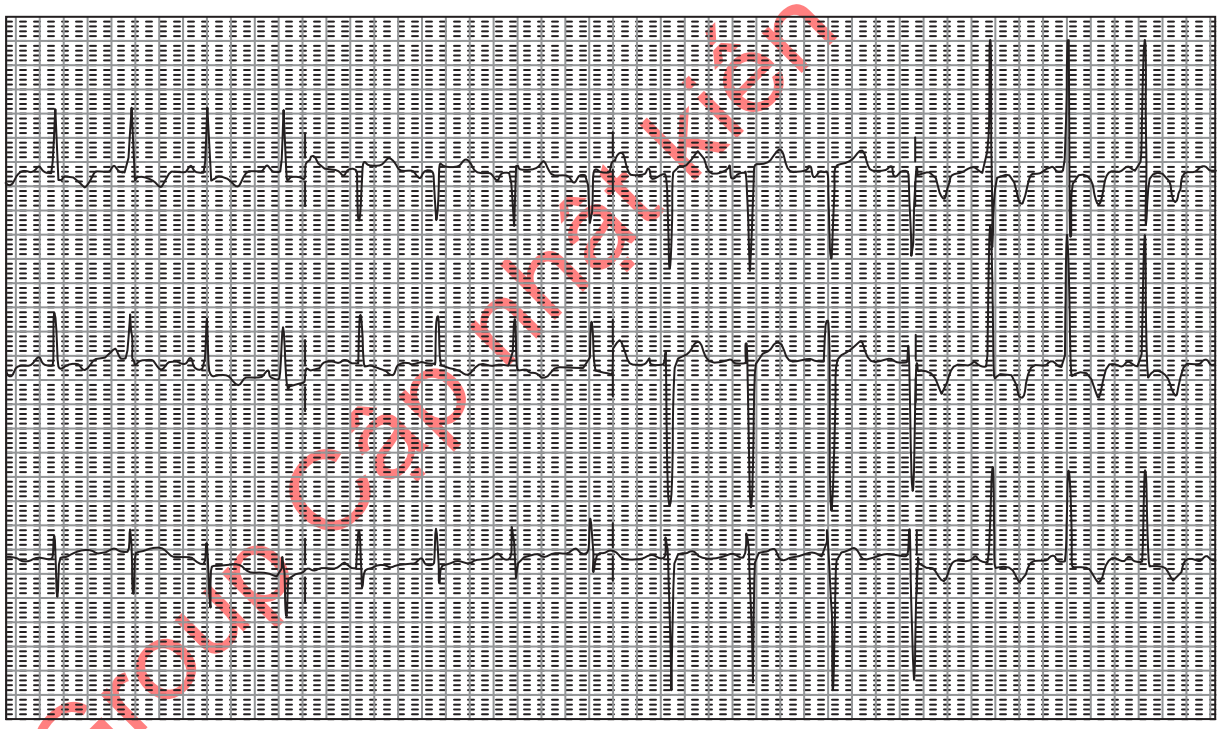

107. Bệnh nhân nữ 59 tuổi mệt mỏi và tăng huyết áp

Group Cập nhật kiến thức y khoa

a)

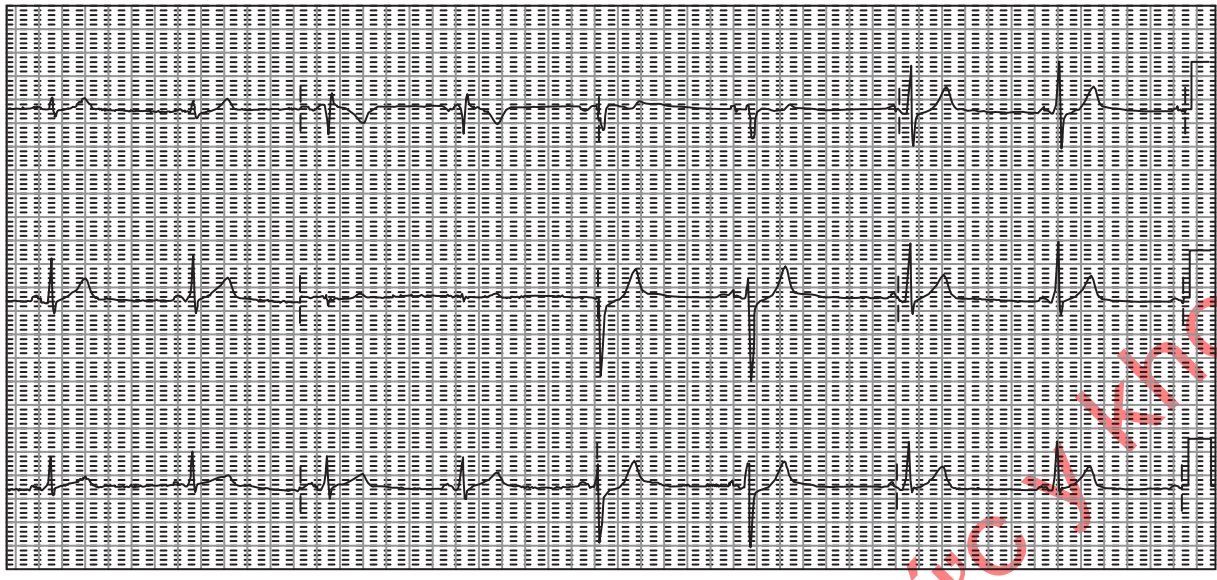



b)

108. Bệnh nhân nam 49 tuổi đau ngực đè ép sau xương ức,a)ECG 12 chuyển đạo,b)các chuyển đạo V8,V9 ở phía sau

Group Cập nhật kiến thức y khoa

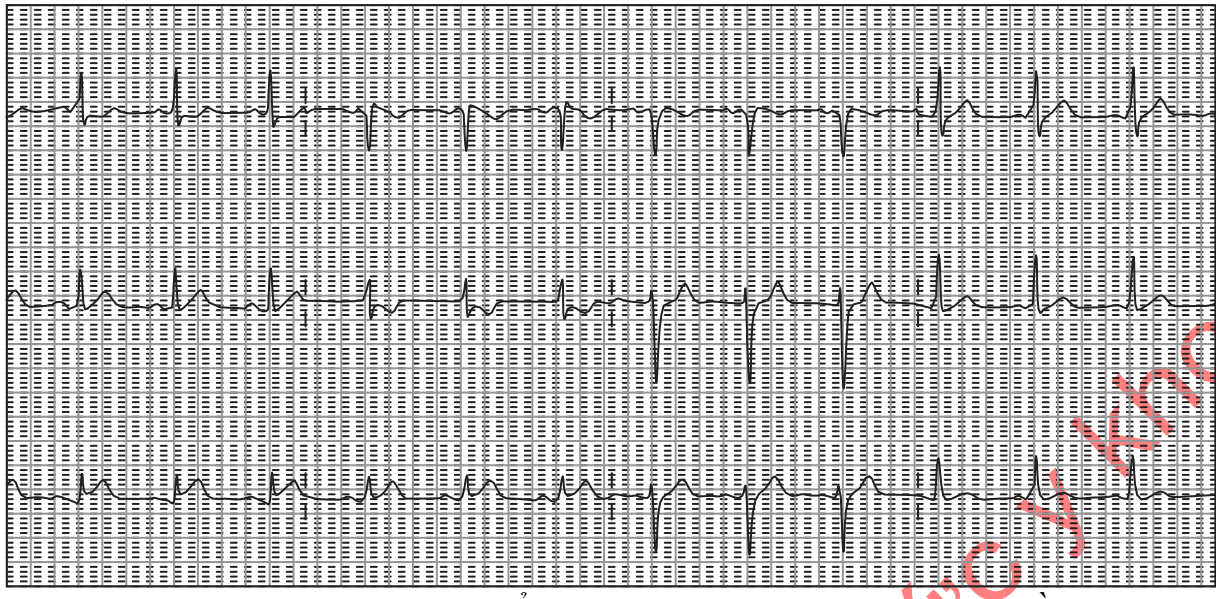

109. Bệnh nhân nam 56 tuổi đau ngực chèn ép,khó thở, vã mồ hôi

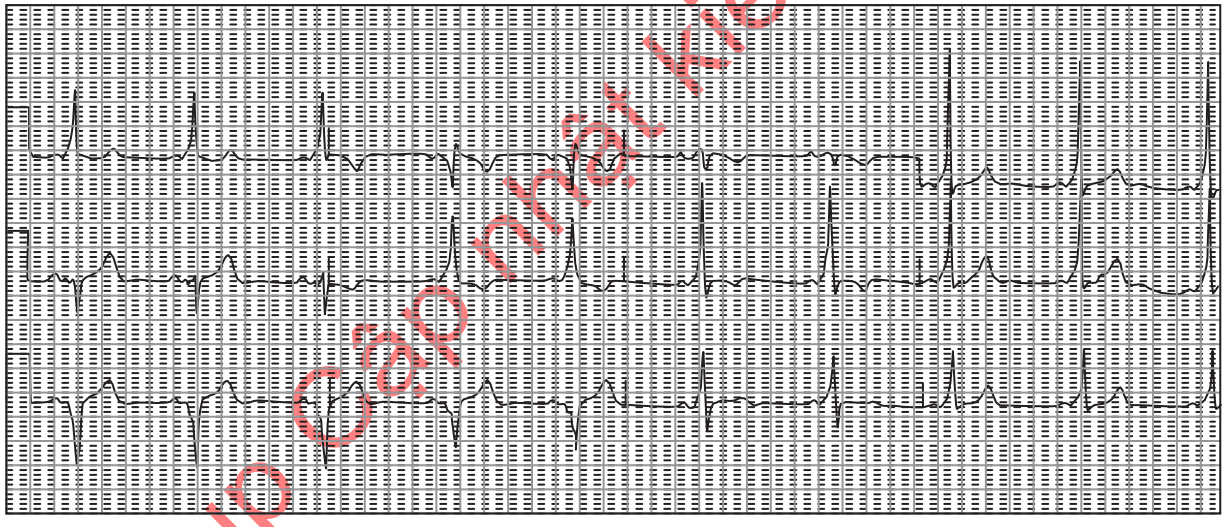

110. Bệnh nhân nữ 16 tuổi hồi hộp và ngất;bệnh nhân hiện tại không có triệu chứng

Group Cập nhật kiến thức y khoa

Giải thích ECG và chú thích

(Rates refer to ventricular rate unless otherwise indicated)

26. Nhanh xoang(ST),tần số 150,block phân nhánh trái trước(LAFB), nhồi máu vùng vách không xác định thời gian.Bệnh nhân đau ngực QRS hẹp,nhịp tim nhanh đều, chẩn đoán phân biệt nhịp tim nhanh đều, QRS hẹp gồm có 3 dạng :nhanh xoang,nhanh trên thất(SVT),và cuồng nhĩ(với nhĩ thất 2-1).Sóng P nhìn thấy rõ nhất trước QRS ở V2,nó cũng xuất hiện nhưng ẩn vào phần cuối sóng T ở DI và V3. Phức bộ P-QRS đều loại trừSVT,và sự thiếu hụt các sóng cuông nhĩ loại trừ cường nhĩ.LAFBđược chẩn đoán cơ bản dựa vào sự xuất hiện của trục trái,phức bộ dạng rS ởDIII và qR ở DI và aVL.Sóng Q được ghi nhận ở V1 và V2, không thay đổi ST-T,chỉ ra 1 nhồi máu vùng vách trước đó. Bệnh nhân được xác định có nhiễm khuẩn huyết nặng,nguyên nhân của nhịp nhanh.ECG lúc đầu được nhận định là SVT bởi vì chẩn đoán nhịp chỉ xem xét ở D2, ở ECG này, các sóng P nhìn thấy rõ ở DII.

27. Nhịp xoang(SR),tần số 82,đoạn QT kéo dài,các sóng U gợi ý hạ kali máu.SRđược định nghĩa là có tần số từ 60-100 nhịp/phút và trục sóng P +15to+75độ.SR có thể được định nghĩa bởi các sóng P dương DI,II,III,vàaVF,vàsóng P âm ở aVR.Đoạn QT cơ bản biến thiên theo nhịp. Công thức Bazettcung cấp một sự hiệu chỉnh dựa trên tần số,nhờ đó có QT hiệu chỉnh chính xác (QTc)=QT/√(RR).QTcđược xét là dài khi>450msecở nam và>460msecở nữ và trẻ em. Nguyên nhân của QTc dài bao gồmhạ kali máu ,hạ calci máu,hạ magie máu,thiếu máu cục bộ cơ tim cấp, tăng áp lực nội sọ,các thuốc chẹn kênh Natri,hạ thân nhiệt,và hội chứng QT dài bẩm sinh.Các bệnh nhânQTc dài,đặc biệt >500msec, có nguy cơ cao xoắn đỉnh(TDP).QTc ở case này là 650msec, các sóng U nhỏ chú ý ở V2–V3, nói chung không đặc hiệu tuy nhiên khi xuất hiên QT dài thì gợi ý hạ kali máu.

Trong khi chờ đợi các xét ngiệm trong phòng thì nghiệm bệnh nhân tiến triển xoắn đỉnh nhưng nhanh chóng tỉnh trở lại,một lúc sau đó phát hiện kali máu là 2.9mEq/L(bình thường 3.5–5.3mEq/L)và nồng độ magie máu là 1.2 mEq/L (bình thường 1.4–2.0 mEq/L). điều chỉnh các bất thường điện giải và kết quả là QTc bình thường.

28. Nhịp chậm xoang (SB), tần số 45, thường xuyên có phức hợp ngoại tâm thu nhĩ (PACs), Các sóng T có đỉnh nhọn gợi ý tăng kali máu.Nhịp điệu tổng thể là thường xuyên không đều. thường xuyên không đều gợi ý 1 trong 2 khả năng:Block nhĩ thất độ 2 hoặc hoặc PACs thường xuyên xuất hiện .Block AV độ 2 được loại trừ bởi vì tất cả các sóng P đều dẫn.mặt khác,PACsxuất hiện mỗi 4 nhịp được theo sau bởi 1 khoảng dừng đều trong chu kỳ.các sóng T đỉnh nhọnđược ghi nhân ở các chuyển đạo trước ngực bên rõ ,chẩn đoán là tăng kali máu.Tăng kali máu liên quan tới các sóng T có thể phân biệt với các nguyên nhân gây sóng T lớn khác bởi sóng T cơ bản là hẹp, cao nhọn và đối xứng, các nguyên nhân khác của sóng T lớn có xu hướng là rộng hơn và đỉnh tròn hơn.Kali máu là 8.3 mEq/L. Mặc dù sự giảng dạy liên quan tới biểu hiện ECG của tăng Kali máu tập trung vào đỉnh của sóng T,phức bộ QRS rộng, và loạn nhịp thất, tăng kali máu cũng được biết là hay tạo ra các bất thường như chịp chậm xoang,block nhĩ thất, block bó,và cũng hay có block nhánh.

Group Cập nhật kiến thức y khoa

29. SRvới block AVtype2(MobitzII),tần số60,phì đại thất tráivới sự tái cực bất thường và QRS rộng.SRđược chẩn đoán cơ bản dựa vào các song P ở các chuyển đạo I,II,III,và aVF cùng sóng P âm ở aVR, tần số khoảng 90 chu kỳ/phút. Block AV mobizt 2 được chẩn đoán cơ bản dựa vào những điều sau:(1)sự xuất hiện đều đặn của hoạt động nhĩ(các sóng P đều),(2)một vài sóng P không dẫn,và(3)trong tất cả các nhịp dẫn đoạn PR là không đổi. Các sóng P dẫn 3:2(3 sóng P cho mỗi 2 phức bộ QRS).Phì đại thất trái(LVH)được chẩn đoán cơ bản dựa trên biên độ sóng R aVL>11mm.LVHthường liên quan tới bất thường tái cực, thấy được như là sóng T âm (I,aVL,V4–V6)và sự kéo dài của phúc bộ QRS. Trục lệch trái cũng hay được ghi nhận.Nguyên nhân của trục trái bao gồm LVH,block nhánh trái(LBBB),MI thành dước trước đó,block phân nhánh trái trước(LAFB),nhịp thất lạc vị,và hội chứngWolff-Parkinson-White.Trục trái ghi nhận ở ECG này liên quan tới LVH.Nhìn hình phía dưới.

case #29.Block AV độ 2 type2 là 1 bất thường dẫn truyền AV với rủi do đáng kể cho bệnh nhân

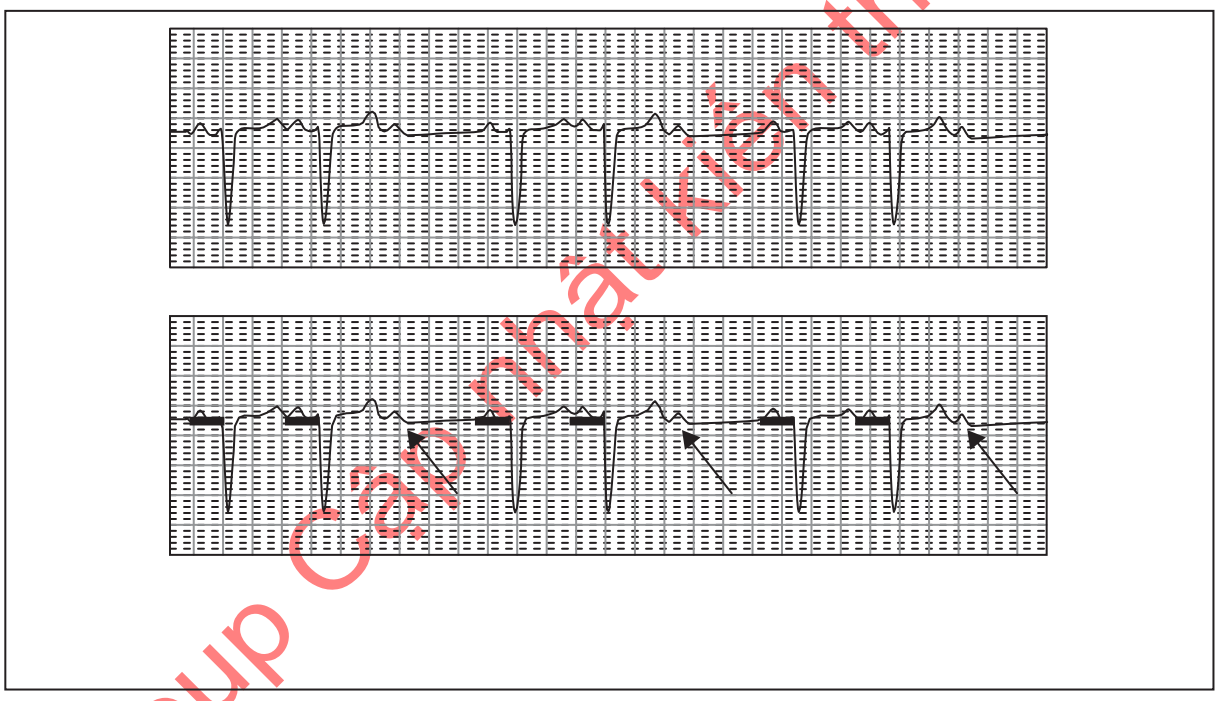

30. Nhanh thất,tần số205.ECG với nhịp nhanh, phức bộ QRS rộng đều(WCT). Cân nhắc đầu tiên của WCT đều là VT (VT), Nhanh trên thất với dẫn truyền lệch hướng (SVT),và nhanh xoang với dẫn truyền lệch hướng.Nhanh xoang có thể loại trừ bởi sự vắng mặt của các sóng P.Ngoài ra,tần số 205 là quá nhanh với hoạt động của nút xoang—tần số tối đa của nút xoang có thể tính 220- tuổi,ở bệnh nhân này có thể là 175ck/p.Phân biệt giữa VT so với SVT dẫn truyền lệch hướng,WCTshầu như luôn được giả định là nhanh thất,thậm chí ngay cả các bệnh nhân tương đối trẻ.Trong trường hợp này, các phát hiện trên ECG xác nhận thêm sự có mặt của VT là có trục lêch phải, ít thấy ở

Group Cập nhật kiến thức y khoa

SVT dẫn truyền lệch hướng, và sự xuất hiện của phân ly nhĩ thất xác định đây là VT.Xem hình p.80.

case #30

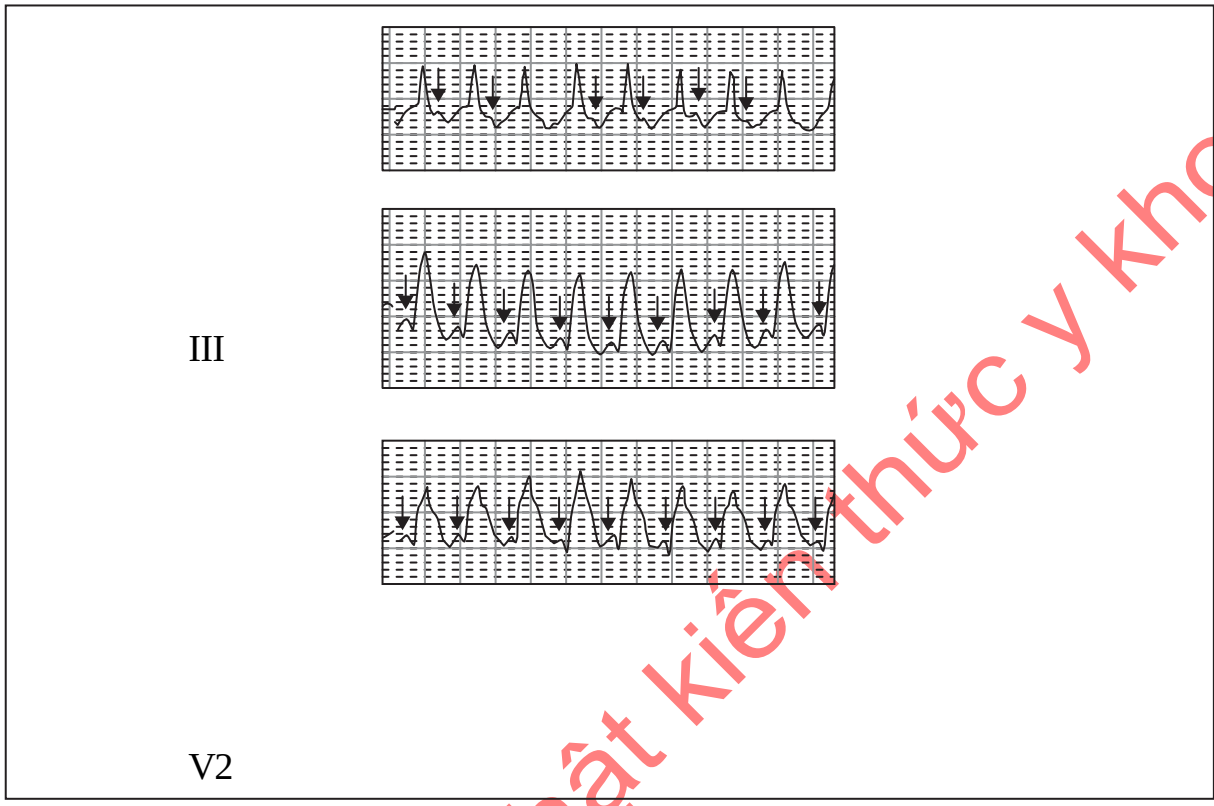

31. **Nhịp nhĩ lang thang, tần số 92, thỉnh thoảng có phức hợp ngoại tâm thu thất.** chủ nhịp nhĩ lang thangđược chẩn đoán khi các sóng P có 3 hình dạng khác nhauvà tần số <100.Kết quả là nhịp này không đều.khi tần số >100/phút,được chẩn đoán là nhanh nhĩ đa ổ(MAT).Nhịp số 3 và 15 là phức bộ ngoại tâm thu thất (PVCs).Giống như MAT,chủ nhịp nhĩ lang thang thường xảy ra ở các bệnh nhân có bệnh lý về phổi,và điều trị dựa trên điều chỉnh các tình trạng cơ sở(hạ oxi máu,các bất thường điện giải,etc.). Sau đó bệnh nhân được điều trị đợt COPD và hạ kali máu nhẹ, nhịp đã quay trở về nhịp xoang

32. **Nhịp bộ nối,tần số48,Block nhánh phải (RBBB).**Các sóng P đã không xuất hiện trước mỗi phức bộ QRS, loại trừ SR, nhịp thoát thất là 1phức bộ rộng,giả thuyết khác đây là nhịp bộ nối với dẫn truyền lệch hướng. Tần số 40-60 lần/phút là điển hình của 1 nhịp thoát bộ nối,trái với nhịp thất thường20–40/phút.Chú ý các sóng P nhỏ sau QRS("các sóng P dẫn ngược")ở 1 vài chuyển đạo,đặc biệt ở I,aVL,vàV2, vì vậy đây là nhịp bộ nối.

33. Nhanh xoang,tần số110, QT dài,phì đại 2 nhĩ,các bất thường sóng T gợi ý thiếu máu cục bộ cơ tim lan tỏaphân biệt với xuất huyết nội sọ, sự phì đại của 2 nhĩ dựa trên sóng P ở các chuyển đạo dưới có biên độ >2.5mm(dày nhĩ phải)và sóng P ở chuyển đạo V1 với biên độ >1mmvà thời gian trong >40msec(dày nhĩ trái).Sóng T âm với 1 QT kéo dài có 1 vài căn cứ bệnh nhân có thiếu máu cục bộ cơ tim cấp,nhưng tình trạng thần kinh rất đặc hiệu với

Group Cập nhật kiến thức y khoa

case #31

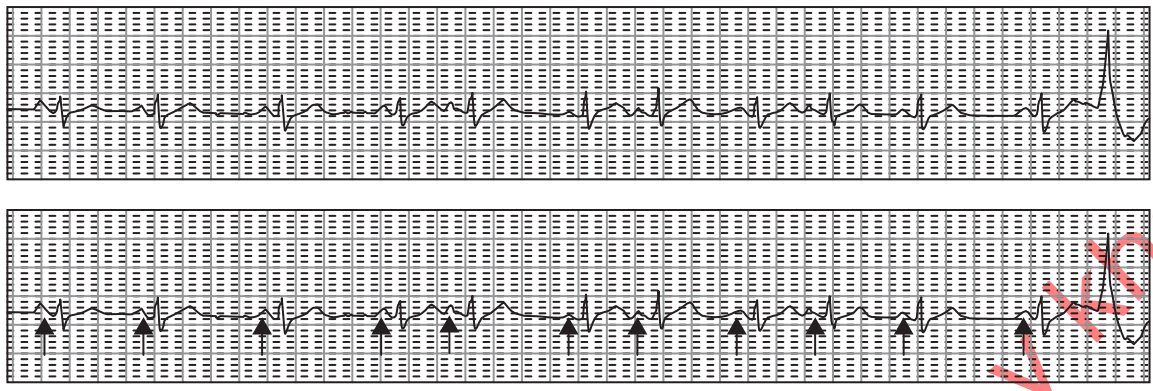

Wandering atrial pacemaker (WAP) về cơ bản là một phiên bản chậm của

Group Cập nhật kiến thức y khoa

case #32

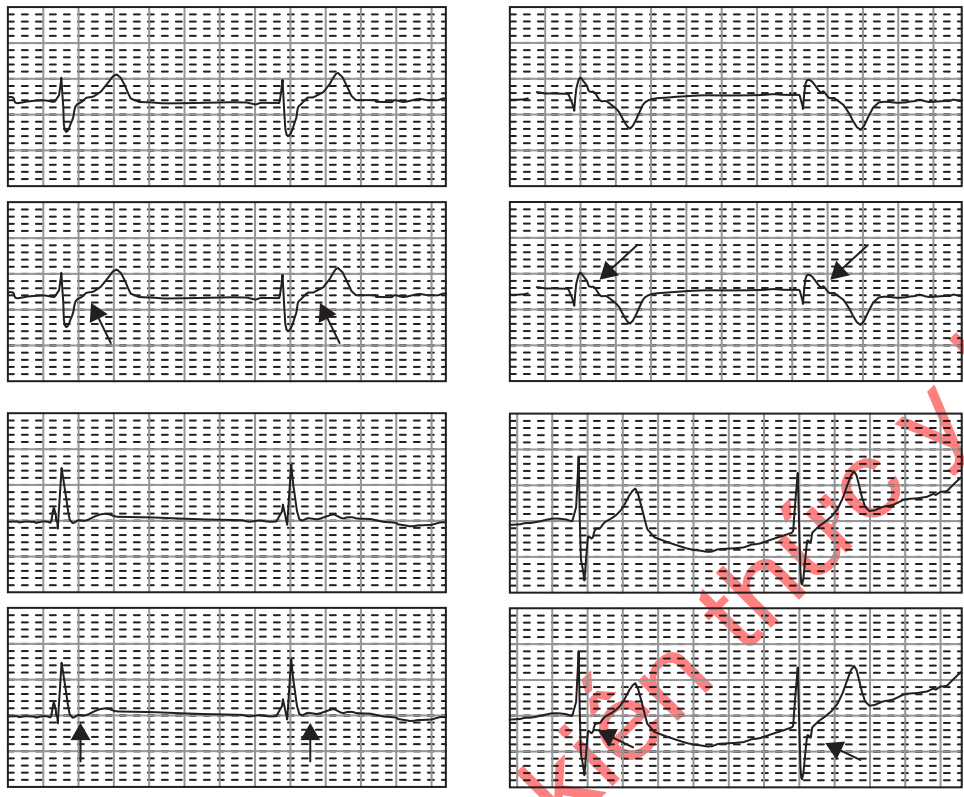

Sóng P ngược được ghi nhận trong một số nhịp, trong đó tâm nhĩ được khử cực ngược sau khi sự khử cực tâm thất xảy

Tăng áp lực nội sọ,thường do xuất huyết. kết quả là sự bất thường của sóng T"bệnh nhân sóng T não". Lý do chính xác tại sao bệnh lý nội sọ lại gây ra sóng T ở bệnh nhân còn đang tranh lận.không kể,ECG chẩn đoán giữa thiếu máu cục bộ cơ tim và tăng lên của áp lực nội sọ là rất quan trọng,chẩn đoán nhầm có thể dẫn tới kháng kết tập tiểu cầu không phù hợp ở một bệnh nhân có xuất huyết nội sọ.bệnh nhân đã được chụp X ray phần đầu và đã được chứng minh là có đột quỵ xuất huyết sắp có thoát vị.

Group Cập nhật kiến thức y khoa

34. Nhịp nhĩ lạc vị, tần số 97, viêm màng ngoài tim cấp . Nhịp nhĩ lạc vị được chẩn đoán bởi sóng T âm ở DII,loại trừ nút xoang là nguồn gốc của sóng P.Đoạn PR bình tường,loại trừ nhịp thoát bộ nối.đoạn ST chênh lên lan tỏa .nguyên nhân của ST chênh lên lan tỏa gồmMI rộng, viêm màng ngoài tim, tái cực sớm, co thắt mạch vành, và LVH. Thực sự khó thấy đoạn PR chênh xuống xuất hiện ở(DI,DII,V4–V6),gợi ý viêm màng ngoài tim cấp.Ngoài ra,đoạn PR chênh lên ở aVR ,và là gợi ý quan trọng của viêm màng ngoài tim tồn tại trong số các chẩn đoán phân biệt khác.

35. Nhịp chậm xoang với nhịp thoát bộ nối, tần số 50. Nhịp cơ bản là nhịp xoang.QRS đầu tiên trên ECG trước đó là 1 sóng P.Tuy nhiên phức bộ QRS tiếp theo có đoạn nghỉ dài, QRS hẹp và không có sóng P đi trước.đây là phức bộ nhịp thoát bộ nối gây ra bởi sự dừng xoang kéo dài.Kiểu này đã được lặp lại:nhịp xoang sau đó nghỉ dài có nhịp thoát bộ nối.hơn nữa nhịp thoát bộ nối xấp xỉ 50 lần/phút.Bệnh nhân gần đây mới bắt đầu sử dụng 1 thuốc mới chẹn kênh calci,là nguyên nhân gây ra nhịp chậm.

36. Nhịp xoang,tần số60,Kiểu sóng T thiếu niên dai dẳng. Trẻ em và thiếu niên thường có sóng T âm ở các chuyển đạo trước tim bên phải,V1–V3.Đây là“ sóng T thiếu niên”thường kéo dài tới tuổi trưởng thành ở phụ nữ, và thậm chí có thể kéo dài tới 40 năm.Đây là thay đổi bình thường được gọi “ sóng T thiếu niên dai dẳng.”Các sóng T thay đổi có thể không đối xứng vàđộ sâu nông, chỉ được giới hạn ở các chuyển đạo trước tim phải. Nếu sóng T âm sâu (e.g.biên độ>3mm),đỉnh đối xứng,kéo dài tới V4–V6,hoặc cũng như xuất hiện ở các chuyển đạo chi,phải được xem là thiếu máu cục bộ cơ tim.

37. Nhanh xoang, tần số 115, RBBB không hoàn toàn, trục phải, các bất thường sóng T bao gồm thành dưới và thiếu máu trước vách, theo dõi tắc mạch phổi cấp.Trục hướng phải có thể gây ra bởi bock phân nhánh trái sau,phì đại thất phải,MI thành bên(nếu như xuất hiện sóng Q lớn),cấp tính(e.g. thuyên tắc phổi) hoặc bệnh phổi mạn tính (e.g. COPD), nhịp thất (e.g.nhanh thất), tăng kali máu,ngộ độc thuốc chẹn kênh natri (e.g. thuốc chống trầm cảm),và đặt nhầm vị trí chuyển đạo, ở bệnh nhân này với các triệu chứng tim phổi cấp tính , MI thành bên, thuyên tắc phổi,nhanh thất cần được lưu ý nhất. ECG này xác định các sóng T đảo ngược đồng thời ở thành dưới và trước vách,chú ý khả năng cao của tăng áp lực động mạch phổi cấp tính,đặc biệt thuyên tắc phổi khi những dấu hiệu này mới xuất hiện trên ECG. Thực tế bệnh nhân đã được làmchứng minh có một vùng thuyên tắc lớn trên phim chụp cắt lớp vi tính phổi .

38. Chậm xoang, tần số 55, Thiếu máu cục bộ thành trước bên, có thể có hội chứng wellens. năm 1982 Wellens và các đồng nghiệp đã mô tả2 bất thường của sóng T trên ECG ở chuyển đạo V2–V4có độ đặc hiệu cao cho sự tắc nghẽn đoạn gần của LAD.các sóng T trong hội chứng wellens có một trong 2 hình dạng âm sâu đối xứng hoặc 2 pha.Các bệnh nhân này thường không có triệu chứng,và thường có men tim bình thường trong thời gian đầu. Wellens đã chứng minh rằng các bệnh nhân này có nguy cơ cao MI thành trước rộngtrong 2-3 tuần.ECG của bệnh nhân này có sự hiện diện các sóng T TypeIWellens.Các sóng T 2 pha cũng được ghi nhận ở DII và DIII,

Group Cập nhật kiến thức y khoa

case #38



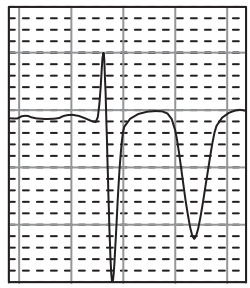

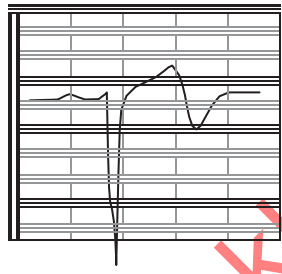

Các bất thường sóng T được nhìn thấy không phải là hiếm ở các bệnh nhân tắc nghẽn đoạn gần của LAD.

Ở bệnh nhân này,type I sự âm của các sóng T(TWI)đã được nhìn thấy;Tắc nghẽn LAD nhiều đã được ghi nhận khi thông tim.type 1 TWI là sự âm sâu của các sóng T với đi xuống đối xứng và bờ hướng lên trên. type2TWI nhìn thấy trong hội chứng Wellens'là các bất thường sóng T hai pha

thông tim và đã tìm thấy sự tắc nghẽn 90% LAD.

39. **Nhanh xoang, tần số 105, thiếu máu cục bộ thành trước dưới và bên, có thể tắc động mạch vành trái (LMCA).** Thiếu máu cục bộ lan tỏa được chẩn đoán dựa trên ST chênh xuống ở nhiều chuyển đạo.Tuy nhiên đáng chú ý là đoạn ST chênh lên(STE) ở aVR.Có mặt trong sự thiếu máu cục bộ cơ tim cấp,STEở chuyển đạo aVR gọi ý mạnh sự tắc nghẽn củaLMCA.Khi biên độ ST chênh lên ở aVR lớn hơn ST chênh lên ở V1(như là ở đây),hoặc khi ST chênh lên đồng thời ở aVRvàaVL,độ đặc hiệu cho tắc nghẽn LMCA tăng lên.[5,6]sự có mặt của tắc LMCA trong ACStỷ lệ tử vong là 70%nếu không điều trị xâm lấn (can thiệp qua da,phẫu thuật bắc cầu).điều trị nội khoa đơn độc là không hiệu quả.Bệnh nhân này ngay lập tức được gửi đi thông tim và đã tìm ra sự tắc nghẽ của 95% LMCA.

40. **Nhanh xoang với block AV độ 1, tần số 130, RBBB, Ngoại tâm thu thất, NMCT thành trước,NMCT thành dưới không rõ.**ECG nàycho thấy RBBB,phức bộ QRS rộng(>120msec),dạng qR ở V1,vàsóng S rộng ở DI,V5,vàV6.Bình thường RBBBcũng có đặc điểm đoạn ST đẳng điện hoặc chênh xuốnghoặc sóng T âm từ V1–V3.Trong trường hợp này,có đoạn ST chênh lên từV1–V5,chẩn đoán là MI thành trước cấp. Sóng Q có thể tiến triển sớm ở các chuyển đạo này.sự xuất hiện của sóng Q ởII,III,vàaVFđoạn ST không thay đổi đã chỉ ra NMCT thành dưới là không chắc chắn.Thông tim cấp cứu đã phát hiện ra sự tắc hoàn toàn của động mạch LAD.

41. Nhanh xoang với block AV typeII(MobitzII),tần số thất57,thỉnh thoảng có ngoại tâm thu thất,phì đại thất trái,thiếu máu cục bộ thành trước.Nhịp nhanh xoang được chẩn đoán dựa trên sóng P

Group Cập nhật kiến thức y khoa

dương ở các chuyển đạo chitrừ aVRvới tần số nhĩ100.Tuy nhiên về tổng thể, các đáp ứng thất ít hơn đáng kể so với các nhịp nhĩ không dẫn của Block AV 2.Mặc dù nhịp chủ yếu được xác đinh là Block AV 2 dẫn truyền 2:1(2sóng P cho mỗi phức bộQRS),ở phần giữa của ECG cho thấy 1 phần dẫn truyền 3:2.Đây là 1 đoạn nhỏ của dải nhịp,đoạn PR, còn lại là không đổi,do đó cho thấy đây là dẫn truyền mobizt 2 hơn là dẫn truyền mobizt 1.Phức bộ QRS thứ 2 của ECG là PVC.Trục lệch trái,các chẩn đoán phân biệt bao gồmBloc phân nhánh trái trước,LBBB,MI thành dưới,LVH,nhịp thất lạc vị,và hội chứng WPW. Trong trường hợp này,LVHgiải thích cho trục lệch trái.LVHđược chẩn đoán dựa trên sóng R >11mm ở aVL.Sự âm xuống của sóng T ở các chuyển đạo phía trước có thể là của thiếu máu cục bộ cơ tim.

Group Cập nhật kiến thức y khoa

42. Nhịp xoang,tần số70,LVH,NMCT cấp thành sau dưới và bên,khả năng NMCT thất phải.ST chênh lên xuất hiện ở các chuyển đạo phía dưới (với sự tạo thành sớm của sóng Q) và bên,có thể MI thành dưới và bên.MI thành sau gợi ý mạnh bởi sóng R cao ở V2–V3. Sóng R cao ở các chuyển đạo trước tim phải là 1 trong diễn biến của MI cấp giống như là sóng Q hoại tử ở thành sau của tim.Nhồi máu thất phải ở 1 trường hợp nhồi máu thành dưới được gợi ý mạnh bởi ST chênh lên ở DII caohơn đáng kể so với ST chênh lên ở DII,như là trong trường hợp này.xấp xỉ 1/3 các nhồi máu phía dưới có nhồi máu thành sau,1/3 sẽ là thất phải(RV).MI thành sau có thể được ghi nhận bởi bởi các chuyển đạo thêm vào ở khu vực phía giữa lưng trái ở phía dưới và cực dưới của xương bả vai.Khi ghi lại ECG với các chuyển đạo phía dưới,chứng minh nhồi máu cơ tim cấp điển hình tìm thấy bởi sụ tạo thành các sóng Qvà STEở các chuyển đạo này.Nhỗi máu thất phải có thể được khẳng định bằn cách đặt các chuyển đạo qua bên phải của ngực (hình ảnh soi gương so với các chuyển đạo bên trái)và ghi lại ECG.Nhỗi máu thất phải sẽ được chứng minh khi có ST chênh lên ở các chuyển đạo này.LVHđược chẩn đoán dựa trên sóng R >11mm ở aVL.xem hình bên dưới.

Group Cập nhật kiến thức y khoa

case #42

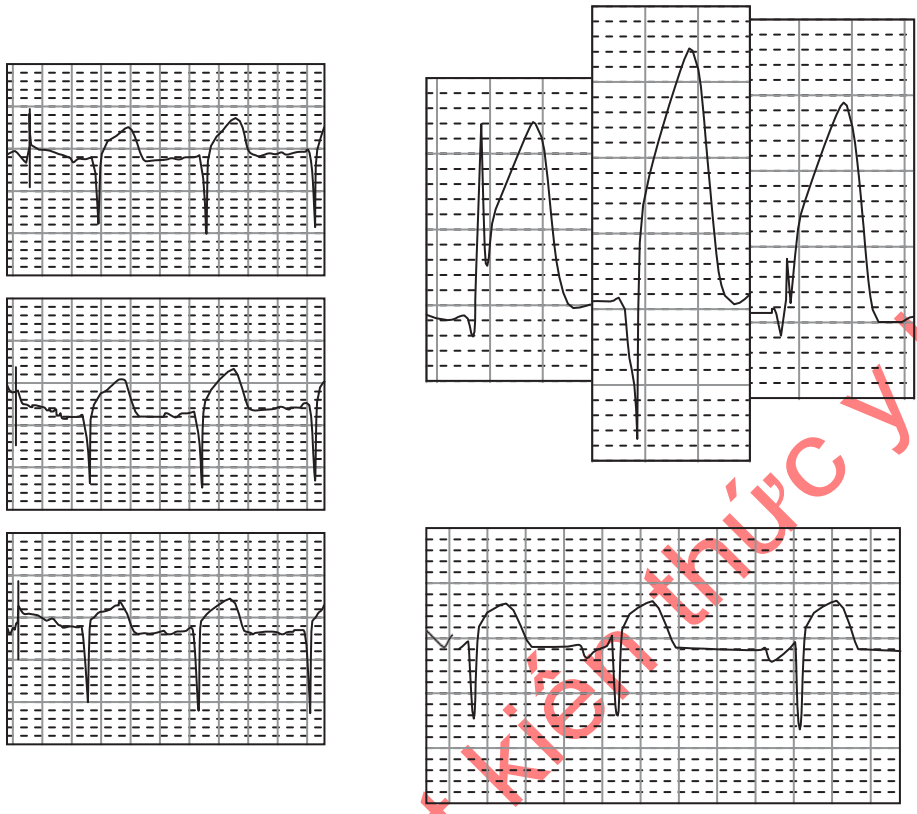

NMCT thất phải thường xảy ra trong diễn tiến của MI cấp thành dưới —được ghi nhân ở xấp xỉ 30% bênh nhân với MI thành dưới sẽ có MI thất phải.diễn biến các này,Lâm sàng mà điện tim đã tìm ra các gợi ý cho chẩn đoán .Lâm sàng hạ huyết áp hệ thống tự nhiên hoặc sau khi sử dụng các thuốc giãn mạch(nitroglyceril hoặc morphine)

rõ gọi ý MI thất phải. ECG, đá tìm thấy nhiều yếu tố gợi ý nhồi máu thất phải là diễn biến của MI thành dưới.

a)ECG bên phải cho thấy STE. b)ST chênh lên ở DIII không cân xứng với dII và aVF. c)ST chênh lên ở V1

ật kiến thức y khoa

43. Nhịp xoang với block AV 1,tần số60,đôi lúc cóPVCs,chậm dẫn truyềnnội thất không đặc hiệu, ảnh hưởng của Digitalis.Đoạn PR>200msec,có thể là block AV 1.tác động củaDigitalisđược chẩn đoán dựa trên đoạn ST chênh xuốngvới mặt lõm hướng lên trên ghi nhận được ở 1 vài chuyển đạo,đặc biệt chuyển đạoV4–V6.Đoạn ST chênh xuống với đặc điểm xuất hiện ở phần cuối QRSgiống với phần cuối của gậy hockey(nhiều người cho đây là xuất hiện"SalvadorDalimoustache"). Mặc dù hình thái chỉ gợi ý cho sự xuất hiện củadigitalis,ngộ độc mức độ vừa cũng được ghi nhận bởi nhịp tim chậm, Blok AV1 và PVCs,các PVC có ở hầu hết các ECG ngộ độc digitallis, mặc dù không chắc chắn hoàn toàn.Bệnh nhân này đã có 1 sự ngộ độc digoxin mạn tính mức độ trung bình(nồng độ3.3ng/mL;nồng độ bình thường0.5–2.2ng/mL).(IVCD) không đặc hiệu được chẩn đoán dựa trên phức bộ QRS rộng mảnh(thời gianlà 114msec)mà không thỏa mãn tiêu chuẩn điển hình của bất kỳ nguyên nhân khác cóQRS rộng(giảm thân nhiệt,tăng kali máu,WPW,BBB,nhịp thất lạc vị).xem hình bên dưới.

case #43. Ảnh hưởng Digoxin

44. Nhịp xoang,tần số75,MI cấp thành dưới sau và bên.Đường đẳng điện giả tạo trên ECG là

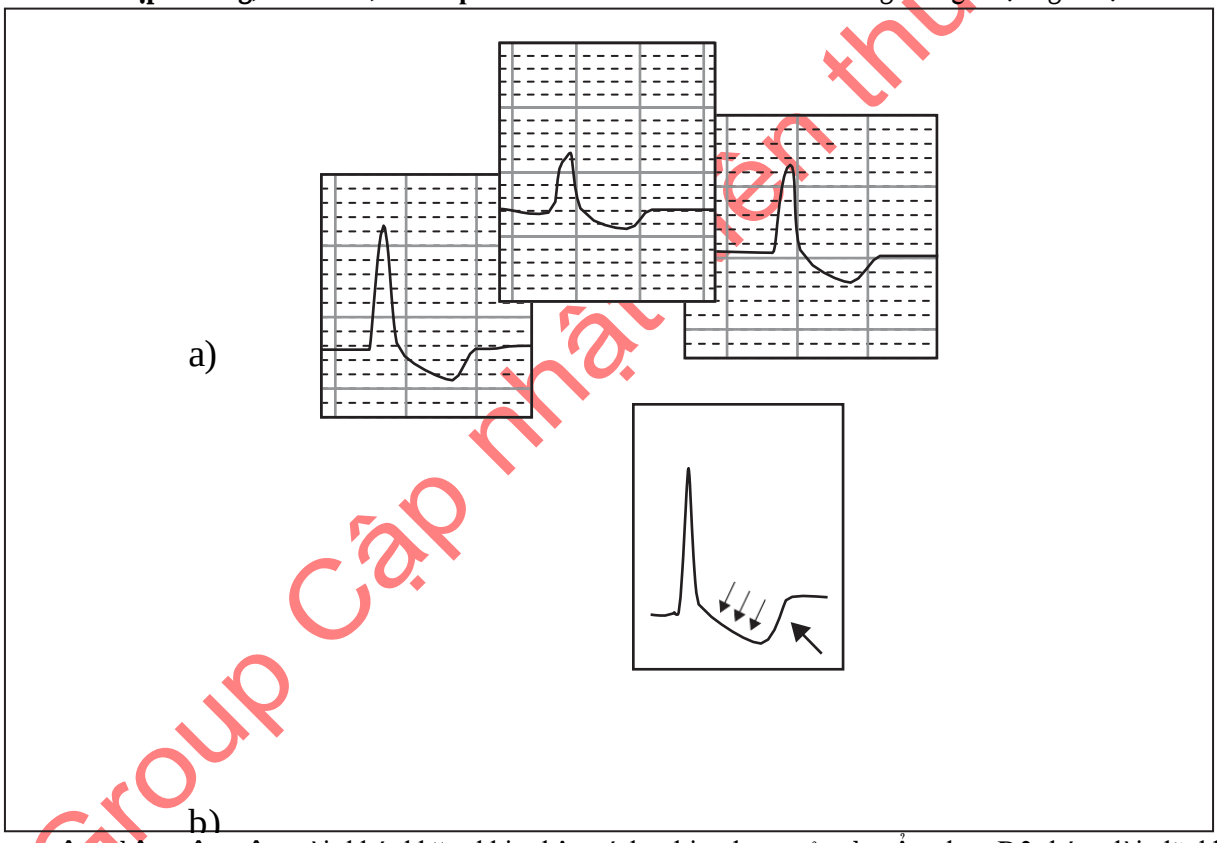

nguyên nhân gây nên vài khó khăn khi phân tích nhịp,nhưng ở chuyển đạo D2 kéo dài đã không có sự giả tạo và cho thấy nhịp xoang.ST chênh lên được ghi nhận ở các chuyển đạo dưới và bên có thể là MI cấp tính.Nhồi máu cơ tim sau rộng dựa trên (1) ST chênh xuống ở các chuyển đạo V1–V3,(2)sóng R lơn ở V2–V3,và(3)sóng T dương cao ở V2–V3.Tìm ra MI thành dưới đông thời luôn luôn xem xét MI thành sau rộng .vị trí của các chuyển đạo phía sau có thể cho thấy rõ có Mi thành sau xuất hiện.Trong trường hợp này ,3 chuyển đạo V7 V8 V9 đã được đặt phía giữa của lưng bên trái và cực dưới của xương bả vai,và ECG đã được ghi lại. Ở các chuyển đạo phía sau,STEđã được ghi nhận,do đó chứng tỏ có MI thành sau.Nhìn hìnhp.86.

Group Cập nhật kiến thức y khoa

case #44.

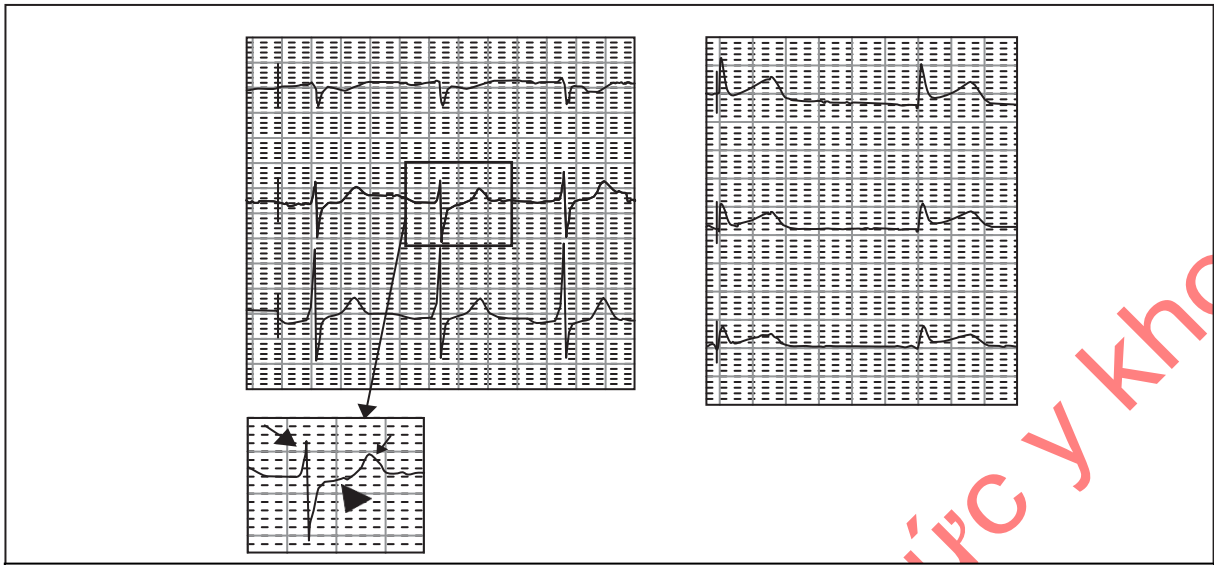

ECG 12 chuyển đạo cho thấy MI thành bên với ST chênh lên ở V5 và V6; thay đổi nhẹ ST ở DII gợi ý có vấn đề tương tự ở thành dưới .a) trong chuyển đạo V1 tới V3,1 MI thành sau đã được gợi ý.Chú ý rằng các chuyển đạo phía trước đặt trực tiếp lên thành sau. Các gợi ý phát hiện MI thành sau ở các chuyển đạo này bao gồm sóng R nhô lên (mũi tên lớn),đoạn ST chênh xuống(arrowhead), và sóng T dương(smallarrow).b) các chuyển đạo ECG phía sau cho thấy ST chênh lên chỉ ra MI thành sau cấp tính

ng đặc hiệu. Nhịp này lúc đầu đã chẩn đoán nhầm là rung nhĩ bởi vì có các đường đẳng điện giả và không đều nhẹ của nhịp.tuy nhiên ,xem xét kỹ phát hiện thấy hoạt động đều của nhĩ.Các sóng P được nhận thấy dễ nhất ở V1,Loại trừ chẩn đoán rung nhĩ.Xem xét kỹ chuyển đạo D2 kéo dài thấy hoạt động của nhĩ đều và sự kéo dài dần dần đoạn PR cho tới khi xuất hiện 1 sóng P không dẫn.chu kỳ này được lặp lại.1 vài sóng P đã ẩn giữa các sóng T.IVCD không đặc hiệu được chẩn đoán dựa trên sự kéo dài của phức bộ QRS mà không thỏa mãn tiêu chuẩn điển hình của bất kỳ nguyên nhân nào khác có QRS rộng (hạ thân nhiệt,tăng kali máu,WPW,BBB,Nhịp thất lạc vị,Máy tạo nhịp,LVH,các thuốc chẹn kênh natri).

46. Nhịp xoangvới bkock AV cao độ ,tần số50,LVH.Tần số nhĩ 88 nhưng thất chỉ có 50,cho biết có sự xuất hiện của BLOCK AV.Có vẻ không có sự liên quan thường xuyên giữa các sóng P và phức bộ QRS.Trong khi có 1 vài phức bộ QRS đến sau 1 đoạn PR tương đối bình thường và xuất hiện nhịp dẫn,Các phức bộ QRS khác xuất hiện sự phân li nhiều hơn(ví dụ phức bộ QRS đầu tiên)và có thể là nhịp thoát. Ngoài ra có nhiều sóng P không dẫn. Nhịp này không thỏa mãn cho chẩn đoán block AV 3(hoàn toàn) ,và được cho là "block AV độ cao."Bệnh nhân đã tiến triển Bock AV hoàn toàn nhưng phục hồi sau 1 thời gian.Anh ấy đã được chẩn đoán cuối cùng là viêm cơ tim Lyme.

47. Nhanh xoang, tần số 110, phì đại thất phải (RVH), sóng T bất thường phù hợp với thiếu máu cụ bộ thành dưới và trước vách, có thể thuyên tắc phổi cấp tính. ECG có nhiều biểu hiện của thuyên

Group Cập nhật kiến thức y khoa

tắc phổi cấp tính (PE),bao gồm nhanh xoang, trục lệch phải,Sóng R cao ở các chuyển đạo trước ngực bên phải ,dạng $S_IQ_{III}T_{III}$ (Sóng S lớn ở DI,sóng Q ở DIII,và sóng T âm ở DIII).Phần lớn các điều đã tìm ra là không nhạy cảm mà cũng không đặc hiệu.Tuy nhiên như đã ghi ở trước,kết hợp với sóng T âm ở thành dưới và trước vách đã làm tăng độ đặc hiệu cho tăng áp lực động mạch phổi cấp tính,thường là kết quả của PE, các gợi ý thêm cho chẩn đoán PE cấp ở bệnh nhân này là sự xuất hiện trục lệch phải (chẩn đoán phân biệt bao gồm Block phân nhanh trái sau,Phì đại thất phải,MI thành bên,PE cấp tính, COPD, Nhịp thất lạc vị, tăng kali máu , ngộ độc thuốc ức chế chẹn kênh natri, và đặt nhầm vị trí các chuyển đạo).tăng gánh thất phải được chẩn đoán dược trên trục lệch phải,sóng R ở V1>7mm,và dạng qR ở V1.Bệnh nhân này có tiến triển của RVHvà tăng áp động mạch phổi cấp gây bởi PE trước đó. Bệnh nhân có tắc mạch hình yên ngựa và tử vong ngay sau khi được đưa tới phòng cấp cứu.

case #47. ECG nghi ngờ PE bao gồmnhanh xoang, phì đại thất phải (RVH) và hình dạng $S_IQ_{III}T_{III}$

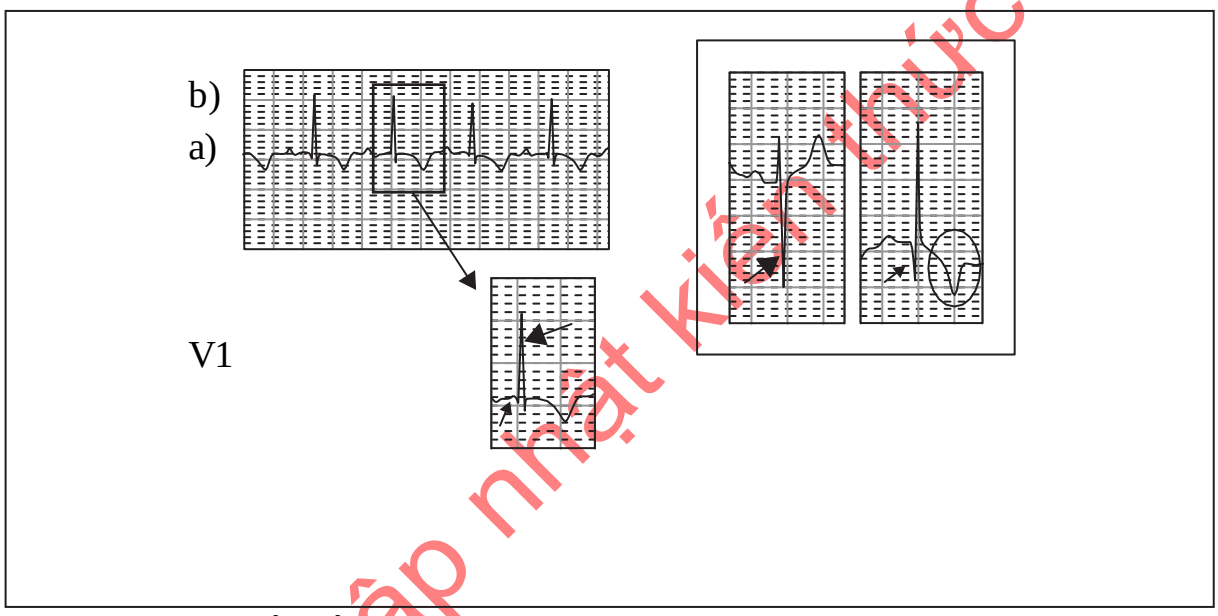

48. Nhịp xoang,tần số 70,sóng J gợi ý hạ thân nhiệt, sự nhiễu đường đẳng điện đã được ghi nhận bởi vì bệnh nhân đang run và thân nhiệt của bệnh nhân là 30 độ (86 độ F).sóng Osbornewaves(cũng được biết là"sóng J")có ở hầu hết các chuyển đạo trước ngực,Mặc dù trong case này sóng Osborne cũng có ở các chuyển đạo chi.Chúng cũng xuất hiện âm tính ở V1 V2 ở trong case này.Sóng Osborne là đặc điểm của hạ thân nhiệt,mặc dù chúng không phải là đặc trưng của bệnh.Các điểm thường tìm thấy trên ECG ở bệnh nhân hạ thân nhiệt, mặc dù không xuất hiện ở case này,bao gồm thời gian kéo dài của các đoạn,nhịp chậm và cả block AV,và các rối loạn nhịp thất.các sóng Osborne nhỏ hơn và đã biết mất khi nhiệt độ cơ thể là 34 độ C (93.2degreesFahrenheit).

49. Nhịp xoang với block AV2 type 2 (Mobitz II), tần số 47, khả năng đặt nhầm V2 và V3. Boclk AV 2 có đặc điểm bởi thỉnh thoảng các sóng P không dẫn.dẫn truyền MobitzIIđã được chẩn đoánđoạn PR ở các nhịp dẫn là không đổi.các sóng R tiến triển bất thường ở thành trước ,và có khả năng là sự đặt nhầm chuyển đạo V2 và V3 ở trước ngực.

50. Nhịp xoang, tần số 60, các bất thường sóng T gợi ý hạ kali máu. ECG điển hình của ha

Group Cập nhật kiến thức y khoa

kali máu bao gồm sóng U,Nhịp thất lạc vị,đoạn ST chênh xuống,và sóng T dẹt.kinh nghiệm của các tác giả,hạ kali máu từ vừa tới nặng thường gây ra sự xuất hiện bất thường sóng T 2 pha ở các chuyển đạo giữa ngực như là trong ví dụ.đoạn ST hướng xuống,thường tạo ra đoạn ST chênh xuống,tăng lên thành sóng T dương với sự kéo dài nhẹ của toàn bộ đoạn QT.có thể các sóng T dương này thực tế là các sóng U sau sóng T.không kể,phức bộ sóng T 2 pha của hạ kali máu đã biến mất khi điều trị thích hợp.mức độ kali của bệnh nhân này là 2.9mEq/L (bình thường3.5–5.3mEq/L).các sóng T 2 pha của hạ kali không nên nhầm với các sóng T của hội chứng Wellens', mà phần đầu của nó tăng sau đó âm ở phần cuối. về cơ bản ,chúng là hình ảnh soi gương của nhau

51. Nhanh xoang với block AV 1, tần số 100, LAFB, Nhồi máu vùng vách không rõ thời gian, Thiếu máu cục bộ thành dưới và trước,xem xét tắc LM.LAFBđược chẩn đoán dựa trên trục lệch trái,dạng qR ở DI và aVL,và dang rS ở DIII.Sóng Q ở V1 và V2 chỉ ra ngồi mấu vùng vách ở thời gian không chắc chắn, đoạn ST chênh xuống ở các chuyển đạo phía dưới và trướcvà sóng T âm ở các chuyển đạo bên,gợi ý thiếu máu cục bộ cơ tim lan tỏa.Tuy nhiên đáng ngại nhất là gợi ý tắc nghẽn LMCA:đoạn ST chênh lên ở aVR và DI;cũng như ST chênh ở VR biên độ lớn hơn ở V1.Sự cuất hiện của 1 trong 2 vấn đề này gợi ý mạnh sự tắc LMCA.Sự tắc của LMCAtrong bối cảnh của 1 hội chứng động mạch vành cấp dự báo tỷ lệ tử vong lên tới 70% nếu không nhanh chóng tiến hành liệu pháp can thiệp xâm lấn.Không may,bệnh nhân này đã tử vong trước khi được làm can thiệp mạch vành.

52. **Nhịp xoang,tần số95,điện thế thất trái cao(HLVV),viêm màng ngoài tim cấp.** thuật ngữ"điện thế thất trái cao" được sử dụng khi biên độ điện thế QRS lớn ở người trẻ.Thông thường,Phì đại thất trái(LVH)không nên được chẩn đoán ở bệnh nhân 40-50 tuổichỉ dựa trên phức bộ QRS có biên độ lớn. LVH đại diện cho 1 tình trạng bệnh lý, trái với "điện thế thất trái cao" thường là biến đổi bình thường và phổi biến ở những ngời trẻ khỏe mạnh,đặc biệt là các vận động viên.ST chênh lên lan tỏa.1 số tình trạng được biết tạo ra đoạn ST chênh lên lan toả(AMI lớn,viêm màng ngoài tim cấp, tái cực sớm, phình thất , co thắt mạch vành), viêm màng ngoài tim là bệnh lý duy nhất có đoạn PR chênh xuống được tìm thấy.ở ECG này,đoạn PR chênh xuống được ghi nhận ở chuyển đạo phía dưới và trước.sự tìm ra 2 vấn đề khác cũng gợi ý viêm màng ngoài tim :có PR chênh lên ở aVR,và biên độ ST chênh lên ở DII lớn hơn DIII.Sự tìm ra 2 điều này cũng không đặc hiệu 100% cho viêm màng ngoài tim ,Tuy nhiên,và nên đánh giá cẩn thận tránh chỉ phụ thuộc và những dấu hiện đơn độc này loại trừ kết quảAMI.Xem hình

53. **SR, tần số 80, HLVV, MI vùng vách cấp tính, xem xét tắc LMCA.** Hình thái ST chênh lõm hướng lên trên ở chuyển đạoV1–V2,đặc biệt ở bệnh nhân nam 28 tuổi,gợi ý một hình dạng lành tính của STE.Tuy nhiên,có sự xuất hiện của đoạn ST chênh xuống ở nhiều chuyển đạo,cần thiết thừa nhận rằng ST chênh lên ở V1–V2 phải đại diện cho AMI.Hơn nữa,STE cùng ở aVR và V1 gợi ý mạch cho sự tắc LMCA.Đây là bệnh nhân nam trẻ,người trước đây không có yếu tố nguy cơ xơ vữa mạch,đã được ngay đi can thiệp động mạch vành dưới da(PCI)và đã tìm ra bệnh xơ vữa mạch lan tỏa bao gồm sự tắc nghẽn nhiều LAD và

Group Cập nhật kiến thức y khoa

case #52

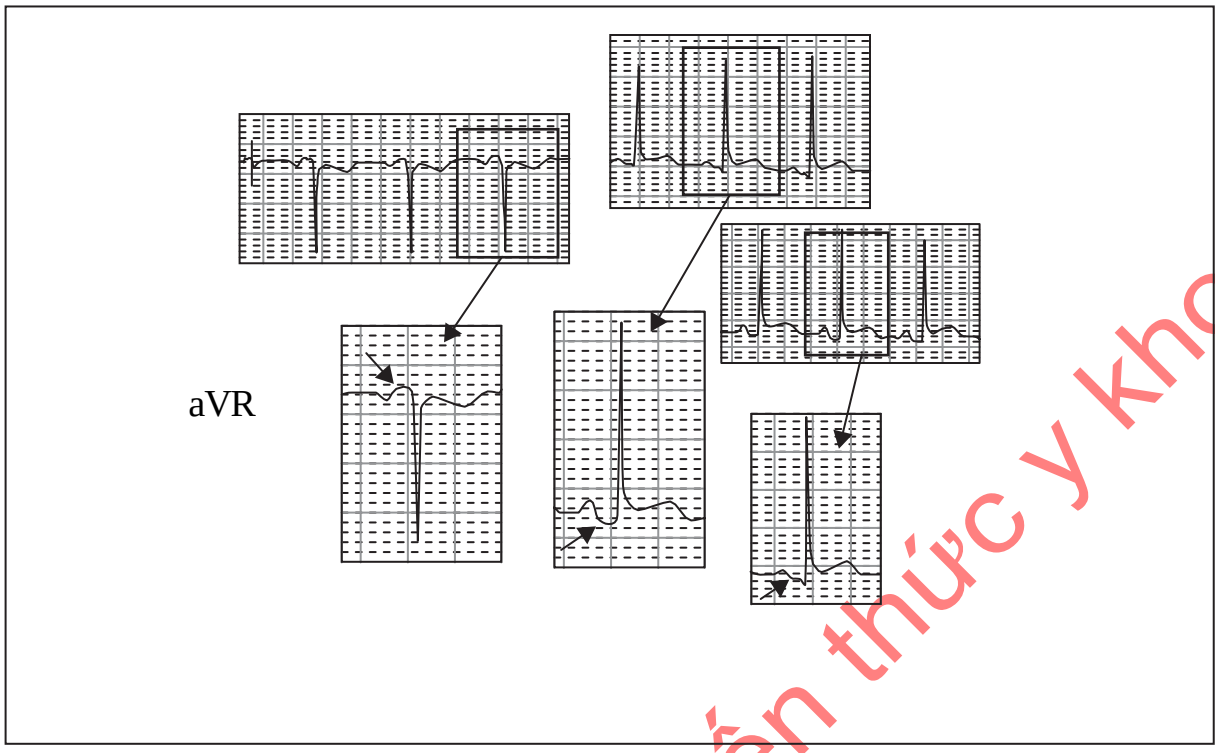

LMCA.Bệnh nhân đã tiến triển có sock tim và đòi hỏi đặt bóng bơm cho hỗ trợ huyết động nhưng đã qua khỏi .

54. Rung nhĩ đáp ứng thất nhanh, tần số 170, block 2 nhánh (RBBB và LAFB), LVH, thiếu máu thành bên.có 3 chẩn đoán chính với nhịp nhanh không đều 1 cách không đều là rung nhĩ, nhanh nhĩ đa ổ và cuồng nhĩ với dẫn truyền nhĩ thất thay đổi .2 chẩn đoán sau được đặc trưng bởi các sóng P có khả năng phân biệt được,cái mà vắng mặt ở trong trường hợp này.QRS rộng gây lên bởi RBBB,được chẩn đoán dựa trên dạng rsR *ơ các chuyển đạo bên phải và* sóng S ở các chuyển đạo bên I,V5–V6.LAFBcũng được chẩn đoán dựa trên dạng qR ở DI và aVK ,và rS ởIII.LVHđược chẩn đoán dựa trên biên độ sóng R ởaVL>11mm.trái lại với ST chênh xuống ở các chuyển đạo trước tim phải có thể là sự phát hiện bình thường của RBBB,ST chênh xuống ghi nhận ở V4 –V6 không phải là bình thường,và gợi ý thiếu máu cục bộ lan tỏa.

55. Nhanh thất(VT),tần số 145.Có 3 chẩn đoán cần xem xét với phức độ QRS rộng đều nhanh là VT với SVT dẫn tuyền lệch hướng và nhanh xoang. Trong trường hợp không có quan hệ P-QRS thông thường với ST, VT nên luôn luôn được giả định. SVT với sự dẫn đường lệch hướng chỉ nên là một chẩn đoán loại trừ tuyệt đối.Trong trường hợp này,sự xuất hiện cửa trục lệch phải và tiền sử ngừng tim gần đây đặc hiệu cao cho VT.Các sóng P dẫn ngược được ghi lại với VT,và có xuất hiện ở DII, đặc biệt ,chứng minh được sóng P ẩn vào phân cuối của phức bộ QRS.

case#54.Rung nhĩ đáp ứng thất nhanh với QRS giãn rộng bất thường

Group Cập nhật kiến thức y khoa

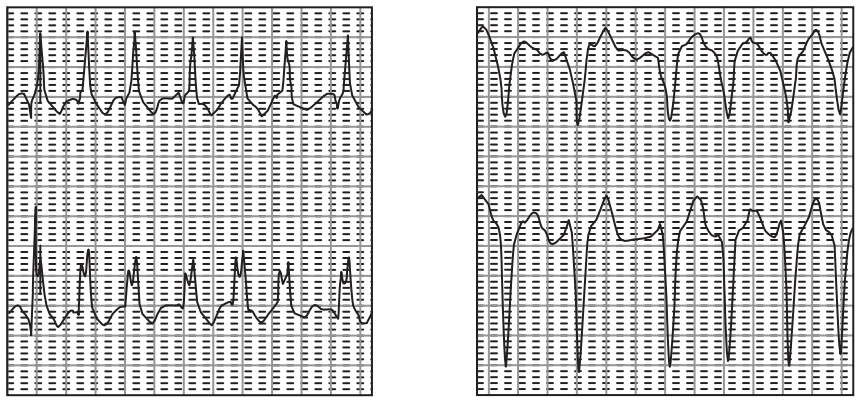

A A

a)AF với tồn tại trước của RBBB.Chú ý nhịp này không đều và QRS rộng.khi

Group Cập nhật kiến thức y khoa

56. SR, Block AV2 type 1(MobitzI,Wenckebach),tần số60,HLVV,BER. MobitzIđược đặc trưng bởi các sóng P đều-(ở đây tần số nhĩ xấp xỉ 80 chu kỳ và đều) kéo dài cho tới khi có 1 sóng P không dẫn xuống thất ,kết quả là ngừng sự đáp ứng của thất.STEđã được ghi nhận ởV2–V4.Xuất hiện 1 nét lên mảnh ở cuối chuyển đạo V3–V4 và II,tạo ra cái thỉnh thoảng được gọi như là "sự xuất hiện móc câu"ở cuối của phúc bộ QRS,đây là đặc trưng của BER.MI cấp tính và BERthỉnh thoảng có thể nhầm lẫn.Manh mối giúp chúng ta phân biệt MI cấp và loại trừ BERbao gồm sự xuất hiện của ST chênh xuống ở vài chuyển đạo, bất kỳ đoạn ST chênh vòm,hoặc các thay đổi tiến triển được ghi nhận qua các ECGs liên tục.ngoài ra,STE của BER hiếm khi có ở người già,đặc biệt ở phu nữ già và ,thường ở các chuyển đạo trước ngực phía trước hoặc bên

57. ST, block AV 1,tần số 105,LAFB,dẫn truyền chậm nội thất (IVCD không đặc hiệu)vàsóng T nổi trội nghi ngờ của tăng kaki máu .hình dạng ECG điển hình của tăng kali máu bao gồmcác sóng T có đỉnh,nổi trội vàphức bộ QRS rộng (IVCD không đặc hiệu ràng).Tăng kali máu cũng hay được biết tạo ra các block nhánh mới,block bó,các block AV và các sóng P dẹt. các giai đoạn tiến triển của tăng kali máu,các sóng P trở lên dẹt và thường không thể tìm thấy dâu vết . trong ví dụ này ,tăng kali máu đã bao gồm block AV 1các sóng P dẹt vừa đủ.ở bệnh nhân này sự mất nước có thể là nguyên nhân của suy thận mới và tăng kali máu.kali huyết thanh của là 8.0mEq/L (bình thường 3.5–5.3mEq/L).

case #57





Group Cập nhật kiến thức y khoa

58. **VT đa hình ,có thể có xoắn đỉnh,tần số 250.**Đây là nhịp tim nhanh rộng và hình dạng QRS thay đổi .có 2 chẩn đoán chính có thể lựa chọn xem xét đó là VT đa hình và AF với WPW .tuy nhiên AF + WPW có xu hướng đa số là không đều,trái ngược ở trường hợp này nhịp khá đều .xoắn đỉnh là 1 dạng đặc biệt biệt VT đa hình, liên quan với QTtrong nhịp xoang;và Nhịp có đặc điểm sự xuất hiện của phức bộ QRS biến thiên từ nhỏ tới lớn và lặp lại về biên độ, và có sự thay đổi từ từ của trục.chẩn đoán chính thức xoắn đỉnh cần ECG nhịp xoang để xác định đoạn QT.ở bệnh nhân này trên thực tế đã xác định được QT kéo dài ở ECG cơ sở, bệnh nhân gần đây đã có tăng liều methadon,1 thuốc được biết là gây đoạn QT dài .

59. **SB,tần số45,MI thành bên cấp.**các chuyển đạo ECG tương ứng với thành bên thất trái là I,aVL, V5,vàV6.Chuyển đạo I và aVL đặc hiệu hơn,tương ứng với phần bên cao của thất trái. Mặc dù 2 chuyển đạo này không kề sát nhau trên ECG ,xem xét là các chuyển đạo "tiếp giáp nhau" dẫn tới các ý định của liệu pháp tái tưới máu cấp tính .ở bệnh nhân này có STE ở I và aVL,là 1 dấu hiệu cho liệu pháp tái trưới máu(PCI hoặc tiêu huyết khối)cho STEMI cấp .đoạn ST chênh xuống xuất hiện thay đổi soi gương đã được ghi nhận ở aVF và DIII.Các chuyển đạo dưới DII và Avf ,tương tự như các chuyên đạo bên DI và aVL,cũng xem xét là các chuyển đạo tiếp giáp nhau mặc dù thực tế không kề sát nhau trên ecg.

60. **Nhanh nhĩ đa ổ (MAT), tần số 115, LVH, thiếu máu cục bộ lan tỏa.** khi nhịp nhanh rất không đều, chẩn đoán chính xem xét là rung nhĩ, cuồng nhĩ với dẫn truyền nhĩ thất thay đổi ,và MAT.Sự xuất hiện các sóng P loại trừ rung nhĩ .ngược lại,các sóng P xuất hiện với ít nhất 3 hình dạng vàcó các đoạn không đều, chẩn đoánMATvà loại trừ cuồng nhĩ.MATthường liên quan tới bệnh lý ở phổi—ở bệnh nhân này đã có 1 đợt cấp của COPD.Đoạn ST chênh xuống nhẹ được ghi nhận ở 1 vài chuyển đạo và đã biến mất khi bệnh nhân được điều trị giảm oxy máu.

61. **SR với PACs dạng nhịp đôi, tần số 75, dẫn truyền chậm nội thất ko đặc hiệu.**phức bộ QRS xuất hiện nhóm 2 nhịp,cách nhau 1 khoảng dừng ngắn,tạo thành 1 nhịp đều không hoàn toàn.Sự xuất hiện của các nhóm nhịp tức là đều không hoàn toàn,thường là kết quả của PACshoặc block AV 2 (MobitzIorII).Trong trường hợp này,QRS thứ 2 trong nhóm đi trước đó bởi 1 sóng P không giống với hình dạng sóng P trước đó.Phức bộ P-QRSthứ 2 cũng theo sau đó có 1 khoảng ngừng ngắn.đây là đặc điểm của PAC.Trong thực tế,nguyên nhân phổ biến gây ra 1 sự tạm ngừng của nhịp tim là 1 PAC trước đó.Khi mà tất cả các QRS thứ 2 là kết quả của PAC,nhịp nhĩ nhịp đôi đã được chẩn đoán.Phức bộ QRS rộng ra rõ dệt .các chẩn đoán phân biệt của QRS rộng bao gồm hạ thân nhiệt,hạ kali máu ,WPW,dẫn truyền lệch hướng ở thất, nhịp thất lạc vị,máy tạo nhịp,và 1 thuốc nào đó.Trong trường hợp không có đủ tiêu chuẩn cho bất cứ tiêu chuẩn nào ở trên ,thuật ngữ "dẫn truyền chậm nội thất không đặc hiệu"được sử dụng.Mặc dù QRS giống với LBBB,sự xuất hiện của các sóng q nhỏ thậm chí rất nhỏ đã loại trừ chẩn đoán của LBBB xem hình.

Group Cập nhật kiến thức y khoa

case #61.

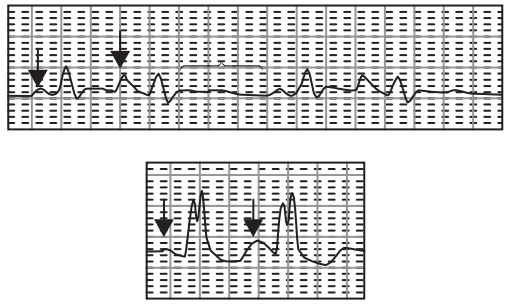

Chú ý sự xuất hiện của 2 hình dạng sóng P khác nhau(#1and#2)cũng như sự nghỉ bù .sóng P

#1 giống với kết quả từ nhịp xoang trong khisóng P #2 kết quả từ 1 ngoại tâm thu nhĩ.

Group Cập nhật kiến thức y khoa

62. SR, tần số 64, LAFB, LVH, đoạn QT dài, sóng T bất thường gợi ý thiếu máu cục bộ cơ tim lan tỏa phân biệt với xuất huyết nội sọ.bất thường nổi trội nhất là sự xuất hiện sóng T âm khổng lồ ở các chuyển đạo trước ngực.sóng T âm có ý nghĩa quan trọng ở bệnh nhân có sự giảm mức độ ý thức là gợi ý cao của 1 xuất huyết nội sọ lớn,và trong thực tế nó thường được quy vào"sóng T dạng não."Các bất thường sóng T này có thể xuất hiện trong bối cảnh của rối loạn chức năng não không có xuất huyết như (e.g.phù não,nhồi máu não),nhưng thường ít.Nó có thể có ở các chuyển đạo chi, mặc dù chủ yếu trông thấy nó nổi trội ở các chuyển đạo trước ngực biên độ chúng có thể lên tới 20mm. QT kéo dài là điển hình liên quan với "các sóng T não."Đặc biệt các sóng T âm biên độ lớn có thể xảy ra trong bối cảnh của bệnh tim thiếu máu cục bộ,nhưng các bệnh nhân thường có trạng thái tinh thần bình thường.lý do tại sao các rối loạn chức năng ở não gây ra các sóng T không bình thường chưa rõ .bệnh nhân này thực tế đã có 1 xuất huyết não lớn và tử vong 2 ngày sau đó.Xem hình.

Group Cập nhật kiến thức y khoa

case #62.



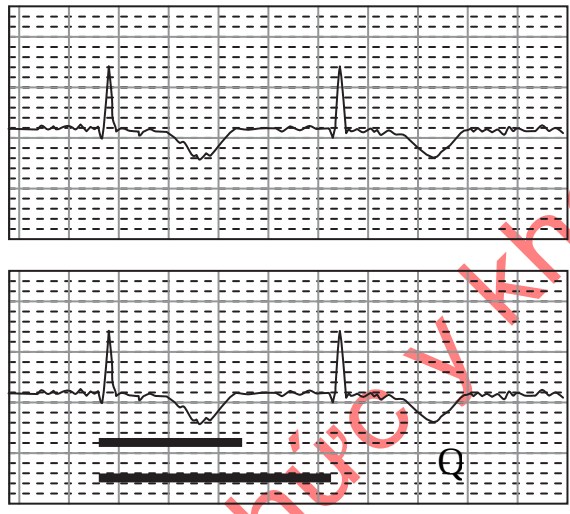

Đối với tỷ lệ này đoạn QT >1/2 đoạn RR – đoạn QT kéo dài

Trong ví dụ này, bệnh nhân xác đinh có các sóng T âm sâu. Đoạn QT cũng kéo dài, sự biểu hiện của 1 vấn đề thần kinh nghiêm trọng.xác định rõ đoạn QT có thể được thực hiện qua vài cách thức khác nhau,bao gồm công thức Bazett'shoặc sự so sánh giữ đoạn QT với đoạn RR.1 sự xác định cơ bản, so sánh đoạn QT với đoạn RR ; ở nhịp xoang với tần số 60-100/phút,bình thường đoạn QT sẽ nhỏ hơn ½ đoạn RR đối với tỷ lệ này.

Group Cập nhật kiến thức y khoa

63. SRvới block AV 2 type 1 (Wenckebach,MobitzI),tần số50,LBBB.Tần số nhĩ xấp xỉ 60,mặc dù tần số thất là 50.Các sóng P không dẫn xuất hiện và các đoạn PP hằng số vẫn tồn tại,chỉ ra có AV block .đối với các sóng P dẫn,đoạn PR xuất hiện tăng từ từ cho tới khi có 1 sóng P không dẫn.sự tăng của đoạn PR xác đinh rõ đây là Block AV.Với người mới đọc thì có thể bỏ qua các sóng P không dẫn bởi vì cả 2 sóng P không dẫn trên dải nhịp dài đều "ẩn"giữa các sóng T .LBBB cũng xuất hiện với đoạn ST chênh xuống bất tương đồng—đoạn ST bình thườnglệch hướng đối diện với phần cuối của phức bộ QRS khi có LBBB xuất hiện (i.e.khi phần cuối của QRS chủ yếu hướng lên trên ,đoạn ST chênh xuống được trông thấy;khi phần cuối của QRS chủ yếu hướng xuống dưới ,STE được nhìn thấy).Xem hình.94.

64. Nhanh thất(VT),tần số 190. Chẩn đoán phân biệt của nhịp nhanh QRS rộng bao gồm VT,SVT với dẫn truyền lệch hướng (e.g.block nhánh),và Nhanh xoang với dẫn truyền lệch hướng .sự vắng mặt của các sóng P rõ ràng và dạng P-QRS lặp lại,STcó thể loại trừ.ECG của bệnh nhân này đã biểu hiện 1 vài đặc trưng để loại trừ SVT và xác định VT:Hình thái tai thỏ cao ở bên trái của phức bộ QRS ở chuyển đạo V1,S>Rở V6,phân li AV,và sự xuất hiện của nhất bóp hỗn hợp.Thậm chí khi vắng mặt những đặc điểm chẩn đoán này,VT nên được ưu tiên hơn là SVT—điều trị SVT như là VT thường an toàn. Tuy nhiên, nếu như VT bị chẩn đoán nhầm và điều trị SVT, kết quả có thể chế người.

Group Cập nhật kiến thức y khoa

Case 63

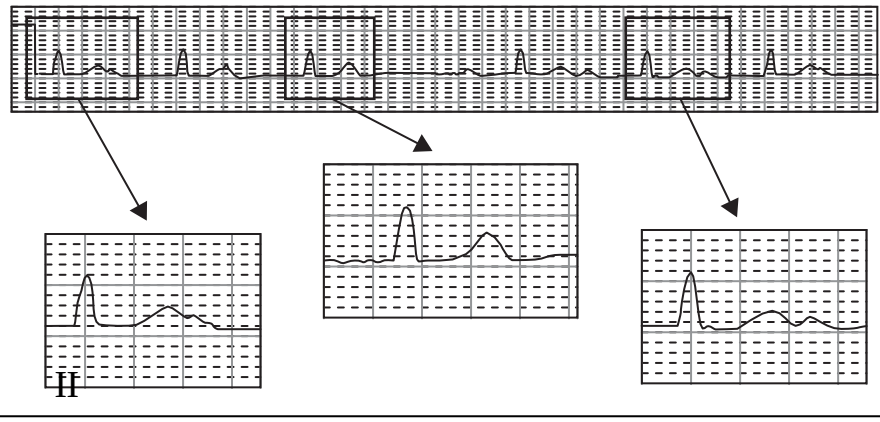

Các sóng P bị che không hoàn toàn bởi sóng P ở hìnha)vàc);sóng P bị che toàn bộ bởi sóng T b).

case #64. Các đặc điểm gợi ý VT ở 1 nhịp nhanh QRS rộng

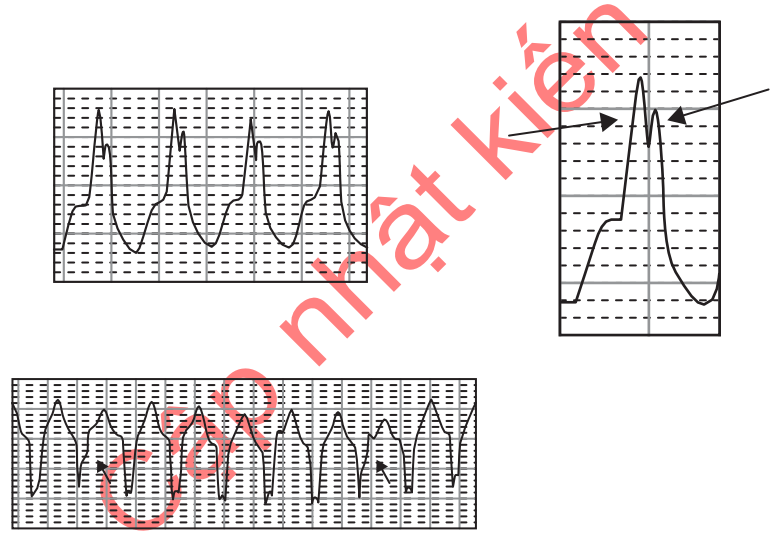

a) RBBB-loại hình thái học với dạng RsR' . Lưu ý rằng sóng R lớn hơn sóng R' (cao hơn "trái

tai thỏ "), phù hợp với VT. b) sóng R lớn hơn sóng R'trong phức hợp QRS, một phát hiện phù hợp với VT. c) Nhát hỗn hợp (kết hợp giữa nhịp tim trên thất và nhịp thất, được biểu thị bởi các mũi tên gợi ý mạnh mẽ về VT

nh được
thời điểm,IVCD không đặc hiệu,LVH,sóng T bất thường gợi ý tăng kali máutrong sự thiếu các thông tin lâm sàng,ECG dễ bị nhầm lẫn .sóng R nổi trội xuất hiện ở V1và sự tiến triển của QRS ở trước ngực là bất thường.Các chẩn đoán phân biệt bao gồm WPW,MI sau ,RBBB(RBBB không hoàn toàn),nhịp thất lạc vị,phì đại thất phải ,sự giãn nở thất phải quá mức(ví dụ trong thuyên tắc phổi

lớn),bệnh cơ tim phì đại,loạn dưỡng cơ tiến triển,tim lệch phải,và đặt nhầm chuyển đạo.các sóng q nhỏ ở các chuyển đạo phía dưới và phía bên gợi ý MI và cho thấy có khả năng sóng R nổi trội ở V1là sự mở rộng sauMI.Tuy nhiên,sóng q ở đây là nhỏ hơnvà hẹp hơn sóng q nhồi máu bình thường-sóng q trong nhồi máu được cho là >40msc và ít nhất 25% của phức bộ QRS.Tiền sử và khám lâm sàng :bệnh nhân có tiền sử tim lệch phải . khi ECG được đặt lại để giải thích cho điều này ,các sóng Q nhỏ đã biến mất và qrs tiến triển bình thường.đoạn PR dài và sóng T gợi ý tăng kali máu .Kali huyết thanh của bệnh nhân là7.9mEq/L(normal3.5–5.3mEq/L). Thông tin quan trọng cần nhớ rằng đỉnh sóng T của hạ kali máu có thể dương hoặc âm phụ thuộc vào hình dạng sóng T cơ bản của bệnh nhân

66. **Có thểnhịp chậm xoang, tần số 45, các sóng Osborne phù hợp với hạ thân nhiệt, các sóng T dẹt không đặc hiệu.** Hiện tưởng giả đáng chú ý (do run)xuất hiện,cái mà một phần sự giải thích về nhịp sẽ bị che lấp.Tuy nhiên,có sự xuất hiện của các sóng P dương trước phức bộ QRS,đã được ghi nhận rõ nhất ở các chuyển đạo kéo dài,thích hợp vớiSB. Các sóng dương lớn xảy ra sau mỗi phức bộ QRS.Được gọi là các sóng Ossborne,hoặc các sóng J,và đáng chú ý nhất là trong bối cảnh hạ thân nhiệt.chúng nổi trội nhất ở các chuyển đạo trước ngực ,và thường giảm về kích thước thậm chí biến mất khi ấm trở lại.ở bệnh nhân này nhiệt độ cơ thể là 29 (84.2degreesFahrenheit).Các bất thường ECG điển hình liên quan tới hạ thân nhiệu sóng Osborne,nhịp chậm xoang hoặc rung nhĩ với đáp ứng thất chậm,và kéo dài thời gian(PR,QRS,QT)

67. **Nhịp xoang,tần số84,viêm màng ngoài tim cấp.**ST chênh lên lan tỏa xuất hiện ở ECG này.Mặc dù có thể có nhiều tình trạng ST chênh lên như ECG này bao gồm,Các chẩn đoán chính ở bệnh nhân có ST chênh lên lan tỏa là AMI lớn,Viêm màng ngoài tim cấp,BER,và LVH.LVHcó thể được loại trừ bởi thiếu tiêu chuẩn về biên độ.Trong 3 trường hợp còn lại, chỉ duy nhất viêm màng ngoài tim cấp có đoạn PR chênh xuống/đi xuống ,được tìm thấy ở các chuyển đạo trước ngực phía trước và phía bên.

68. **Nhịp bộ nối gia tốc ,tần số 115,block 2 nhánh (RBBB vàLAFB), QT dài.** Các sóng P mờ đã được ghi lại ở chuyển đạo dài.Tuy nhiên,đoạn PR rất ngắn(<120msec)cho việc dẫn truyền nhịp xoang bình thường trừ khi có 1 đường dẫn truyền phụ xuất hiện.Không có bằng chứng về đường dẫn truyền phụ.Nguyên nhân cao nhất của đoạn PR ngắn như vậy là nhịp bộ nối .1 nhịp bộ nói bình thường tần số từ 40–60nhịp/phút;do đó đây được xếp vào nhịp bộ nối gia tốc RBBB(QRS>120msec,rsR= ở V1,Sóng S rộng ở các chuyển đạo phía bên)và LAFB(Trục trái , dạng rS ở DII và qR ở DI và aVL)cũng có mặt .Bệnh nhân này đã được chẩn đoán nhầm là nhanh xoang. được điều trị trong vài giờ với dịch tĩnh mạch với giả định nhịp nhanh này do giảm thể tích máu .khi nhịp của ông ấy không được cải thiện,chẩn đoán chính xác đã được đưa ra. Bệnh nhân đã được sử dụng 1 liều nhỏ thuốc chẹn Beta và và ngay lập tức chuyển về nhịp xoang tần số 75 chu kỳ.

69. **Block nhĩ thất độ 1 với nhịp xoang,tần số 130,MI dưới và bên có thể MI thành sau ,MI thành trước cũ, QT dài .**ST chênh lên ở các chuyển đạo dưới và bên phù hợp với AMI.Đoạn ST chênh xuống rõ ở các chuyển đạo từ V1–V3.Có trong AMI thành dưới,

Group Cập nhật kiến thức y khoa

case#66.ECG của hạ thân nhiệt :sóng OSBORNE,nhịp chậm , và sóng giả

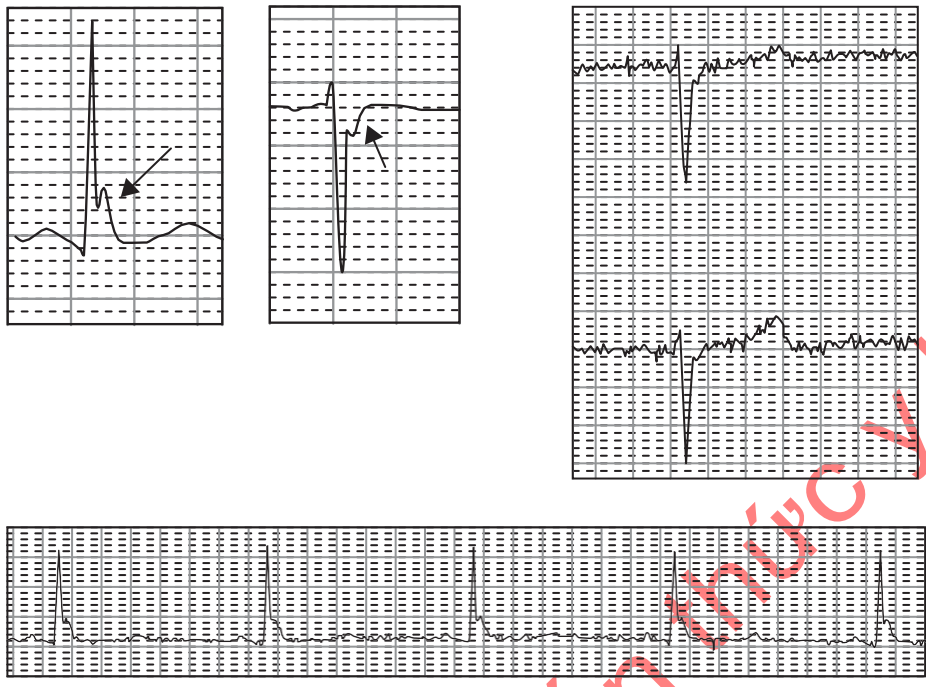

a) Sóng Osborne, còn gọi là sóng J

a) Sóng Osborne, còn gọi là sóng J (mũi tên). Phát hiện này rất gợi ý đáng kể

hạ thân nhiệt. Sóng J là một đầu cuối của QRS; sóng J có thể dương hoặc âm. b) nhịp tim chậm. c)

đối soi với ST chênh xuống trong MI thành sau thường đi ngang và chênh xuống >2mm.do đó,đoạn ST chênh xuống trong trường hợp này khả năng là do MI thành sau .một phát hiện khác được hi vọng trong MI thành sau là các sóng R lớn từ V1–V3.Tuy nhiên ở trong trường hợp này,Có lẽ các sóng Q lớn của MI trước vách cũ đã ngăn cản sự tiến triển của các sóng R lớn.xác định MI thành dưới có thể được thực hiện bằng các lặp lại ECG với các chuyển đạo phía sau và tim STE. QT dài hơn cũng xuất hiện,và có thể gây ra bởi thiếu máu cơ tim cấp.các nguyên nhân có thể khác của QT kéo dài bao gồm hạ kali máu ,hạ magie ,hạ calci,tăng áp lực nội sọ,ảnh hưởng của các thuốc chẹn kênh Natri,giảm thân nhiệt, và hội chứng QT dài bẩm sinh.

70. SR, tần số 84, ngoại tâm thu nhĩ từng lúc (PACs), sóng T bất thườngvà QT kéo dài phù hợp với thiếu máu cục bộ lan tỏa và hạ kali máu.hạ kali máu có thể là nguyên nhân gây ra 1 loạt các bất thường trên ECG,bao gồm nhịp nhĩ và thất lạc vị,sóng U,và sóng T dẹt.hạ kali máu nặng có thể là nguyên nhân gây ra đoạn ST giống với thiếu máu cục bộ cơ tim lan tỏa, cũng như 1 sự bất thường đặc trưng của sóng T trong đó phần đầu là âm và theo sau là 1 sóng dương hướng lên .bất thường này thấy rõ nhất ở các chuyển đạo trước ngực.toàn bộ phức hợp trên gây ra QT dài.Trong thực tế , phức hợp này là sự hỗn hợp của sóng T âm và sóng U nhiễm toan ceton do rượu,và có hạ kali máu

Group Cập nhật kiến thức y khoa

nặng nề(kali huyết 1.7mEq/L;bình thường3.5–5.3mEq/L)và hạ magie (magie huyết1.0mg/dL;bình thường 1.8–2.4mg/dL).Hạ magie có thể là nguyên nhân khác gây QT kéo dài.Phức bộ QRS thứ 9 và 12 là PACs.Các PAC cũng như đoạn ST chênh xuống và bất thường của sóng T đã biến mất sau khi điều chỉnh điện giải.

71. SR với block AV 2 TYPE 1 (Wenckebach, Mobitz I), tần số 50, RBBB. Tần số nhĩ xấp xỉ 88,thường xuyên có các sóng P không dẫn hậu quả là tần số thất 50 . Block AV 2 hầu hết dẫn truyền 2:1(2 sóng P có 1 QRS).Khi dẫn truyền2:1 xảy ra không thể xác định chắc chắn nhịp này là MobitzI hay MobitzII.Tuy nhiên ở trong trường hợp này,có xảy ra dẫn truyền 3:2 :ở nhịp thất số 5,6 và 8,9 .ở 2 khu vực này đoạn PR tăng lên .chẩn đoán xác định là MobitzI.

72. **SR vớichủ nhịp lang thang, tần số 85, PVC từng lúc, sóng T dẹt không đặc hiệu.** "chủ nhịp lang thang"được chẩn đoán khi có ít nhất 3 hình thái sóng P chỉ ra có nhiều ổ ở nhĩ gửi sung xuống thất .về cơ bản đây là hình thái chậm của MAT,và giống MAT,nó có xu hướng xảy ra ở các bệnh nhân có bệnh lý về phổi .cả 2 nhịp nhĩ và nhịp thất lạc vị đều biến mất khi mức độ hen của bệnh nhân giảm bớt.

73. **Rung nhĩ , tần số thất 155, MI cấp thành trước bên , MI thành dưới chưa rõ thời điểm.** khi một nhịp nhanh không đều,chẩn đoán phân biệt chủ yếu giới hạn ở rung nhĩ , cuồng nhĩ với dẫn truyền AV thay đổi ,và MAT.2 thể phía sau cần xác định sự hoạt động của nhĩ khác nhau ,cái mà ở ECG này không có;do đó,chẩn đoán là rung nhĩ .ST chênh lên xuất hiện ở các chuyển đạo ngực giữa và bên cũng nhu các chuyển đạo Ivà aVL,phù hợp với AMI.Các sóng Q có ở hầu hết các chuyển đoạn này chứng tỏ thiếu máu đã kéo dài vài giờ trước đó. Các sóng Q cũng xuất hiện ở chuyển đạo dưới,chuyển đạo DIII và aVF thiếu STE,cho thấy các sóng Q này nhiều khả năng là của MI cũ hơn là MI cấp .chuyển đạo II,mặc dù chủ yếu phản ánh phần thấp hơn của tim ,nó cũng cung cấp 1 số thông tin về các khu vực phía bên ;do đó ST chênh nhẹ cũng có thể là của MI cấp thành bên .trục lệch trái có thể đặc trưng của MI thành dưới trước đó .nguyên nhân khác bao gồm LBBB,LAFB,LVH,nhịp thất lạc vị ,và WPW

74. **Rung nhĩ,tần số thất100,thiếu máu cục bộ lan tỏa,có khả năngMI thành sau.**Nhịp không đều và vắng mặt sự hoạt động của nhĩ khả năng giống với rung nhĩ.Đoạn ST chênh xuống đã được ghi nhận ở các chuyển đạo phía dưới,trước ,và bên phù hợp với thiếu máu cục bộ lan tỏa .sóng R cao xuất hiện ở các chuyển đạo trước ngực bên phải cùng với sóng T dương đặc điểm của MI dưới ,mặc dù ST chênh xuống đi ngang không có ở V1 V2 .các chuyển đạo phía sau giúp thấy rõ bệnh nhân này có Mi thành sau hay không nhưng họ không làm.Bệnh nhân này đã quá liều heroin và ngừng thở sau khi ngừng tim .trong thời gian hồi sức trước khi tới viện ,anh ấy đã nhận được 3mg atropin,3mgepinephrine, muối bicacbonnat,dextrose,và naloxone.Những thay đổi thiếu máu cục bộ đã được ghi lại có thể là của thiếu máu cơ tim ,nhưng cũng có thể liên quan tới các nỗ lực hồi sức,đặc biệt là epinephrine. Epinephrine được biết hay gây ra rôi loạn nhịp nhĩ , loạn nhịp thất, và các thay đổi thiếu máu cục bộ trên ECG.Các thay đổi này thường thoáng qua,cũng nhu trường hợp này tất cả các dấu hiệu của thiếu máu và và loạn nhịp đã từ từ biến mất khoảng 2 giờ tiếp theo. thông tim đã không được thực hiệnvà chứng minh không có bệnh mạch vành đáng kể.không may, bệnh nhân không bao giờ lấy lại được các chức năng thần kinh bình thường.

75. **Nhịp nhanh trên thất(SVT),tần số200.**Chẩn đoán phân biệt của nhịp nhanh phúc bộ QRS hẹp, đều bao gồm nhanh xoang,cuông nhĩ,và SVT.STcó thể gần như chắc chắn loại trừ được dựa trên

Group Cập nhật kiến thức y khoa

tần số nút xoang200/phút—tần số xoang cao nhất ở bệnh nhân có thể ước tính là 220–tuổi ;do đó, không nghĩ tới ở phụ nữ 60 có thể tiến triển của nhanh xoang tần số lớn hơn 160. Bằng chứng của cuồng nhĩ cũng văng mặt,cho phép chẩn đoán SVT là khả năng duy nhất.các sóng P nhỏ dẫn ngược có thể nhìn thấy sau mỗi QRS,1 phát hiện thường thấy trong các dạng SVT.1 phát hiện khác của SVT là đoạn ST chênh xuống,đã được ghi lại ở các chuyển đạo phía dưới và phía bên .bất thường này thỉnh thoảng được gọi là "thiếu máu cục bộ liên quan tần số."Trong thực tế ,đoạn ST chênh xuống này không phải là 1 chỉ điểm đáng tin cậy của thiếu máu cục bộ và nó không xuất hiện trở lại trong test gắng sức.ý nghĩa của nó và nguyên nhân sinh bệnh là không rõ dàng.

case #75. Nhịp nhanh phức bộ QRS hẹp phù hợp với nhịp nhanh trên thất

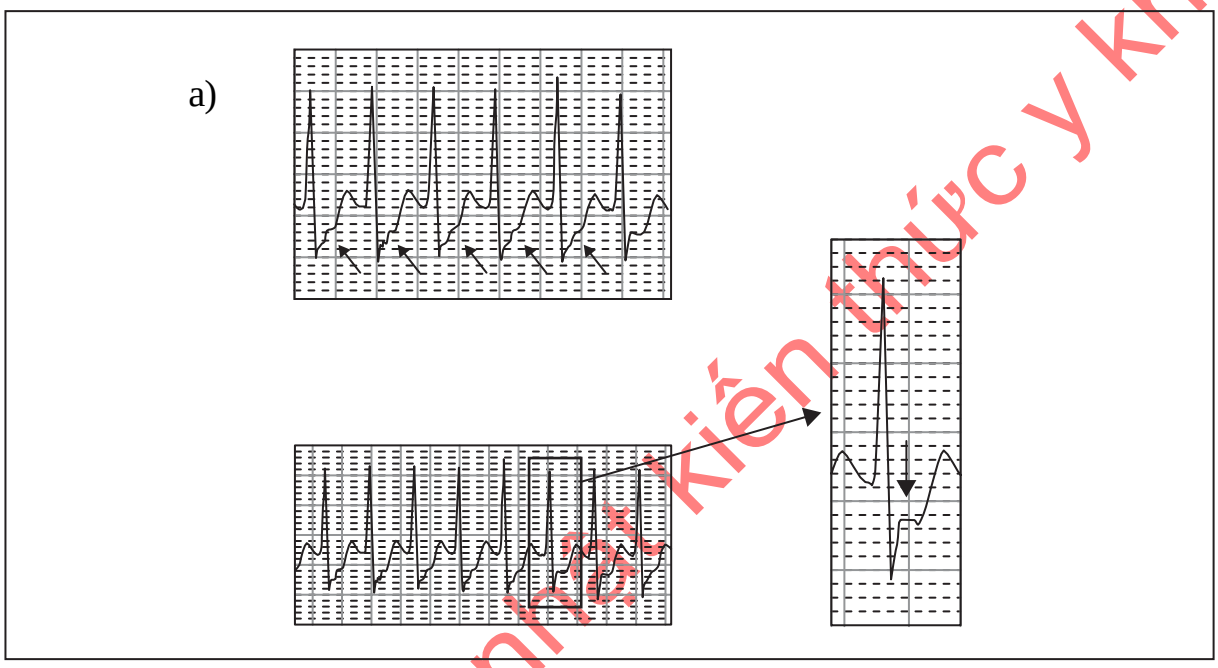

76. ST,tần số100,MI thành thành bên,sau dưới .STE hình thái vòm xuất hiện ở các chuyển đạo phía dưới và bên,phù hợp với MI bên-dưới .các sóng R cao,đoạn ST chênh xuống đi ngang, và sóng T dương ở các chuyển đạo trước tim bên phải gợi ý mạnh của MI thành sau .MI sau cấp tính hầu như luôn xảy ra MI thành dưới,mặc dù xấp xỉ 5%xảy ra độc lập.đoạn ST chênh xuông đã được ghi lại ở các chuyển đạo dI và aVLsự xuất hiện thay đổi soi gương này trong MI cấp .

77. SR,tần số 60,MI trước cấp tính .STExuất hiện V1–V4phù hợp MI cấp tính .hình thái đoạn ST với mặt lồi hướng lên trên V2–V4,điều này có 1 vài ý kiến cho đây là tái cực sớm(BER).Tuy nhiên ,các sóng T ở các chuyển đạo này lớn bất thường,đặc biệt ở chuyển đạo V3(sóng T lớn hơn rất nhiều so với phức bộ QRS).Đây là các sóng T bất thường được gọi là "sóng T cao cấp tính"gợi ý thiếu máu cục bộ cơ tim cấp sớm.2 phát hiện khác được tìm thấy đã loại trừ BER:(1)đoạn ST ở chuyển đạo V1có mặt lồi hướng lên;và(2)ST chênh xuống soi gương ở các chuyển đạo phía dưới.thêm vào đó,chuyển đạoaVL xác định sự xuất hiện sóng T 2 pha bất thường,gợi ý mạnh thiếu

Group Cập nhật kiến thức y khoa

máu cục bộ thành bên.

case #76

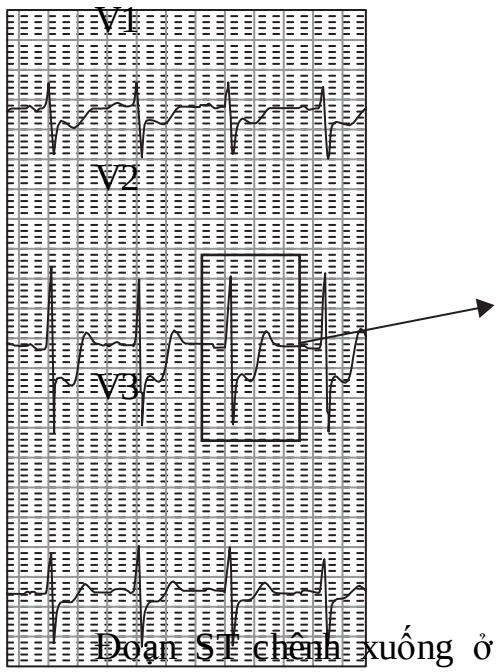

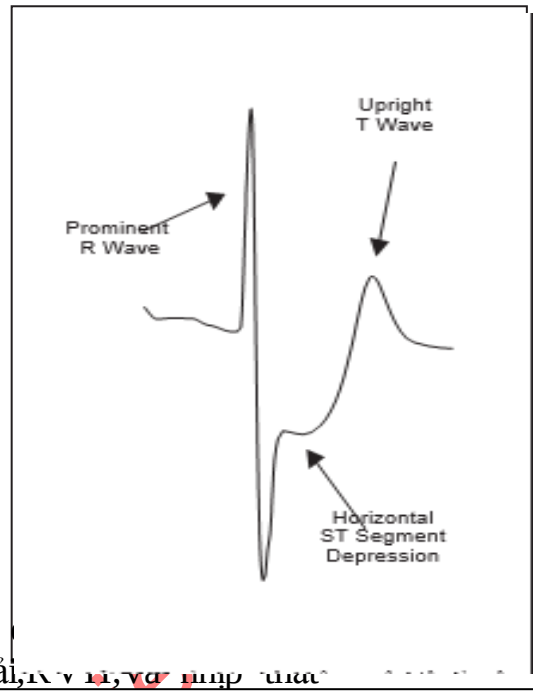

Đoạn ST chênh xuống ở
phải,giả block nhánh phải,

Đoạn ST chênh xuống ở các chuyển đạo bên phải,giả block nhánh phải,RVH,và nhịp thất không xuất hiện,là một gợi ý của 1 trong 2 thiếu máu cục bộ thành trước hoặc STE MI thành sau .ở bệnh nhân này có đau ngực đã được chẩn đoán là ACS,2 chẩn đoán này xảy ra là ngang bằng nhau.

Hình dạng dẹt và đi ngang của đoạn ST đã gợi ý mạnh hơn MI thành sau .sự xuất hiện của sóng R nổi trội và sóng T dương,với ST chênh xuống đi ngang,đã gợi ý mạnh MI thành sau cấp là nguyên nhân của đoạn ST chênh xuống.

Group Cập nhật kiến thức y khoa

78. Nhịp bộ nối ,tần số60,MI trước vách không rõ thời điểm khởi phát,thiếu máu cục bộ thành trước bên,cân nhắc tắc LMCA. Nhịp phức bộ QRS hẹp xác định không có sóng P và tần số là dạng điển hình cho nhịp bộ nối.các sóng Q được ghi lại ở chuyển đạo V1–V2sóng R tiến triển chậm xuất hiện (sóng R ở V3<3mm),phù hợp với MI trước vách không rõ thời điểm khởi phát.Sự xuất hiện ST chênh nhẹ ở V1 và V2 gợi ý MI cấp tính.ST chênh lên rõ ở aVRvàaVL,và ST chênh lên ở aVR > ST chênh lên ở V1 .Cả 2 phat hiện này đặc hiệu cao cho sự tắc nghẽn LMCA(5,6).Tình trạng này của LMCAtrong ACS có 70% tử vong với không thực hiện các liệu pháp xâm lấn (can thiệp qua da,bác cầu)

79. ST,tần số 125,MI trước bên cấp .đầu tiên nhìn qua,đây là ECG xuất hiện nhịp nhanh QRS rộng. tuy nhiên,chuyển đạo DII và V1 xác định rõ là phức bộ QRS hẹp ,và nó là sự biến dạng ST rõ rệt(chênh lên hoặc chênh xuống)cho thấy sự xuất hiện sai của phức bộ QRS rộng.nhịp phức bộ QRS rộng chính xác nên xác định phức bộ QRS rộng ở tất cả các chuyển đạo.ST chênh lên rõ xuất hiện (V2–V4)và chuyển đạo bên (V5,V6,I,và aVL),và ST chênh xuống soi gương xuất hiện ở các chuyển đạo phía dưới và V1.Khi ST chênh lên lan tỏa xuất hiện,thay đổi soi gương loại trừ nguyên nhân khác của ST chênh lên như là viêm màng ngoài tim ,BER,phình thất,và LVH.

Group Cập nhật kiến thức y khoa

case #78

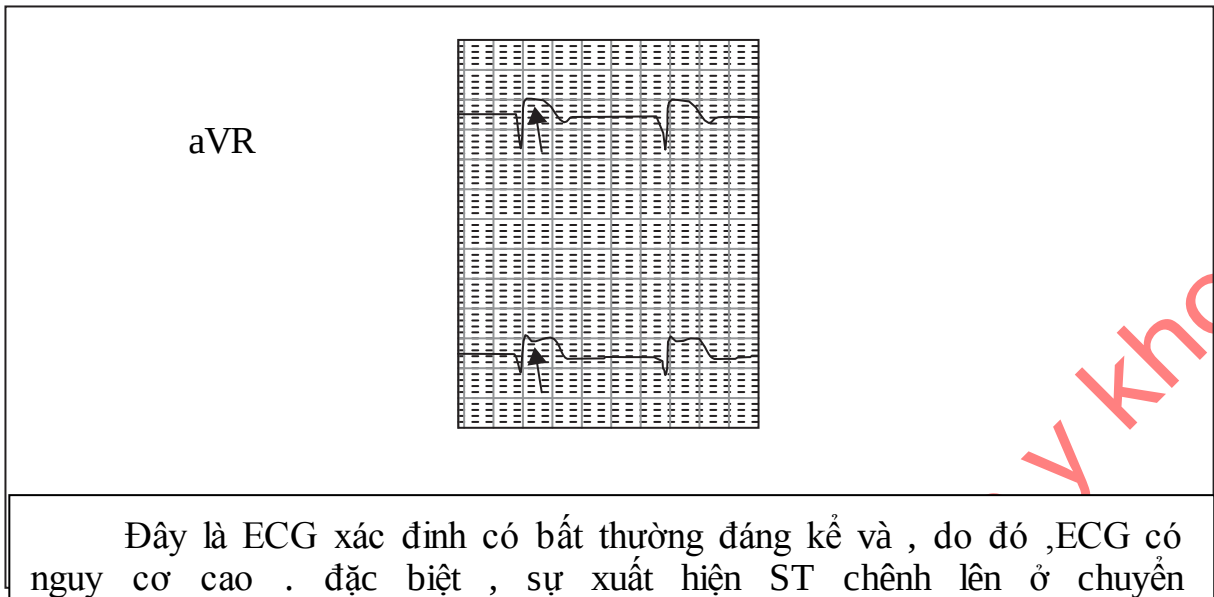

Đây là ECG xác đinh có bất thường đáng kể và , do đó ,ECG có nguy cơ cao . đặc biệt , sự xuất hiện ST chênh lên ở chuyển đạoaVRvàaVLgợi ý sự tắc LMCA.Hơn nữa ,STEở chuyển đạo V1cũng như chênh xuống ở nhiều chuyển đạo(chuyển đạo II,III,aVF,V3-V6)gợi ý tắc nghẽn LMCA.

80. **Nhịp xoang với block AV 1,TẦN SỐ 83,MI thành trước bên cấp,có thể có MI thành dưới không rõ thời điểm khởi phát.**Đoạn PR là 210msec,chẩn đoán blockAV1.Các sóng Q với ST chênh lên chuyển đạo trước V2–V4và STEcũng xuất hiện ở các chuyển đạo phía bên Ivà aVL,phù hợp với MI thành trước và thành bên.

81. **Rung nhĩ , tần số thất 130, dẫn truyền thất lệch hướng, nghi ngờ tăng kali máu .** đây là 1 nhịp hơi không đều và không có sóng P,gợi ý rung nhĩ .phức bộ QRS rộng,phù hợp với dẫn truyền thất lệch hướng.QRS kéo dài (200msec)và dạng hình sine ở 1 vài chuyển đạo gợi ý mạnh tăng kali máu.kali huyết thanh ở case này là 8.1mEq/L (bình thường3.5–5.1mEq/L).tăng kali máu cũng được biết gây ra rối loạn nhịp nhanh,rối loạn nhịp chậm,thay đổi trục,thay đổi ST và sóng T, và rối loạn dẫn truyền.

82. **100%nhịp máy,tần số70.**Điện thế spike máy đi trước mỗi QRS.Trục trái xuất hiện, điển hình máy tạo nhịp ở thất phải.phức bộ QRS rộng và xuất hiện đoạn ST "bất hợp",cũng là 1 dạng điển hình của máy tạo nhịp.thiếu máu cục bộ cơ tim khó có thể các định khi có sự xuất hiện của máy tạo nhịp;tuy nhiên,mất mối liên quan bất tương hợp giữa đoạn ST và QRS cũng là 1 dấu hiện của thiếu máu cục bộ.

83. **ST,tần số125,blok nhánh trái(LBBB).**LBBBđược chẩn đoán dựa trên QRS rộng>120msec;sóng R rộng ở các chuyển đạo bên I,V5,và V6;và dạng rS ở các chuyển đạo trước tim

Group Cập nhật kiến thức y khoa

bên phải.phức bộ QRS và đoạn ST "bất tương hợp"(chuyên đạo có QRS chủ yếu đi xuống ,e.g.chuyển đạo V1–V3,xác định ST chênh lên đến 5mm;và chuyển đạo có QRS dương,e.g.chuyển đạoI,II,V6,thấy ST chênh xuống lên đến 5mm).đây là "không hòa hợp thích hợp "giữa QRS và đoạn ST là bình thường trong tạo nhịp thất trái hoặc thất phải.Mất mối liên hệ sự không hòa hợp này,.ví dụ "tương hợp ,"là đặc hiệu cao cho thiếu máu cục bộ lan tỏa.

Group Cập nhật kiến thức y khoa

case #81

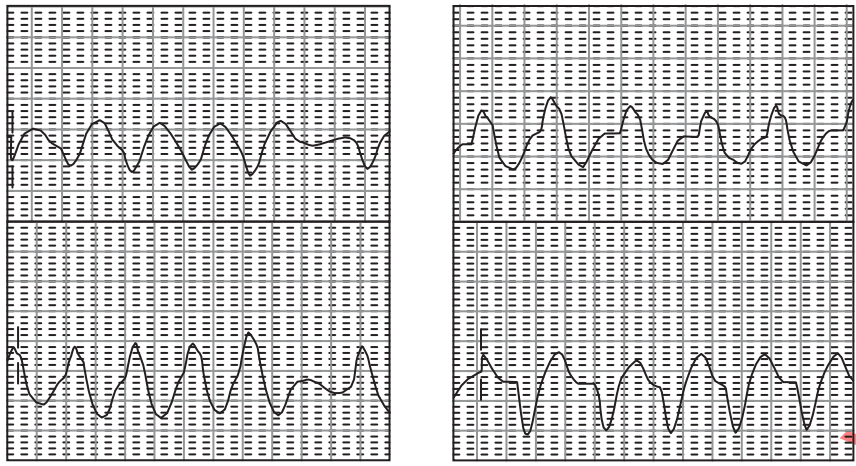

Đây rõ ràng nhịp phức bộ QRS rộng của tăng kali máu nặnglà xuất hiện nhịp này. nó đặc chưng bởi QRS rất rộng và sự biến thiên của tần số.các sóng P không xuất hiện mặc dù cơ chế loạn nhịp có nguồn gốc từ xoang với phức bộ sớm hơn;trong ví dụ này,sự vắng mặt của các nhịp nhĩ,nhịp này phải chẩn đoán là rung nhĩ.Dạng sóng hình sine kinh điển (cũng nhìn thấy ở aVRvà aVF)rất ủng hộ tăng kali máu.các chuyển đạo xác định rõ phức bộ QRS rộng (nhìn ởIIIvà V2)không có sự xuất hiện sóng hình sine hình dạng này vẫn gợi ý mạnh tăng kal huyết nhưng khó phân biệt với các sự xuất hiện QRS rộng khác.

Group Cập nhật kiến thức y khoa

case #82

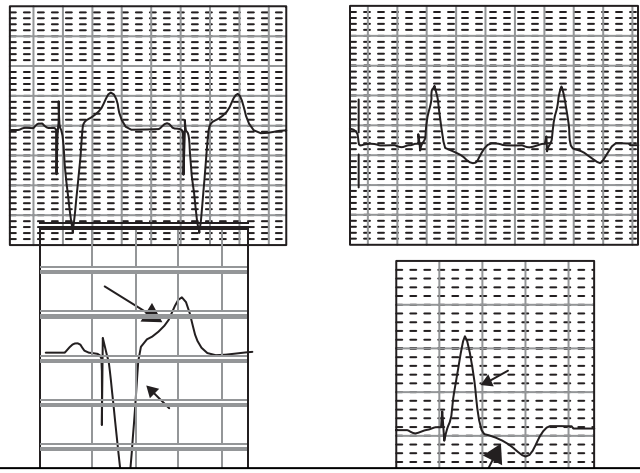

Nhịpmáy tạo nhịp làm giảm đáng kể khả năng chẩn đoán của ECG 12 đạo trình trongđánh giá bệnh nhân nghi ngờ thiếu máu cục bộ hoặc nhồi máu cơ tim. Các mối quan hệ thích hợp của phức hợp QRS với đoạn ST / T được gọi là "sự không phù hợp thích hợp". Trong mối quan hệ này, phần chính, phần đầu cuối của phức hợp QRS được định hướng ở phía đối diện của đường đẳng điện từ đoạn ST và sóng T.

Trong chuyển đạo III, phức hợp QRS (mũi tên nhỏ) nằm đối diện với đoạn ST / đoạn T (mũi tên lớn) - trong trường hợp này, thể hiện STE khác biệt. Trong aVR, QRS (mũi tên nhỏ) dương sao cho đoạn ST và sóng T (mũi tên lớn) nằm ở hai bên đối diện của đường đẳng điện - ở đây, thể hiện sự chênh xuống của phân đoạn ST khác nhau. Cả hai phát hiện điện tâm đồ là đoạn ST / sóng T / gợi ýcho nhịp máy tạo nhịp

Gro y khoa

case #83

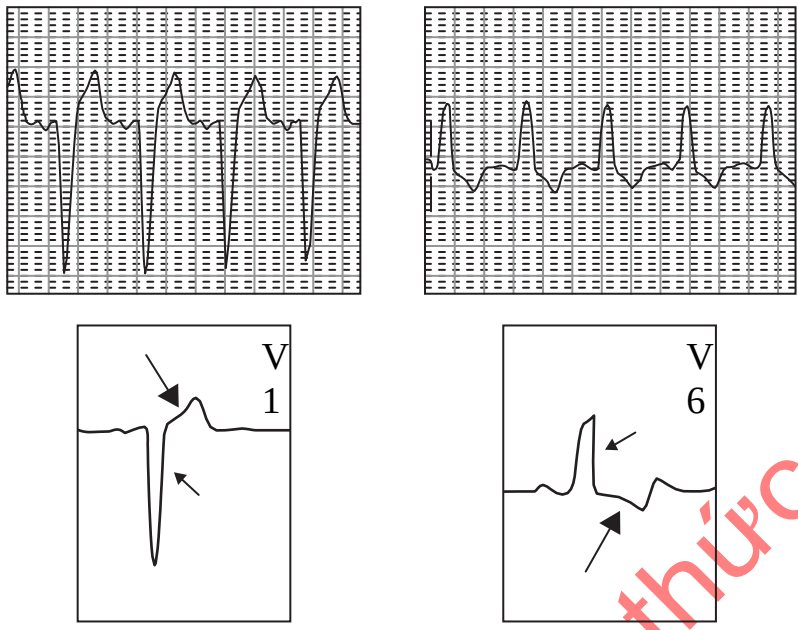

thức y khoa

Mẫu LBBB làm giảm khả năng chẩn đoán của ECG 12 đạo trình trong đánh giá bệnh nhânnghi ngờ về ACS. Các mối quan hệ thích hợp của phức hợp QRS với ST / T được gọi là "sự không phù hợp thích hợp". Trong mối quan hệ này, phần chính, phần đầu cuối của phức hợp QRS được định hướng ở phía đối diện của đường đẳng điện từđoạn ST và sóng T. Trong V1 , phức hợp QRS (mũi tên nhỏ) nằm đối diện với đoạn ST / T (mũi tên lớn) -trong trường hợp này, chứng tỏ STE khác biệt. Trong V6, phức hợp QRS (mũi tên nhỏ) là dương sao cho phân đoạn ST và sóng T (mũi tên lớn) được đặtở các mặt đối diện của đường đẳngđiện - ởđây, thể hiện sự chênh xuống của đoạn ST không tương ứng. Cả hai dấu hiệuđiện tâm đồ làgợi ý LBBB

84. SR, tần số 85, tăng gánh thất trái (LVH) với sự thay đổi tái cực. LVH được chẩn đoán dựa trên biên độ sóng S ở chuyển đạo V1+sóng R ở chuyển đạo V6>35mm.LVH thường liên quan với sóng T âm đối xứngI,aVL,V4–V6do bất thường tái cực.đoạn ST chênh xuống nhẹcó thể xuấy hiện ở những chuyển đạo này.sự tìm thấy sóng T này thường đơn giản chỉ là"LVHvới tái cực bất thường"hoặc"LVHvới dạng strain."Bất thường này không xuất hiện trong thiếu máu cục bộ cơ tim.Ít phổ biến,chuyển đạo DII cũng có thể thấy những dấu hiệu này.sự xuất hiện của sóng T âm trong bất cứ chuyển đạo nào khác hoặc chuyển đạo trước tim hoặc sự xuất hiện của sóng T âm đối xứng lên luôn đánh giá có thiếu máu cục bộ cơ tim .LVHthường bị chẩn đoán nhầm là thiếu máu cục bộ cơ tim,và ngược lại ,vì những tái cực bất thường này. sự so sánh với ECG trước đó là rất hữu ích trong chẩn đoán phân biệt bình thường sẽ có thay đổi nếu có thiếu máu cục bộ cơ tim thực sự.

85. a) Rung nhĩ,tần số160,có thể cóWPW.Đây là nhịp không đều một cách không đều với phức bộ QRS rộng. có 2 chẩn đoán cân nhắc là rung nhĩ với RBBB và rung nhĩ với WPW.Mặc dù phân chính của ECG nhìn thấy sự biến thiên nhịp với nhịp chỉ 1 phần nhỏ,tạo thuận lợi cho 1 block nhánh,¼ cuối cho thấy có nhiều hình dạng biến thiên của QRS và rộng.đây là đặc điểm của 1 con đường phụ. Có 2 dấu hiệu gợi ý cho WPW trái với RBBB là :(1)sóng R cao ở V1.Điều này có thể đặc trưng cho RBBBhoặcWPW.Tuy nhiên,RBBBthường có dạng qR hoặc rsR=(sóng R tai cao bên phải),cả 2 đều không xuất hiện do đó loại trừ RBBB;(2)trục lệch trái xuất hiện.trục lệch trái điển hình của LBBBhoặcWPW. Tuy nhiên,không có các tiêu chuẩn đáp ứng được LBBB(sóng R rộng đơn pha ở chuyển đạo V5–V6;rSở các chuyển đạo trước ngực),do đó LBBBđược lại trừ.

b) Rung nhĩ ,tần số150,WPW.ECG đã thu được trong lúc truyềnprocainamide.Procainamidethường được xem là thuốc điều trị tốt nhất(thuốc block AV tác động tăng dẫn truyền qua con đường phụ ,kết quả là tăng nhịp thất và giảm huyết động).ECG này cho thấy chẩn đoán như hìnha)dưới đây là sự thay đổi nhịp với nhịp của rung nhĩ với WPW đã trở nên điển hình hơn

c) SR,tần số 77,WPW.Bệnh nhân đã chuyển về nhịp xoang với truyên procainamide.Bộ 3 điển hình của WPW xuất hiện:đoạn PR ngắn(<120msec),phức bộ QRS rộng vừa(<100msec),và sóng delta.Chú ý rằng sóng delta chỉ xuất hiện ở 1 vài chuyển đạo không phải tất cả chuyển đạo.có thể phát hiện đáng chú ý nhất ở bệnh nhân WPW là sự xuất hiện của đoạn PR ngắn thường thấy ở tất cả các chuyển đạo.WPWthường tạo ra các sóng Q ở các chuyển đạo dưới với trục lệch trái và có thể chẩn đoán nhầm là MI thành dưới trước đó.WPWcũng có thể tạo ra sóng R cao V1 có thể chẩn đoán nhầm với MI thành sau .cả 2 dạng nhồi máu giả đều xuất hiện ở case này.

case #85

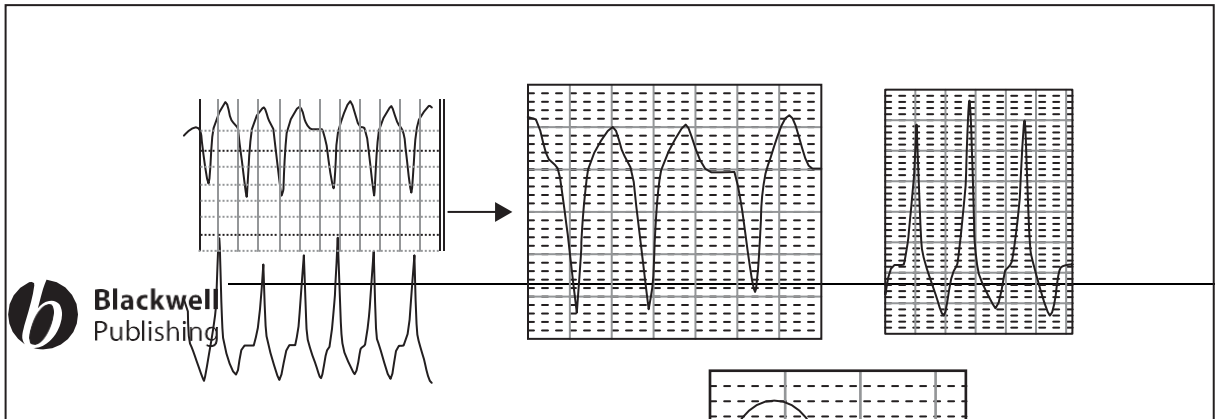

Group Cập nhật kiến thức y khoa

a) nhịp nhanh QRS rộng không đều không đều với tần số và nhịp biến thiên phức bộ QRS.

Đây là rối loạn nhịp của rung nhĩ với WPW. b) chú ý bộ 3 kinh điển PR ngắn , phức bộ QRS rộngvà sóng delta. chú ý sóng delta có hướng âm xảy ra trong sóng Q ở chuyển đạo DIII

ăng kali

t nguyên phát .khi tỷ lệ 1 nhịp thất năm giữa 40–120/phút,nhịp này được quy vào nhịp tự thất gia tôc.phức bộ QRS rộng(200msec)là bất thường ngay cả đối với nhịp thất,tuy nhiên,và nên xem xét khả năng của bất thường về chuyển hóa như là tăng kali máu hoặc ngộ độc thuốc chẹn kênh natri.Cả 2 tình trạng này được biết tạo ra nhịp thất giả với phức bộ QRS rộng rõ rệt,mặc dù tăng kali máu nhiều khả năng tạo ra cả 2 bất thường block AV và ngừng xoang(đã được ghi lại trong nửa đầu của nhịp).tăng kali máu ưu tiên ảnh hưởng vào các tế bào tâm nhĩ và ngăn chặn sự xuất hiện của các sóng Q,thậm chí khi nút xoang hoạt động nhịp thất vẫn xuất hiện và hoạt động.điều này được xếp vào "nhịp xoang thất." khi điều trị được bắt đầu,các sóng P sẽ hiện ra.Trong thực tế ,hoạt động nút xoang luôn xuất hiện nhưng không nhìn thấy được sóng P.bệnh nhân này thực tế đã có tăng kali máu nặng.truyền tĩnh mạch muối bicarbonate và insulinkết quả là sự xuất hiện các sóng P và phức bộ QRS hẹp.

87. SR, tần số 83, sóng T đỉnh nhọn gợi ý tăng kali máu . các sóng T liên quan với tăng kali máu điển hình thường lớn bất thường và và không giống với các nguyên nhân gây sóng T nổi trội khác (thiếu máu cục bộ cơ tim cấp,viêm màng ngoài tim cấp,LVH,BER,RBBB,và hội chứng tiền kích thích),chúng có xu hướng đỉnh nhọn và đáy hẹp. các sóng T có đỉnh nhọn thường là phát hiện sớm nhất trên ECG khi có tăng kali máu .sự xuất hiện của chúng không tương quan với nồng độ kaki huyết thanh.Quá trình tiến triển của tăng kali huyết,hoặc các bất thường tiến triển ECGbao gồm sóng T dẹt,đoạn PR và QRS kéo dài, block AV cao độ,các bất thường dẫn truyền nội thất(bao gồm block bó và block nhánh),và cuối cùng là sự xuất hiện các sóng hình sin trên nhịp .ở bệnh nhân này nồng độ kali huyết thanh là 7.1mEq/L(bình thường 3.5–5.3mEq/L).

Group Cập nhật kiến thức y khoa

Group Cập nhật kiến thức y khoa

case #87. Sóng T nổi trội của tăng kali máu

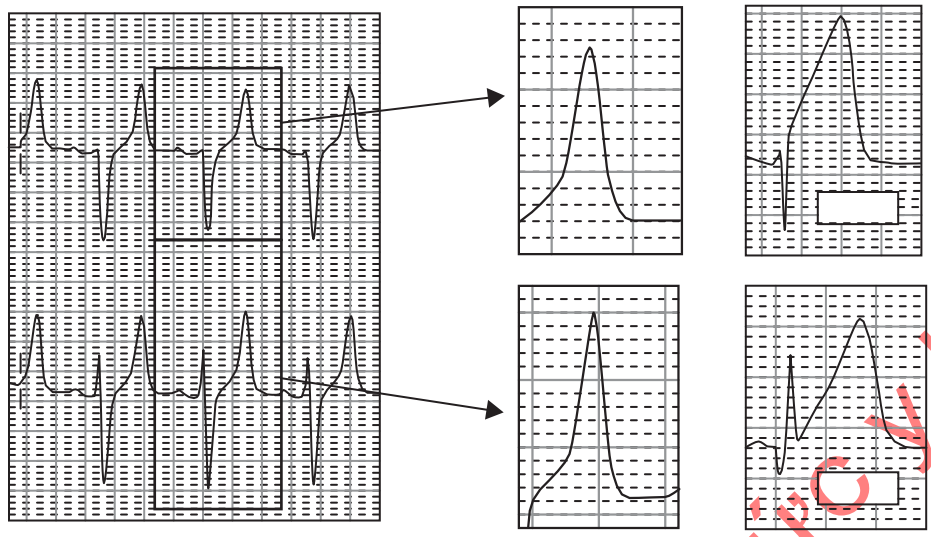

a)ghi lại các sóng T đối xứng,hẹp,cao .các sóng T nổi trội trên ECG , như là MI cấp sớm, có đáy rộng thấp hơn và đối xứng. b) sóng T nổi trội của thiếu máu cục bộ cơ tim sớm có đáy rộng và đối xứng.

Group Cập nhật kiến thức y khoa

88. **SVT,tần số130.**nhịp nhanh phức bộ QRS hẹp ,đều xuất hiện.chẩn đoán phân biệt bao gồm ST,cuồng nhĩ ,và SVT.Hoạt động đều của nhĩ vắng mặt,và bằng chứng của cuồng nhĩ cũng vắng mặt . các sóng P nhỏ dẫn ngược xuất hiện ngay sau QRS ở các chuyển đạo phía dưới cũng như V1.Điều này thường thấy ở SVT .

89. **ST,tần số 150,block phân nhánh trái sau (LPFB),thiếu máu cục bộ thành bên.**a)ECG 12 chuyển đạo a)(p.63) cho thấy phức bộ QRS hẹp đều .đã được ghi lại giống như case trước,cân nhắc các chẩn đoán chính là ST,cuông nhĩ và SVT.Nhìn thật kỹ ở tất cả các chuyển đạo phát hiện thấy các sóng P ở các chuyển đạo phía dưới gây ra sự lệch hướng lên phía trên ở phần cuối cuối của các sóng T,phù hợp với ST.trục lệch phải cũng xuất hiện.các chẩn đoán phân biệt của trục lệch phải bao gồm LPFB,MI bên cũ , phì đại thất phải,bệnh phổi cấp (e.g. thuyên tắc phổi) hoặc bệnh phổimạn tính (e.g. COPD), nhịp thất lạc vị, tăng kali máu,quá liều thuốc chẹn kênh natri ,và đặt nhâm chuyển đạo chi.ECG này đủ tiêu chuẩn của LAFB dựa trên trục lệch phải, phức bộ rS ở D1 và AvL và phức bộ qR ở DIII.Đoạn ST chênh xuống nhẹ ở các chuyển đạo thành gợi ý thiếu máu cục bộ thành bên.

b)dải nhịp dài đã được ghi lại tốc độ biểu đồ nhanh(50mm/sec).thực hiện ECG hoặc dải nhịp dài ở tốc độ này các phức hợp sẽ "dài ra "và cho phép thấy rõ hơn hoạt động của nhĩ và thất.điều này đặc biệt hữu ích để lộ ra các sóng của cuồng nhĩ có thể ẩn vào trong các sóng T ở ECG 12 chuyển đạo .trong case này ,hoạt động của nút xoang cũng trở lên rõ hơn,và sự vắng mặt của các sóng cuồng nhĩ cũng được xác nhận.

90. **a) SR, tần số 71, sóng R chậm tiến triển, thiếu máu cục bộ thành dưới và thành trước, cân nhắc hội chứng Wellens'.**Các sóng T âm xuất hiện ở chuyển đạo phía dưới và phía trước phù hợp với thiếu máu cục bộ lan tỏa.sâu và đối xứng của sóng T ở các chuyển đạo trước gợi ý hội chứng wellen ,dấu hiệu của hẹp đoạn gần động mạchLAD(xem case#38diễn tả tỉ mỉ hơn).Sóng R chậm tiến triển , chẩn đoán dựa trên biên độ sóng R ở V3<3mm,sự xuất hiện này gợi ý MI thành trước cũ .

b)ST,tần105,MI cấp thành trước bên . Wellensvà đồng nghiệp đã mô tả rằng75%bệnh nhân của họ với sóng T bất thường tiến triển MI thành trước rộng nếu điều trị không xâm lấn.trong thực tế ở các bệnh nhân này,tiến triển MI cấp tính trong ngày .các sóng Q ở chuyển đạo V1,V2,I,và aVL; và STExuất hiện ở V1–V4cũng như là chuyển đạo Ivà aVLphù hợp với MI cấp của thành trước và thành bên .trong thực tế liên quan tới động mạch của ca này là LAD,như kỳ vọng dựa trên ECG từ 2 ngày trước đó).Seefigureonp.106.

91. **Nhịp bộ nối ,tần số42.**1 nhịp chậm không có mặt các sóng P đã được ghi lại.phức bộ QRS hẹp ,loại trừ nhịp thoát thất.phức bộ QRS hẹp tần số (40–60/minute)là điển hình của nhịp bộ nối .

92. a) có thể có ST, tần số 113, trục phải, dẫn truyền chậm nội thất(IVCD) , đoạn QT kéo dài,cân nhắc ngộ độc hoặc quá liều thuốc chẹn kênh natri.Các sóng P rất khó tìm thấy , mặc dù 1 vài chuyển đạo có thể thấy sự lệch hướng lên trên ở phần cuối của sóng T,gợi ý có hoạt động của nhĩ.Trục lệch

Group Cập nhật kiến thức y khoa

phải xuất hiện,chẩn đoán phân biệt bao gồm LPFB,MI trước bên cũ,phì đại thất phải,bệnh phổi cấp tính (e.g.thuyên tắc phổi)hoặc mạn tính (e.g.COPD),nhịp thất lạc vị,tăng kali máu,hoặc quá liều thuốc chẹn kênh natri,và đặt nhầm chuyển đạo.trong những khả năng này,chỉ có thuốc chẹn kênh natri dẫn đến IVCD(QRSdài120msec)và đoạn QT kéo dài (QT=400msec,QTc=550msec).thêm một phát hiện ủng hộ thuốc chẹn kênh natri đó là sóng R nổi trội ở aVR.

b)WCT,tần số130. Trong trường hợp sự vắng mặt của tiền sử hoặc ECG trước đó,VTphải là chẩn đoán dựa trên phức bộ nhịp nhanh QRS rộng tần số >120/phút và sự vắng mặt của các sóng P .tuy nhiên phức bộ QRS rộng rõ ràng >200mmsec ngay cả với 1 nhịp thất,cái mà nên

case #90

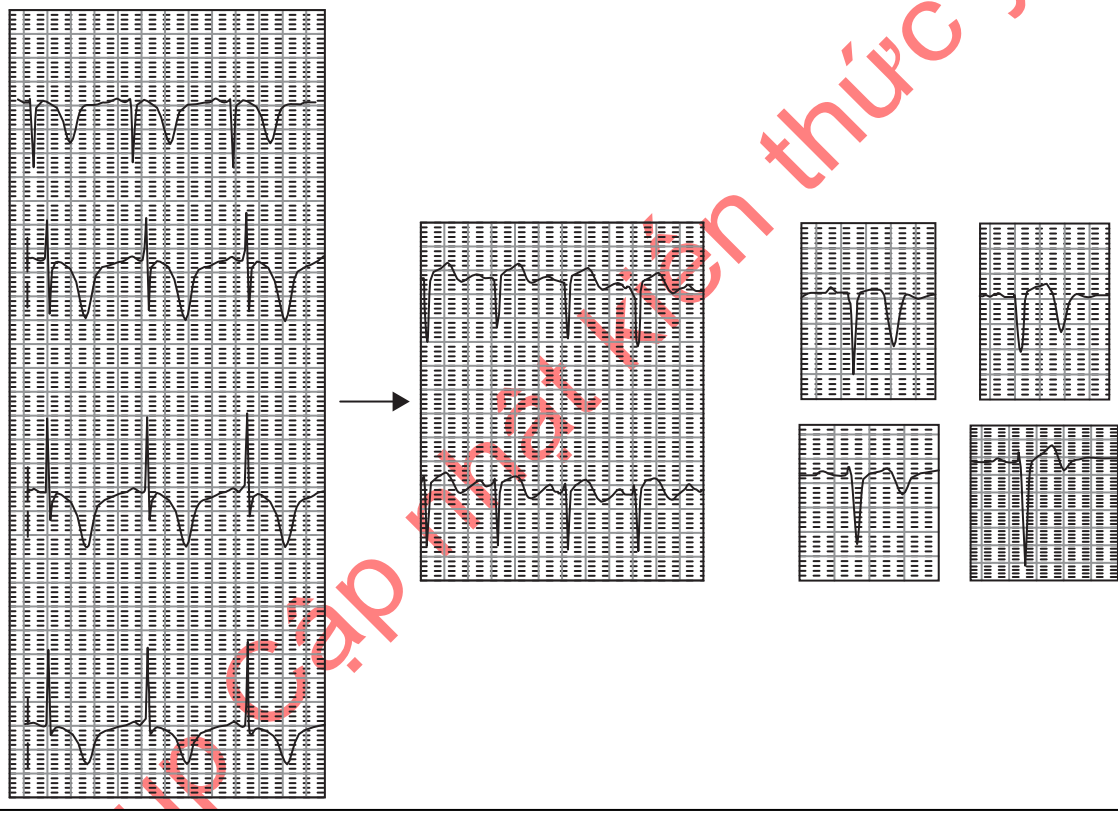

a) bất thường sóng T âm sâu và đối xứng nhìn thấy ở ví dụ nàu là biểu hiện của hội chứng Wellens'.Wellens'syndrome mô tả xuất hiện ở các bệnh nhâ n không có đau ngực và và thiếu các bất thường về men tim nhưngthấy các sóng T bất thường rất đặc hiệu cái mà đã được tìm thấy trong hẹp nặng đoạn gần động mạchLAD.Diễn biến tựnhiên của hội chứng này là MI thành trước trong tuần nếu không đc điều trị xâm lấn (i.e.withPCI),do tắc LAD.b)2 dạngsóng T được mô tả trong hội chứng wellen bao gồm sóng T âm đối xứng(upper) và sóng T 2 pha(lower).

Group Cập nhật kiến thức y khoa

Cân nhắc 1 bất thường chuyển hóa như là tăng kali máu hoặc thuốc chẹn kênh natri.Cả 2 tình trạng này cũng được biết tạo ra nhịp thất giảthỉnh thoảng có thể xuất hiện hình kỳ quái.Cả 2 tình trạng này có khuynh hướng che nấp sóng P trên ECG.phân biệt tăng kali máu với ngộ độc thuốc chẹn kênh natri là rất khó khăn khi phải đối mặt với 1 nhịp nhanh phức bộ QRS rộng như case này (đặc biệt là sự vắng mặt của các thông tin tiền sử). may mắn thay,điều trị 1 trong 2 tình trạng với natri bicarbonatelà hiệu quả và sự xuất hiện trở lại của các sóng P,phức bộ QRS hẹp hơn,và chậm lại tỷ lệ thất ở 1 thời điểm sự xuất hiện hoặc vắng mặt đỉnh sóng T cho thấy chẩn đoán.ở trong case này,bệnh nhân đã được truyền natri bicarbonatevới những tiến triển chỉ ra rằng nhịp này thực chất chỉ là nhịp nhanh xoang với dẫn truyền lệch hướng hơn là VT.Các sóng T vẫn xuất hiện các bình thường,chứng tỏ rằng đây là ngộ độc thuốc chẹn kênh natri.

Group Cập nhật kiến thức y khoa

case #92

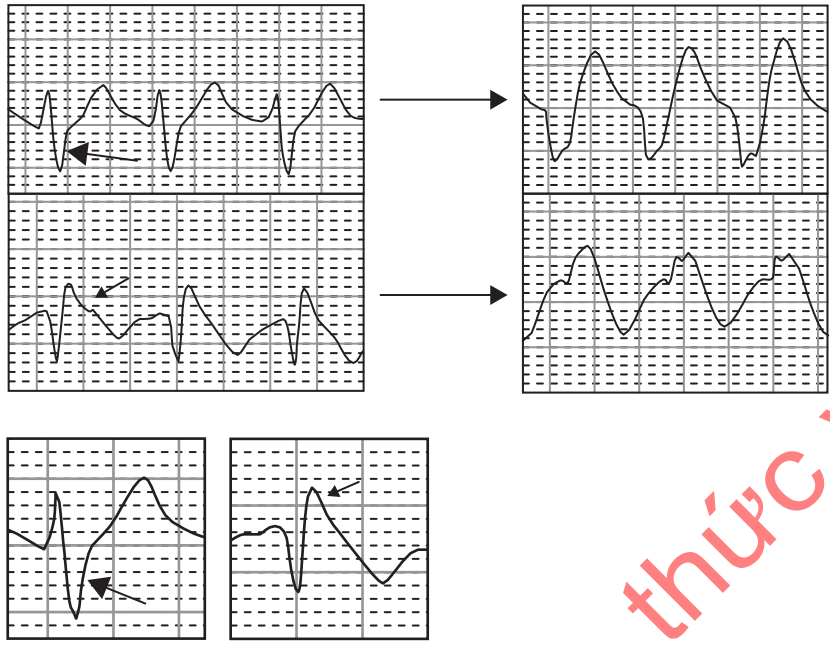

a) một nguyên nhân của nhịp nhanh phức bộ QRS rộng là thuốc chẹn kênh natri,trong ca này do ngộ độc thuốc chốngtrầm cảm 3 vòng . Chú ý nhịp nhanh (110–130/minute), phức bộ QRS rộng, và sóng S nổi trội ở chuyển đạo D1(mũi tênlớn)và sóng R nổi trội ở chuyể đạo aVR(smallarrow).Chú ý tiến triển của hội chứng tiến triể QRS rộng khoảng hơn 30 phút. b)sóng S sâu ở chuyển đạo Di (large arrow), sóng R ở chuyển đạo aVR (small arrow), phù hợp với trục lệch phải của phức bộQRS ở bệnh nhân này với ngộ độc thuốc chống trầm cảm 3 vòng. Nhanh xoang với phức bộ QRS rộng tối thiểu cũng gợi ýngộ độc thuốc chống trầm cảm 3 vòng

bên khả năng có thành sau .mặc dù thỉnh thoảng có xuất hiện sóng P,toàn bộ nhịp này không đều một cách không đều không thấy hoạt động thích hợp của nhĩ ,dạng điển hình của rung nhĩ.Một rung nhĩ mới thường tạo ra các sóng nhĩ cho thấy sự xuất hiện sai hoạt động nhĩ .thình thoảng phức bộ QRS rộng với dạng RBBB (aberrantconduction).Thỉnh thoảng dẫn truyền lệch hướng là phổ biến trong rung nhĩ.Đoạn ST chênh lên phù hợp với MIxuất hiện ở các chuyển đạo phía dưới và bên . đoạn ST chênh xuống rõ rệt liên quan với sóng R nổi trội ở các chuyển đạo bên phải,gợi ý 1 MI thành sau rộng.

b)MI thành sau cấp tính.Các chuyển đạo sau V8và V9,đặt giữa lưng trái gần đầu dưới của xương bả vai,cho thấy ST chênh lên xác định có MI cấp.chuyển đạo bên phải RV4,đặt ở thành ngực phía trước bên phải,không cho thấy STE,do đó loại trừ MI thất phải.

94. SR với block AV 1, tần số 100, thường có phức bộ bộ nối sớm ,block 2 bó

(RBBB+LAFB),MI cấp thành trước .phức bộ QRS chủ yếu có các sóng P phía trước với đoạn PR dài (block AV 1).Thường có các phức bộ sớm với hình thái đó

Group Cập nhật kiến thức y khoa

case #93

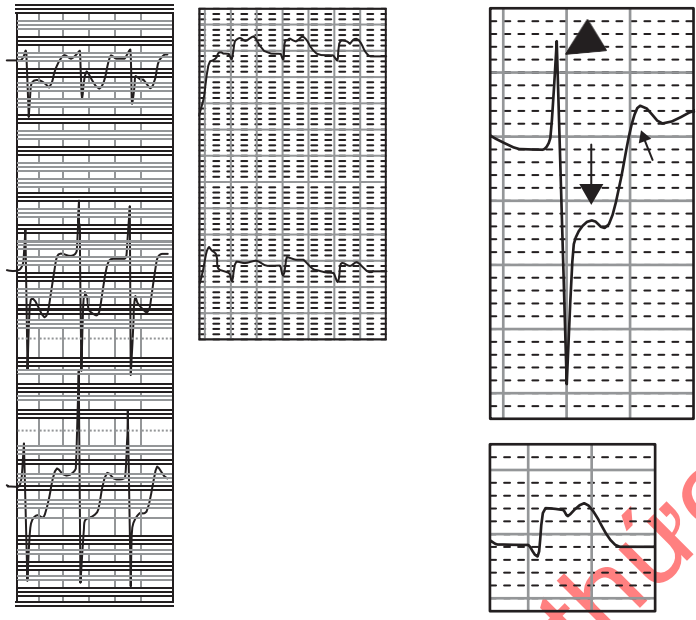

a)các chuyển đạo giữa ngực bên phải (V1-V3)cho thấy đoạn ST chênh xuống đáng kể với sóng R nổi trội và sóng T dương,chỉ ra MI cấp thành sau.Chuyển đạo V8và V9,đã được đặt ở sau lưng bệnh nhân,cho thấy STE phù hợp với MI cấp thành sau.Thành bên và thành dưới cũng cho thấy STE—đây là MI rộng hơn với 3 thành thất bi tác động.b)chuyển đạo V3 cũng cho thấy ST chênh xuống đáng kểvới sóng R nổi trội và sóng T dương

Giống như nhịp cơ bản,gợi ý có nguồn gốc trên thất hơn là PVCs.Sự vắng mặt sóng P trước phức hợp QRS gợi ý có nguồn gốc bộ nối.RBBBxuất hiện cũng như LAFB(trục trái ,phức bộ rS ở III,qR ởI vàaVL).STExuất hiện ở các chuyển đạo phía trước phù hợp với MI cấp tính.

95. SRvới block AV 1,tần số 83,block 2 bó (RBBB+LAFB).ECG này tương tự với trường hợp trước về phần block dẫn truyền .sự xuất hiện của RBBB bình thường ,đoạn ST còn lại đẳng điện .đoạn ST chênh xuống nhẹ và sóng T âm là chỉ được cho phép ở các chuyển đạo bên phải ,nhưng đoạn ST chênh xuống và sóng T âm có thể ở bất cứ chuyển đạo nào hoặc bất cứ STE nên luôn luôn cân nhắc là bất thường

96. SBblock AV 1,tần số 43,MI cấp thành dưới- bên có thể có thành sau.STExuất hiện ở

chuyển đạo II,III,aVF,và V5-V6,phù hợp với MI thành bên-dưới .các sóng Q đang được hình thành ở DIII cũng như aVF ,tạo ra trục lệch phải.ST chênh xuống soi gương ở chuyển đạo I vàaVL.Đoạn ST chênh xuống xuất hiện ở chuyển đạo V1–V4,có thể là thay đổi soi gương củaMI thành sau rộng, sự xuất hiện của sóng R nổi trội và ST-chênh xuống đi ngoang ở các chuyển đạo này ủng hộ MI thành sau . chẩn đoán đã được xác nhận bởi STE ghi lại ở các chuyển đạo phía sau

Group Cập nhật kiến thức y khoa

case #94. RBBB vs MI thành trước

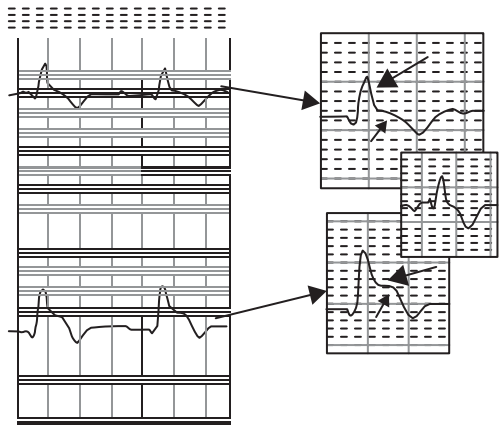

Chuyển đạo V1-V3 bệnh nhân với RBBBlà tương tự như bệnh nhân với LBBB vàtạo nhịp thất

Trong dạng này phần chính và cuối của phức bộ QRS thường ở vị trí đối diện với đoạn ST/sóng T.trong ví dụ này, đoạn ST ở vị trí cùng phía với đường cơ sở là chủ yếu ,phần cuối của QRS cũng cho thấy hòa hợp với STE.Sự chèn này cho thấy mối liên quan bình thường giữa phần cuối và phần chính của QRS với đoạn ST.

Group Cập nhật kiến thức y khoa

case #95

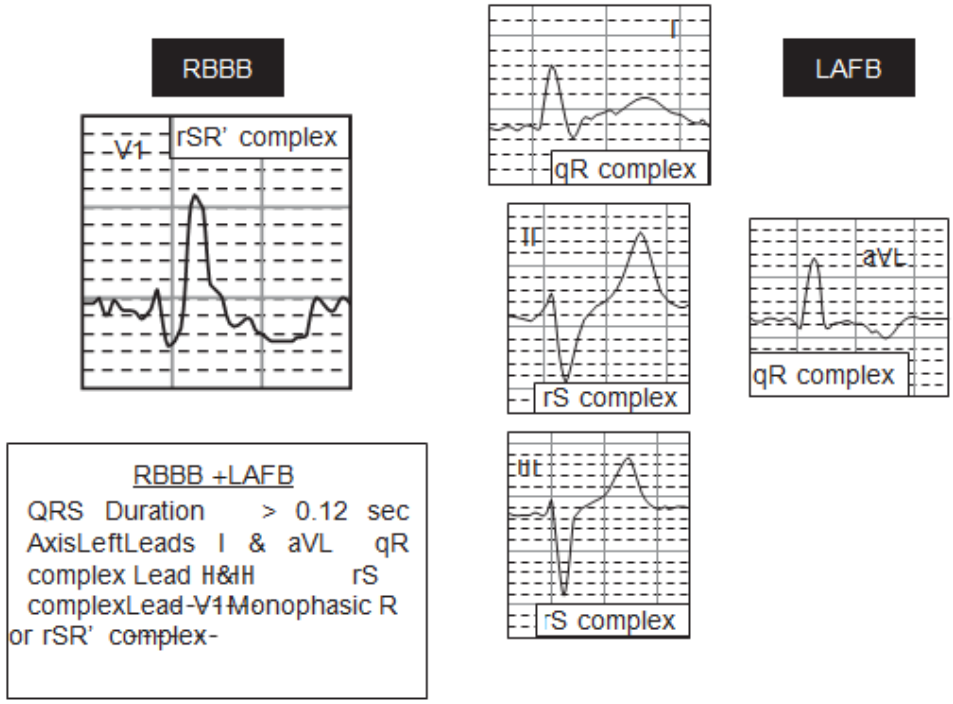

Block 2 bó ,RBBB cộng LAFB,là phát hiện trên ECG khi RBBB được ghi lại với trục trái. Nhớ lại rằng trục trái không thường thấy ở RBBB.Phân tích kỹ hơn cho thấy phức bộ qR ở DI và aVL cũng như 1 phức bộ rS ở I Ivà III các phát hiện này kết hợp với trục trái , đây là LAFB

Group

case #96

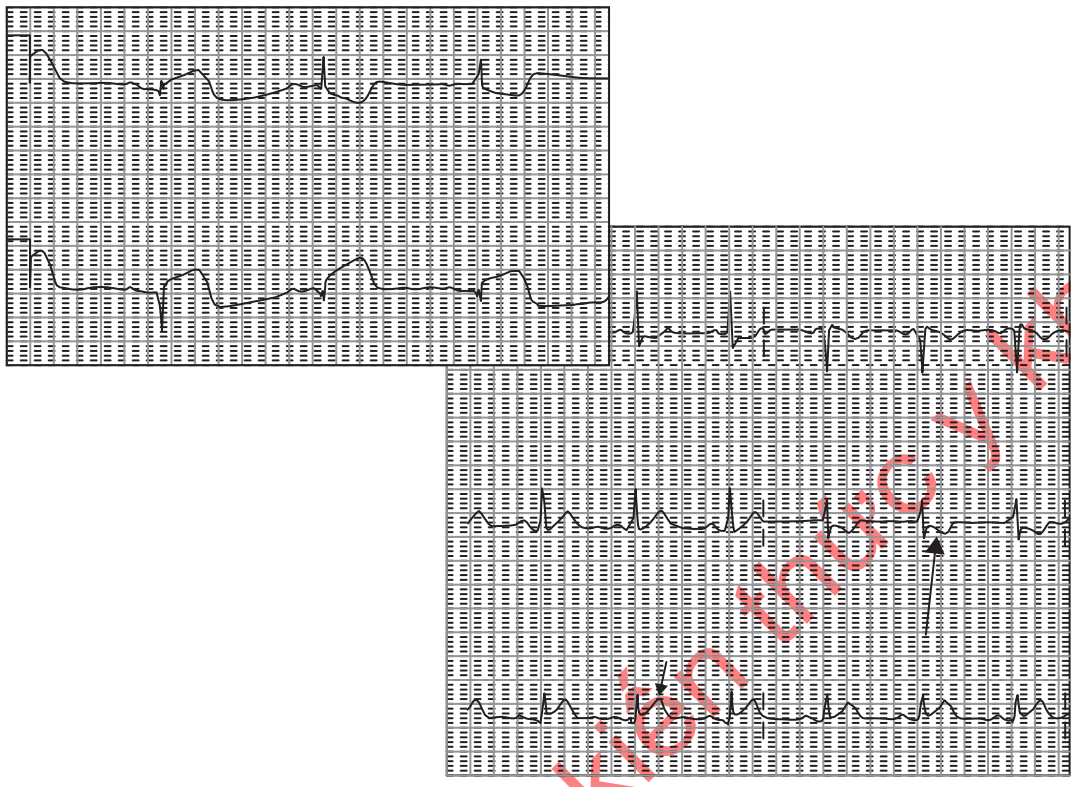

a) Đoạn ST chênh xuống soi gương, gọi tắt là "thay đổi soi gương," được định nghĩa là đoạn ST chênh xuống trên ECG của bệnh nhân vớiSTE xảy ra cùng một lúc ở nơi nào đó trên ECG. hình dạng đoạn ST chênh xuống có giá trị với 2 lý do: (1) sự hiện diện của nó cung cấp bằng chứng rất thuyết phục trên điện timrằng STE là kết quả của MI cấp; và (2) nó xác định 1 bệnh nhân tăng các nguy cơ tim mạch như là kết quả của 1 MI cấp tính .tuy nhiên có 1 số nên lưu ý :đoạn ST chênh xuống thường được phát hiện trong 1 vài trường hợp bình thường (e.g.LBBB,RBBB,máy tạo nhịp,và phì đại thất)và không nên xem xét là thay đổi soi gương.b)trong ví dụ STE nhẹ (smallarrow),thay đổi soi gương ở chuyển đạo aVL (largearrow)gợi ý mạnh cho MI thành dưới.

Kiến thức Y khoa

97. SR,tần số 93,viêm màng ngoài tim cấp.STE chênh nhẹ đã được ghi lại ở 1 vài chuyển đạo ,đặc biết nhất là V2–V4.ở bệnh nhân trẻ,sự cân nhắc chính trong bối cảnh này là BER hoặc viêm màng ngoài tim ,và mức độ nhỏ của MI . tuy nhiên ,đoạn PR chênh xuống nhẹ đặc biệt ở các chuyển đạo IIvà aVF;và đoạn PR chênh lên nhẹ ở aVR ,gợi ý mạnh cho chẩn đoán viêm màng ngoài tim cấp .

98. SR,tần số 71,BER.STExuất hiện ở nhiều chuyển đạo .chẩn đoán phân biệt của STE lan tỏa bao gồm MI rộng , viêm màng ngoài tim ,BER,LVH,và co thắt mạch vành.Tuổi của bệnh nhân này và khía của điểm J ở V4–V5là điển hình của BER,dù nó không chẩn đoán hoàn toàn .các chuỗi ECG đã được thực hiện và cho thấy không có sự tiến triển của MI cấp, sử dụng chuỗi ECG có thể rất hữu ích trong chẩn đoán phân biêt MI cấp đối vớiBERvà các nguyên nhân lành tính khác của STE .MI cấp sẽ thường cho thấy sự thay đổi tiến triển của đoạn ST hoặc sóng T trong khi thực hiện chuỗi ECG.

Group Cập nhật kiến thức y khoa

case #97

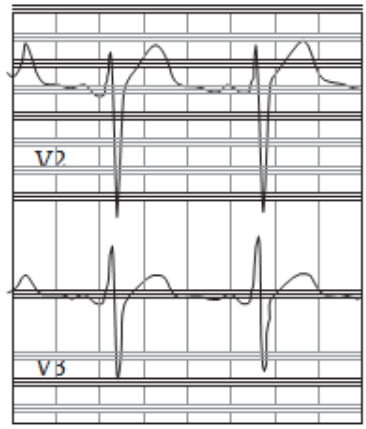

ST Segment
Elevation

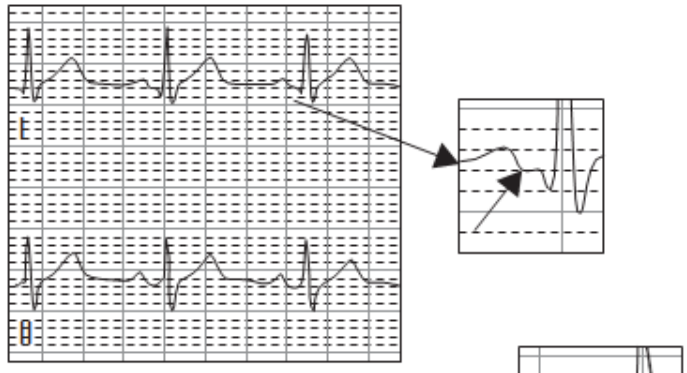

PRSegment
Depression

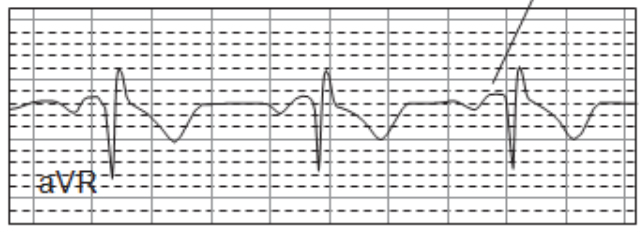

PR Segment
Elevation in Lead aVR

Viêm màng ngoài tim cấp có thể biểu hiện là STE lan tỏa có dạng mặt lồi hướng lên trên .đoạn PR chênh xuống ở chuyển đạo này với STE,và PRchênh lên ở chuyển đạo aVR,thường thấy .khi cơ tim bị như vậy gọi là viêm màng ngoài tim cấp ,STE có thể biểu hiện trên ECG với các dạng STE biến thiên (lồi ,lõm ,và thẳng chéo).

Group

case #98

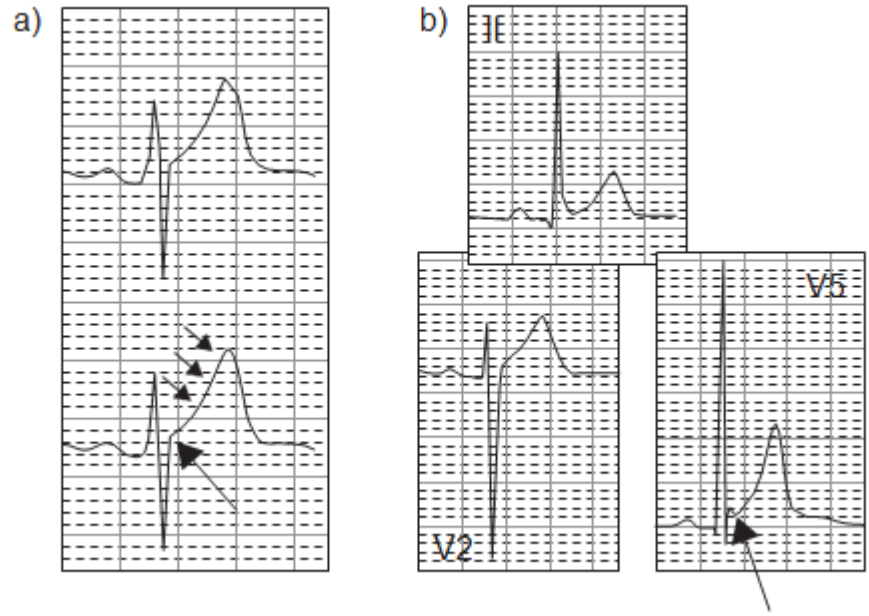

a)Đoạn ST chênh lên trong tái cực sớm(BER)là chênh lên với mặt lõm bình thường của đoạn ST (NHIỀU MŨI TÊN NHỎ).Chênh lên xảy ra ở điểm J(nơi tiếp nối giữa phức bộ QRS và đoạn ST mũi tên lớn).b)các dụ biên thiên STEtrong BERvới đoạn chênh lên lõm;ghi lại sự không đều của điểmJở chuyển đạo II(minimal)và V5(maximal)cái mà rất ủng hộ chẩn đoán điện tim

Group C

99. **a)SR,tần số 88,MI cấp thành dưới có thể có thành sau,thiếu máu cục bộ thành bên.**STExuất hiện ở các chuyển đạo dưới phù hợp với MI cấp thành dưới .ST chênh xuống với sóng T dương gợi ý MI cấp thành sau ,mặc dù sóng R cao vẫn chưa tiến triển điều sẽ ủng mạnh chẩn đoán đoán này. các sóng T âm phù hợp với thiếu máu thành bên.

b. ECG 15 chuyển đạo được đưa ra,cho thấy 12 chuyển đạo tiêu chuẩn cộng với 1 chuyển đạo trước ngực bên phải (chuyển đạo V7)đánh giá sự liên quan thất phải và 2 chuyển đạo phía sau (chuyển đạo V8–V9)đánh giá liên quan phía sau .ở trong trường hợp này ,các chuyển đạo phụ không chứng minh xự xuất hiện bất kỳ của nhồi máu thành dưới hoặc thành sau.

c.ECG 80 chuyển đạo được đưa ra .chỉ dẫn chi tiết về giải thích ECG này lằm ngoài phạm vi của văn bản này,nhưng tóm tắt các phát hiện:chuyển đạo 5-7 là các chuyển đạo trước ngực bên phải,và cho thấy STE nhẹ,phù hợp với MI thất phải;chuyển đạo 72-77 là chuyển đạo ngực sau ,và cũng cho thấy STE nhẹ phù hợp với MI thành sau.Có thêm thông tin từ kỹ thuật này cho phép chúng tôi chứng minh chẩn đoán MI thất phải và thành sau thậm chí khi ECG 15 chuyển đạo xuất hiện chứng minh MI thành dưới độc lập.

d.Hình này thể hiện bản đồ bề mặt của cơ thể với hình bán thân . khu vực xanh trên ngực trước chỉ ra đoạn ST chênh xuống và khu vực đỏ ở ngực sau chỉ ra STE.

100. **SR, tần số 86.**Một dạng giả tạo,đây là ECG bình thường .nhịp xoang được chẩn đoán dựa trên các sóng P ở tất cả các chuyển đạo chi trừ chuyển đạo aVR,nơi sóng P xoang loại trừ bởi nó âm ;và và có sự liên quan 1:1 giữa P và phức bộ QRS.Tất cả các đoạn bình thường và trục bình thường ,và không có đoạn ST chênh lên và chênh xuống.sóng T âm là bình thường khi thấy ở chuyển đạo aVR và V1.Mặt khác đây là ECG bình thường ,bệnh nhân đã được chẩn đoán MI dựa trên sự dương tính của men tim.Các thay đổi của sóng T và ST tiến triển muộn với đau dai dẳng .sự xuất hiện của thiếu máu cục bộ cơ tim cấp hoặc nhồi máu ECG bân đầu chỉ chẩn đoán xấp xỉ 50% .thu thập chuỗi ECG có thể tăng đáng kể hiệu suất,nhưng 1 ECG bình thường vẫn có thể duy trì và không nên sử dụng đơn độc để loại trừ thiếu máu cục bộ cấp hoặc nhồi máu.

101. **SR,tần số93,LBBB.** phức bộ QRS rộng xuất hiện.nguyên nhân của phức bộ QRS rộng bao gồm(QRS >100msec)hạ thân nhiệt,tăng kali máu,dẫn truyền lệch hướng(e.g BBB), nhịp thất lạc vị,máy tạo nhịp,thuốc(danh sách nhiều thuốc nhưng điển hình là thuốc chẹn kênh natri),và LVH.Nguyên nhân của phức bộ QRS rộng không được xác định được trong danh sách này,thuật ngữ thường được sử dụng "dẫn truyền chậm nội thất không đặc hiệu".các bất thường khác được ghi lại ở ECG bao gồm trục trái (chẩn đoán phân biệt bao gồm LAFB,LBBB, MI thành dưới trước đó ,LVH,nhịp thất lạc vị,máy tạo nhịp, và WPW),và bất tương hợp giữa phức bộ QRS và đoạn ST.những phát hiện này là tất các đặc trưng điển hình của LBBB không hoàn toàn.Tiêu chuẩn chẩn đoán của LBBB cũng bao gồm sự xuất hiện phức bộ rS ở các chuyển đạo bên phải và sóng R đơn rộng ở I,V5,vàV6.Chẩn đoán LBBB hoàn toàn dựa trên QRS rông lớn hơn 120msec.nếu tất cả các tiêu chí trên đáp ứng nhưng QRS<120 msec, 1 chẩn đoán là LBBB không hoàn toàn.

102. **SR, tần số 90, thỉnh thoảng có dẫn truyền lệch hướng, MI dưới-sau –trước không rõ thời điểm,sóng T dẹt lan tỏa.**các sóng Q có kích thước đáng kể xuất hiện ở các chuyển đạo phía dưới phù hợp với MI thành dưới.sự văng mặt thay đổi của đoạn ST cho thấy nhồi máu đang không xảy ra mà do không rõ thời điểm từ trước. Tương tự,chuyển đạo trước ngực V4–V6có các sóng q nhỏ,và muối quan tâm nhiều hơn là sự mất mát các sóng R bình thường chuyển đạo V3–V4.Bất

Group Cập nhật kiến thức y khoa

thường đoạn ST vắng mặt .các phát hiện này cho thấy MI thành trước bên không rõ thời điểm. sóng R cao có liên quanxuất hiện ở chuyển đạo V1.Chẩn đoán phân biệt sóng R cao ở V1 bao gồm WPW, MI sau,RBBB(RBBB không hoàng toàn), nhịp thất lạc vị,phì đại thất phải ,sự giãn rộng thất phải cấp tính(thất phải"căng,"e.g.

Group Cập nhật kiến thức y khoa

case #102

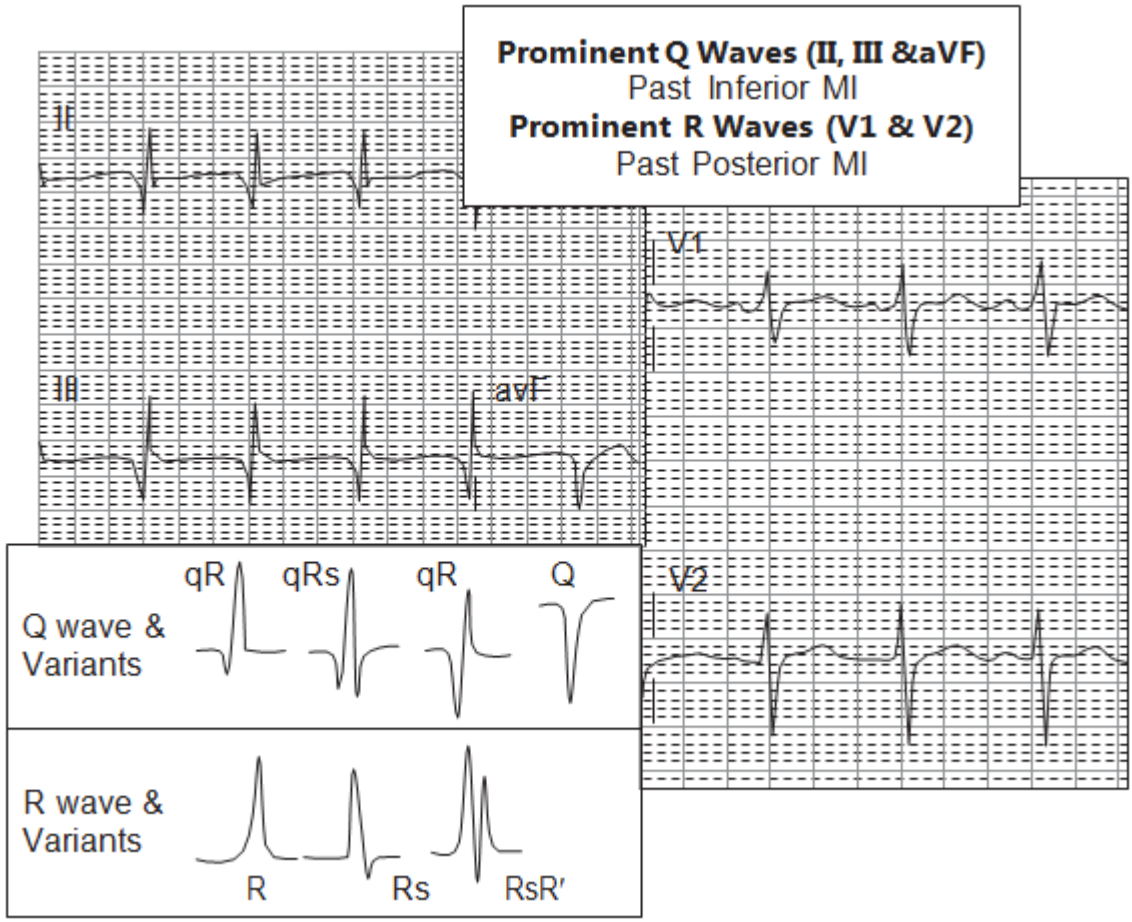

ECG cho thấy MI cũ ở cả dưới và sau ,biểu hiện bởi các sóng Q ở chuyển đạo IIvàIII;

Và sóng R nổi trội ở V1 và V2

Thuyên tắc phổi lớn), bệnh cơ tim phì đại, quá trình loạn dưỡng cơ, tim lệch phải, và đặt nhầm chuyển đạo .Bằng chứng của MI trước đó ủng hộ nghiều khả năng MI sau là nguyên nhân của sóng R cao ở V1.ECG trước đóđã được so sánh,nó đã xác định tất các các bất thường của bệnh nhân ở ECG gần đây là thay đổi và là kết quả của MI rộng trước đó .phức bộ QRS thứ 5 rên ECH nhiều khả năng là dẫn truyền lêch hướng.

103. SR,tần số68,BER.STE lan tỏa xuất hiện.chẩn đoán phân biệt của STE lan tỏa bao bao gồmMI rộng,viêm màng ngoài tim cấp,BER,LVH,vàco thắt mạch vành.Hình dạng của STE là mặt lõm hướng lên trênvà không có đoạn ST chênh xuống soi gương ở bất kỳ đâu ,ủng hộ cho chẩn đoán không có thiếu máu cục bộ.Đoạn PR chênh xuống dạng điển hình của viêm màng ngoài tim vắng mặt.Sóng T rất lớn với STE lớn nhất ở chuyển đạo V2–V3xuất hiện và dạng điển hình của BER.Tuy nhiên,khi nghi ngờ tồn tại có thể có MI cấp trái với các nguyên nhân STE lành tính khác, các ECG chuỗi lên được thu lại so sánh 1 các thận trọng.Các nguyên nhân của STE lành tính không thay đổi

theo thời gian ,trái với Mi cấp tính sẽ cho thấy sự thay đổi của sóng T và ST.

104. SR,tần số 60,viêm màng ngoài tim cấp .STE xuất hiện ở các chuyển đạo trước ngực cũng như chuyển đạo II.Nguyên nhân của STE lan tỏa có thể bao gồm MI rộng,viêm màng ngoài tim cấp,BER,LVH,vàco thắt mạch vành.Đoạn PR chênh xuống vừa xuất hiện ở nhiều chuyển đạo ,và chênh lênh vừa ở chuyển đạo aVR, cả 2 ủng hộ mạnh viêm màng ngoài tim là nguyên nhân của trường hợp này.

105. SR,tần số70,PRWP. Nhịp xoang được chẩn đoán dựa trên sóng P dương ở tất cả các chuyển đạo chi trừ aVR,sóng T âm ở nhịp xoang.Tất cả các đoạn bình thường,phát hiện chìa khóa là xuất hiện sự quá liều:nhiều thuốc tâm thần có ảnh hưởng chẹn kênh natri ,sẽ hi vọng có QRS rộng và QT dài khi quá liều ;nhiều thuốc tim tạo ra nhịp chậm và block AV khi dùng quá liều.PRWPđược chẩn đoán dựa trên sóng R V3<3mm.PRWPcó thể biến thiên bình thường ở bệnh nhân trẻ,mặc dù ở người già và các bệnh nhân có yếu tố rủi do về tim mạch nó gợi ý MI không rõ thời điểm.

106. VTphân biệt vớihyperkalemia,tần số 150. nhịp nhanh phức bộ QRS rộng không có hoạt động khác của nhĩ .QRS rộng (>200msec), tăng kali máu lên được cân nhắc mạnh.ủng hộ hơn nữa tăng kali máu như chẩn đoán ,toàn bộ nhịp xuất hiện sóng dạng hình sine .thực tế ở bệnh nhân này ,chứng minh có tăng kali máu nặng (nồng độ huyết thanh 9.1mEq/L;bình thường 3.5–5.3mEq/L).

107. SR,tần số88,LVHvới bất thường tái cực .LVHđược chẩn đoán dựa trên biên độ sóng S ở V1 và sóng R ở V5 (có thể sử dụng sóng R ở v5 hoặc V6 để tính toán)>35mm.LVH mức độ vừa tới nhiều thường có sự thay đổi của khử cực và tái cực của tâm thất: QRS có thể dài mảnh,có thể có các điểm J chênh lên ở các chuyển đạo bên phải và ST chênh xuống nhẹ V4–V6,và các sóng T âm không đối xứng xuất hiện ở I,aVL,V4–V6,và thình thoảng cũng có ở DII.Các sóng T tái cực bất thường được xếp cho vào như là "dạng căng."Thay đổi ST và T ở các chuyển đạo khác ngoài những gì đã ghi ở trên nên được cho là thiếu máu cục bộ cơ tim trừ khi có chứng minh khác.

Group Cập nhật kiến thức y khoa

case #107. Phát hiện ECG của LVH

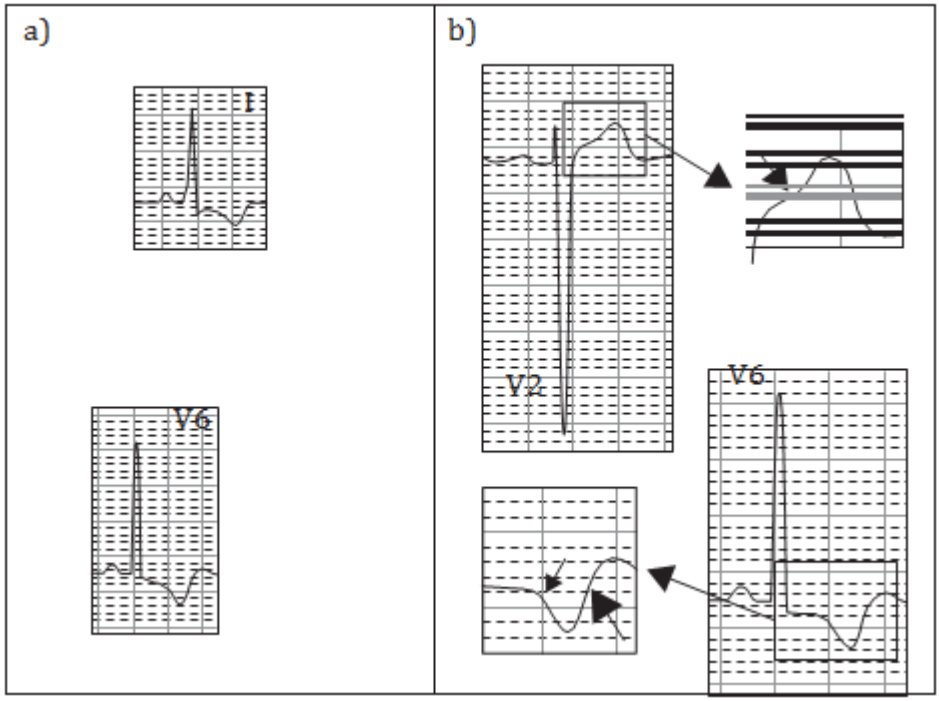

Như đã viết,dạng LVH đã được ghi nhận khi phức bộ QRS lớn ở các chuyển đạo trước tim . xâp xỉ 70% LVH sẽ cho thấy sự bất thường của đoạn ST và T—được gọi là dạng "strain".a)chuyển đạo V1 và V6 cũng cho thấy dạng strainở LVH.b)chuyển đạo V2 cũng cho thấy STE với mặt lõm quay lên trên (arrow).Chuyển đạo V6 với đoạn ST chênh xuống và sóng T âm ; ghi lại sự đi xuống đề đều của phức hợp ST/T ở các chuyển đạo chi (smallarrow)và đột ngột quay trở lại đường cơ sở ở phần cuối.

108. **a)SB,tần số 46,thiếu máu cục bộ trước vách phân biệt với MI thành sau đơn độc sớm.**ST chênh xuống nhẹ xuất hiện ở các chuyể n đạo bên phải .đây có thể là biểu hiện cơ tim cấp tính thiếu máu hoặc MI thành sau đơn độc giai đoạn sớm.MI thành sau thường xảy ra cùng với MI thành dưới ,nhưng 5% xảy ra đơn độc.các sóng T dương ở các chuyển đạo trước tim ủng hộ MI sau ;trong bối cảnh thiếu máu cục bộ,các sóng T được hi vọng nhỏ hơn nhiều,dẹt hoặc âm.

b)các chuyển đạo phía sau cho thấy STEphù hợp với MI cấp tính thành sau.ở trong trường hợp này đã làm sáng tỏ tầm quan trọng của các chuyển đạo phía sau ở bênh nhân có đoạn ST chênh xuống ở các chuyển đạo phía trước vách.Phát hiện MI cấp tính qua các chuyển đạo phía saudủ điều kiện để thực hiện liệu pháp tái tưới máu cấp cứu(PCI),trái lại ECG 12 chuyển đạo chỉ cho phép thực hiện liệu pháp chống thiếu máu cục bộ.

109. **SR,tần số 75,MI thành dưới cấp tính .**STE chênh lên khó thấy ở các chuyển đạo phía dưới phù hợp với MI.hình dạng chéo(lên) phân đầu của sóng T là 1 đầu mối quan trọng của thiếu máu cục bộ sớm.ST chênh xuống soi gương đã được tìm thấy ở I,aVL,V5,và V6.Chuyển đạo aVF là 1 chuyển đạo quan trọng nó có thể là chuyển đạo nhạy cảm nhất cho chứng minh sự thay đổi soi gương trong sự xuất hiện của 1 MI dưới cấp tính(thường sóng T âm đầu tiên ,ST chênh xuống),và trong thực tế sự thay đổi soi gương của chuyển đạo aVF có thể thấy trước bất kỳ sự thay đổi ST nào ở các chuyển đạo phía dưới.

110. **SB,tần số 55,WPW.**Các sóng P được ghi lại trước mỗi phức bộ QRS,nhưng đoạn PR ngắn (<120msec).đoạn PR ngắn nên được xem xét WPW(nguyên nhân khác phổ biết của đoạn PR ngắn là nhịp bộ nối).Trong thực tế ECG này,cho thấy bộ 3 kinh điển của WPW:(1)đoạn PR ngắn (2) sóng delta và (3)phức bộ QRS kéo dài nhẹ, trục lệch trái xuất hiện phổ biến có WPW.Thêm vào đó,các sóng Q được ghi nhận ở các chuyển đạo dưới IIIvà aVF.Đây là MI dưới giả xuất hiện là phát hiện phổ biến phản ánh sự khử cực bất thường trong WPW;nó không chỉ ra MI cũ trước đó.WPWcũng được biết tạo ra giả MI thành sau bởi sự xuất hiện các sóng R lớn ở các chuyển đạo trước tim phải.

Group Cập nhật kiến thức y khoa

References

MarriottHJL.PearlsandPitfallsinElectrocardiography,2ndedn.Baltimore,MD:Williams&Wilkins,1998.

HaydenGE,BradyWJ,PerronAD,etal.ElectrocardiographicT-waveinversion:differentialdiagnosisinthechestpainpatient.

Am J Emerg Med 2002;20:252–62.

KosugeM,KimuraK,IshikawaT,etal.Electrocardiographicdifferentiationbetweenacutepulmonaryembolismandacute coronarysyndromesonthebasisofnegativeTwaves.AmJCardiol2007;99:817–21.

DeZwannC,BarFW,WellensHJJ.Characteristicelectrocardiographicpatternindicatingacritical stenosishighinleftanterior descendingcoronaryarteryinpatientsadmittedbecauseofimpendingmyocardialinfarction.AmHeartJ 1982;103:730–6.

KurisuS,InoueI,KawagoeT,etal.Electrocardiographicfeaturesinpatientswithacutemyocardialinfarctionassociatedwithleft

main coronary artery occlusion. Heart 2004;90:1059–60.

YamajiH,IwasakiK,KusachiS,etal.Predictionofacuteleftmaincoronaryarteryobstructionby12-leadelectrocardiography.

J Am Coll Cardiol 2001;38:1348–54.

Group Cập nhật kiến thức y khoa

\

Part3
12-Lead ECGs (advanced level)

Group Cập nhật kiến thức y khoa

Case histories

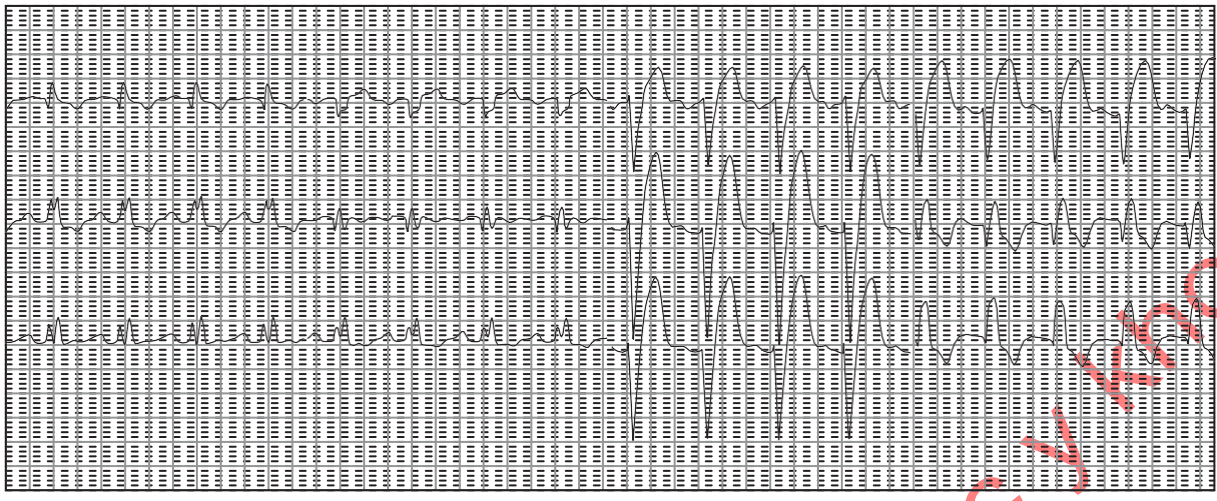

111. Bệnh nhân nữa 67 tuổi,đau ngực ,khó thở và hạ huyết áp



112. Bệnh nhân nam 42 tuổi,đau ngực,vã mồ hôi và nôn

Group Cập nhật kiến thức y khoa

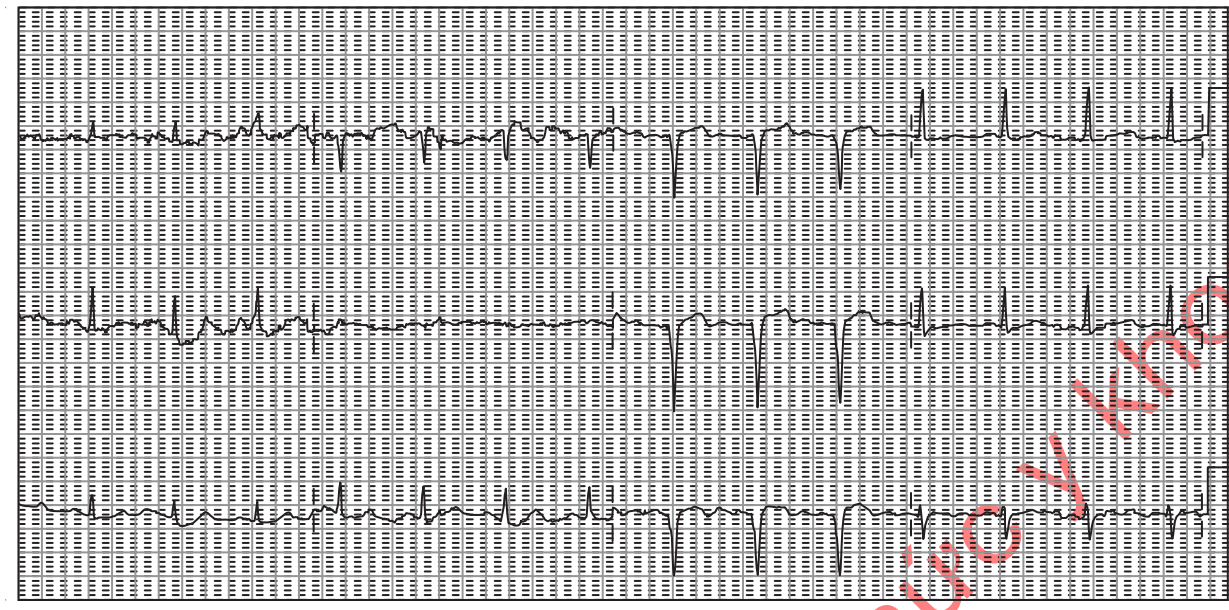

113. Bệnh nhân nữ 67 tuổi với NMCT cũ và suy tim sung huyết xuất hiện đau ngực trở lại

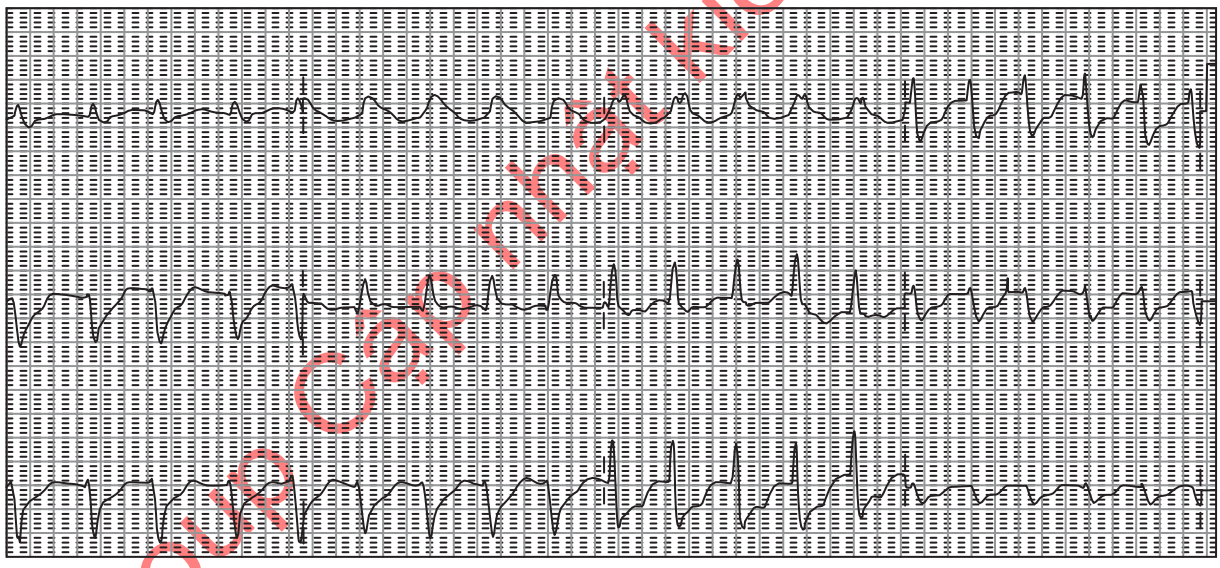

114. Bệnh nhân nữ 22 tuổi xuất hiện sau khi sử dụng quá liều thuốc

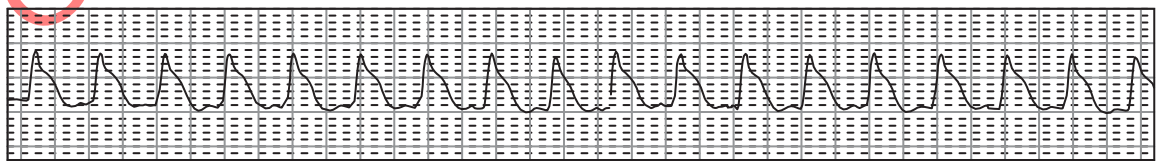

a)

Group Cập nhật kiến thức y khoa

b)

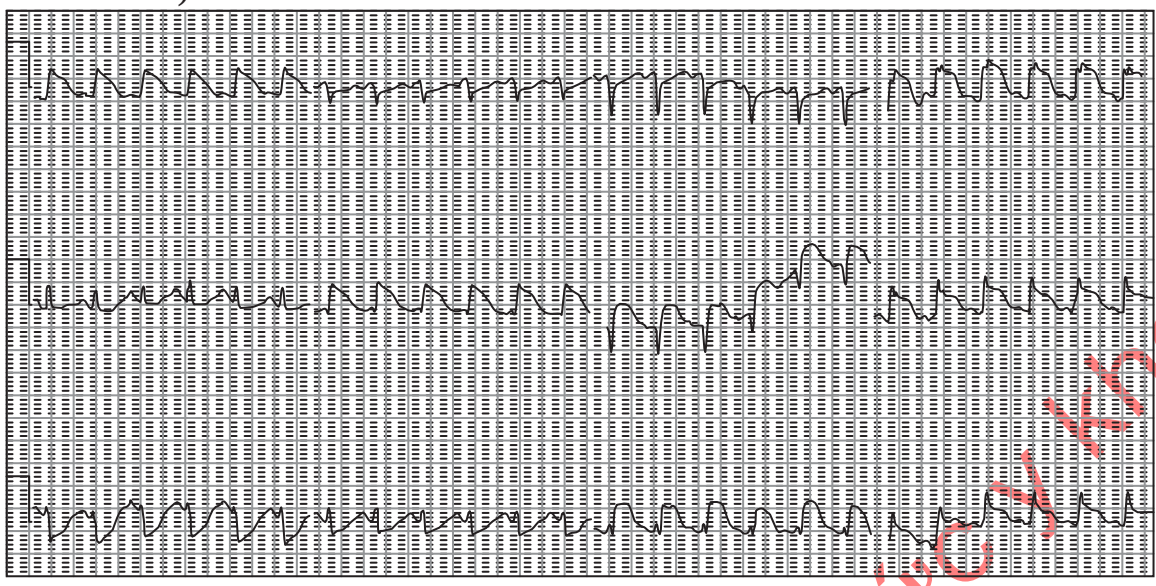

115. a)và b)bệnh nhân nữ 58 tuổi đau ngực hạ huyết áp và xung huyết phổi

Group Cập nhật kiến thức y khoa

116. bệnh nhân nam 61 tuổi chóng mặt và hồi hộp

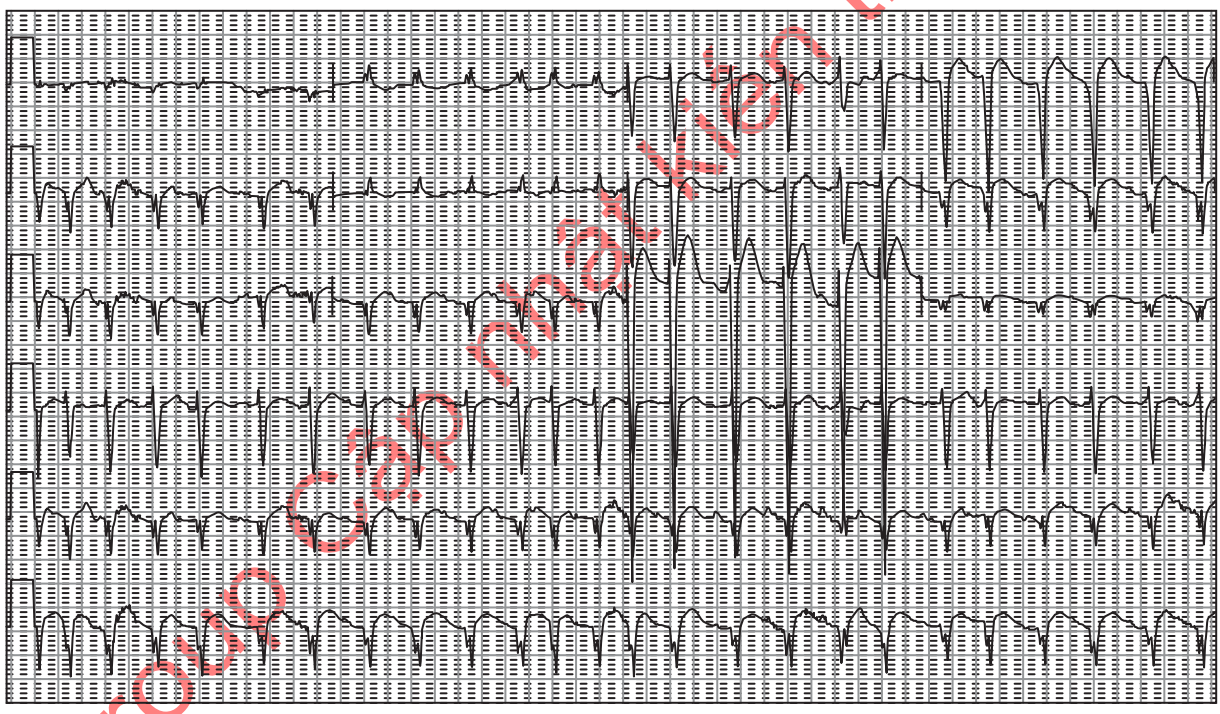

117. bệnh nhân nam 65 tuổi với COPD có khó thở và đau ngực âm ỉ

Group Cập nhật kiến thức y khoa

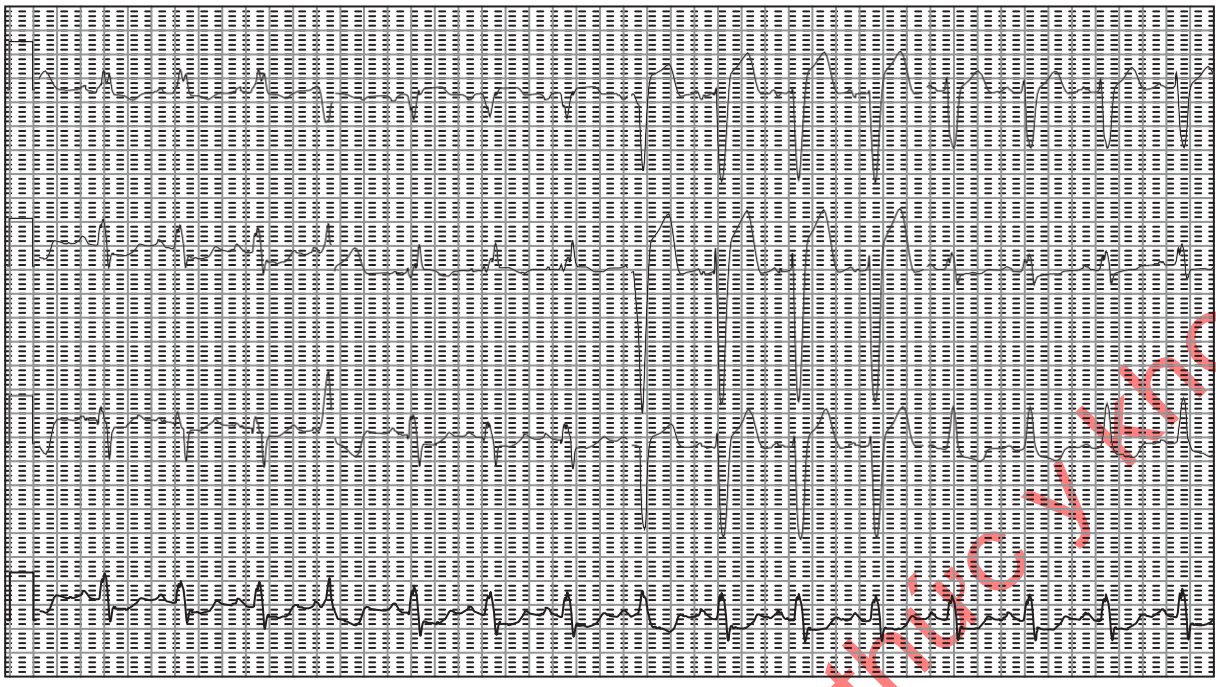

118. bệnh nhân nam 66 tuổi đau ngực lan lên vai trái và khó thở

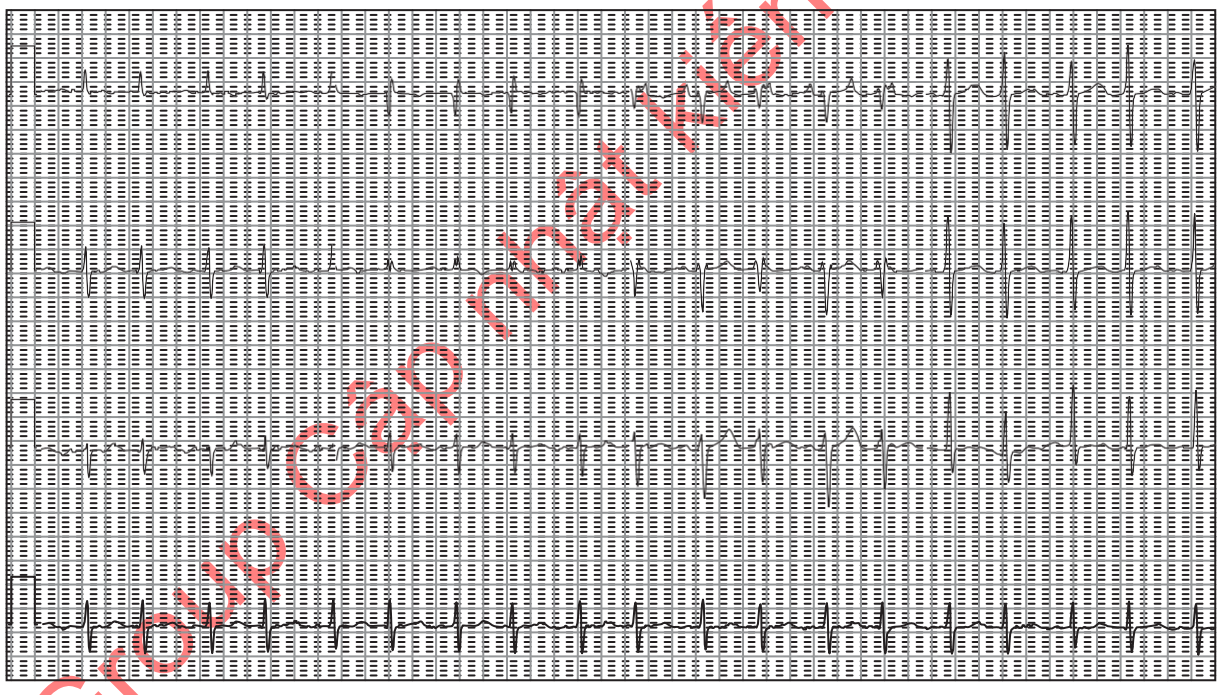

119. bệnh nhân nữ 54 tuổi khó thở và chóng mặt

Group Cập nhật kiến thức y khoa

120. bệnh nhân nam 26 tuổi khó thở và hồi hộp

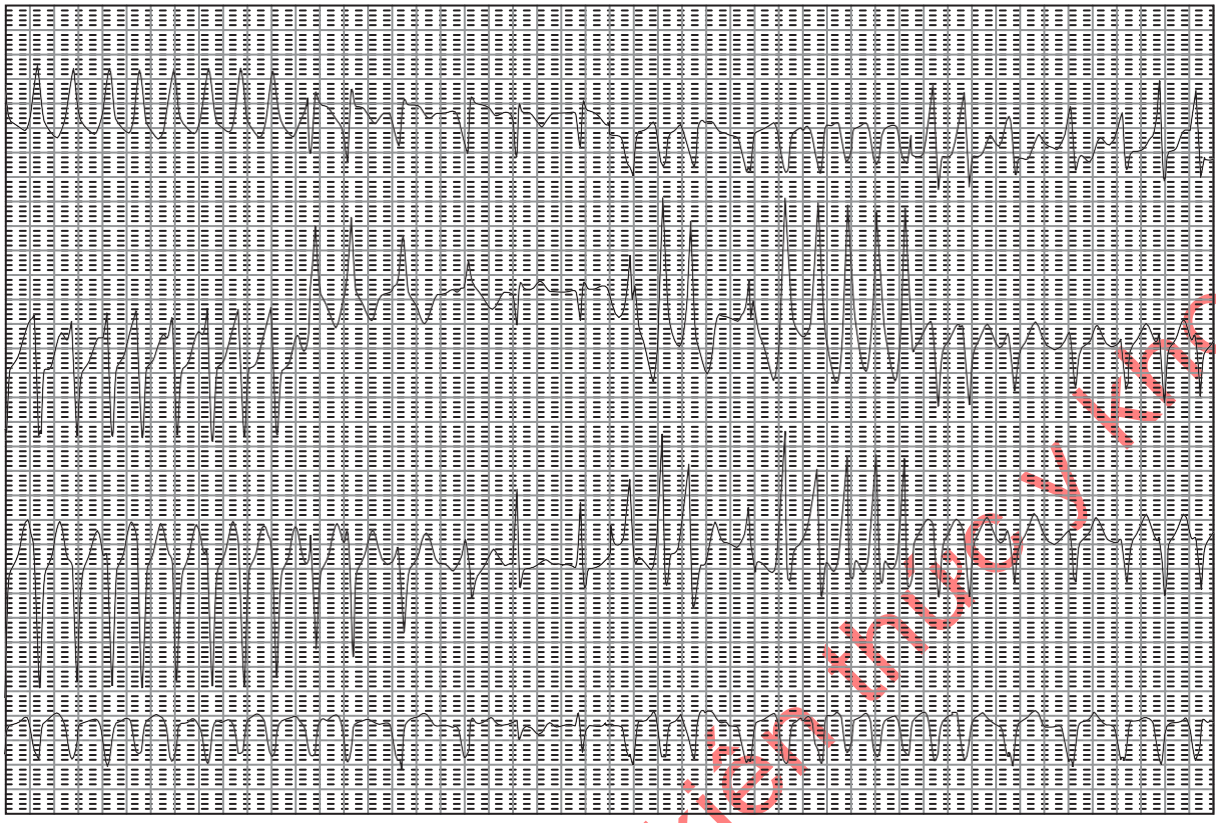

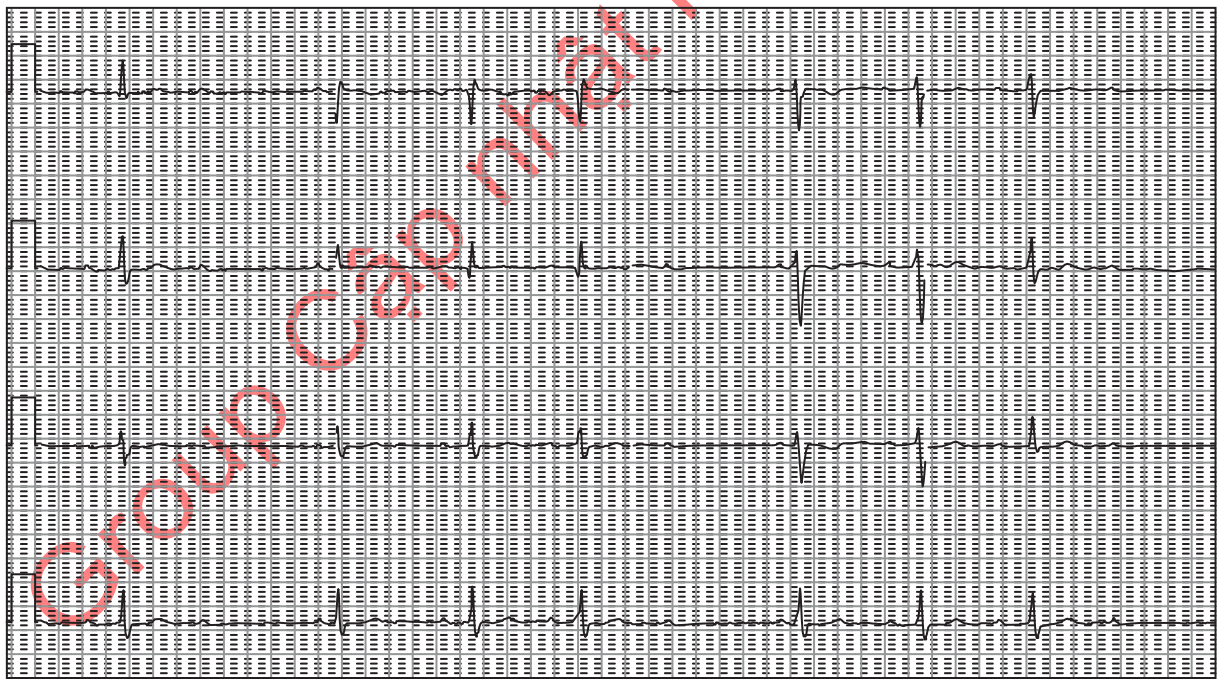

121. bệnh nhân nữ 33 tuổi không có triệu chúng gì;ECG đã được ghi lại bởi vì cô ấy có nhịp chập

Group Cập nhật kiến thức y khoa

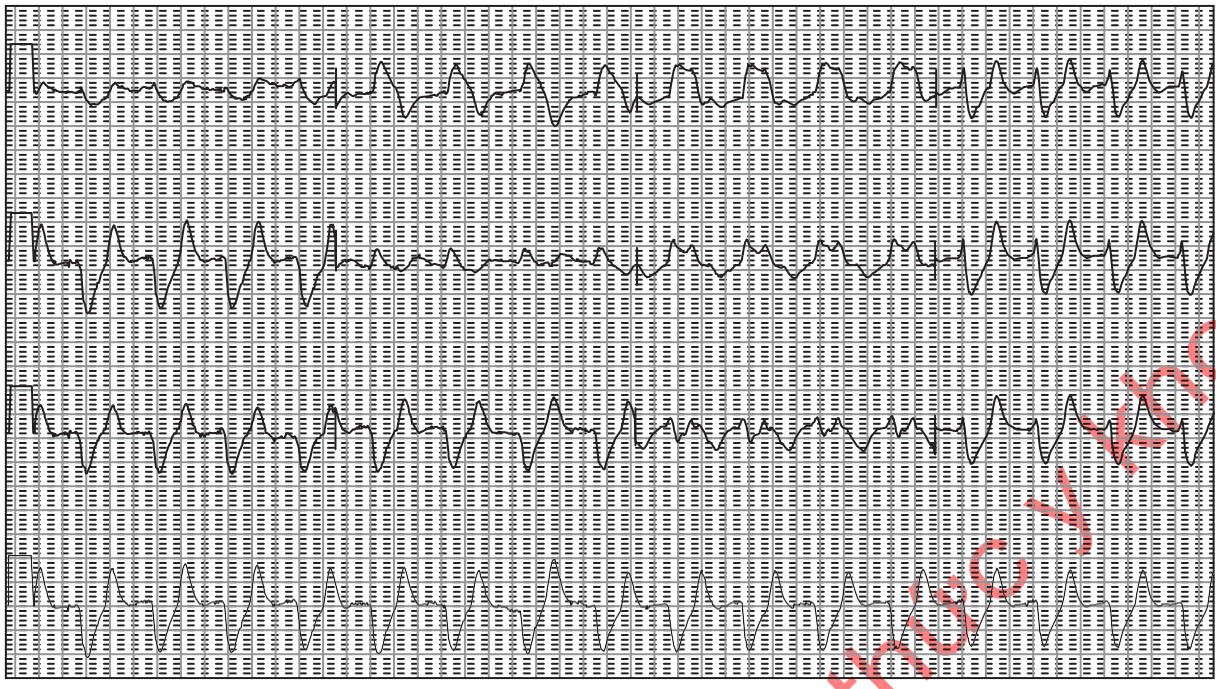

122. bệnh nhân nam 55 tuổi với tiền sử suy thận

Group Cập nhật kiến thức y khoa

123. bệnh nhân nữa 47 tuổi buồn nôn 3 ngày nay và nôn nhiều lần

Group Cập nhật kiến thức y khoa

124. bệnh nhân nữ 42 tuổi đau ngực và khó thở

Group Cập nhật kiến thức Y khoa

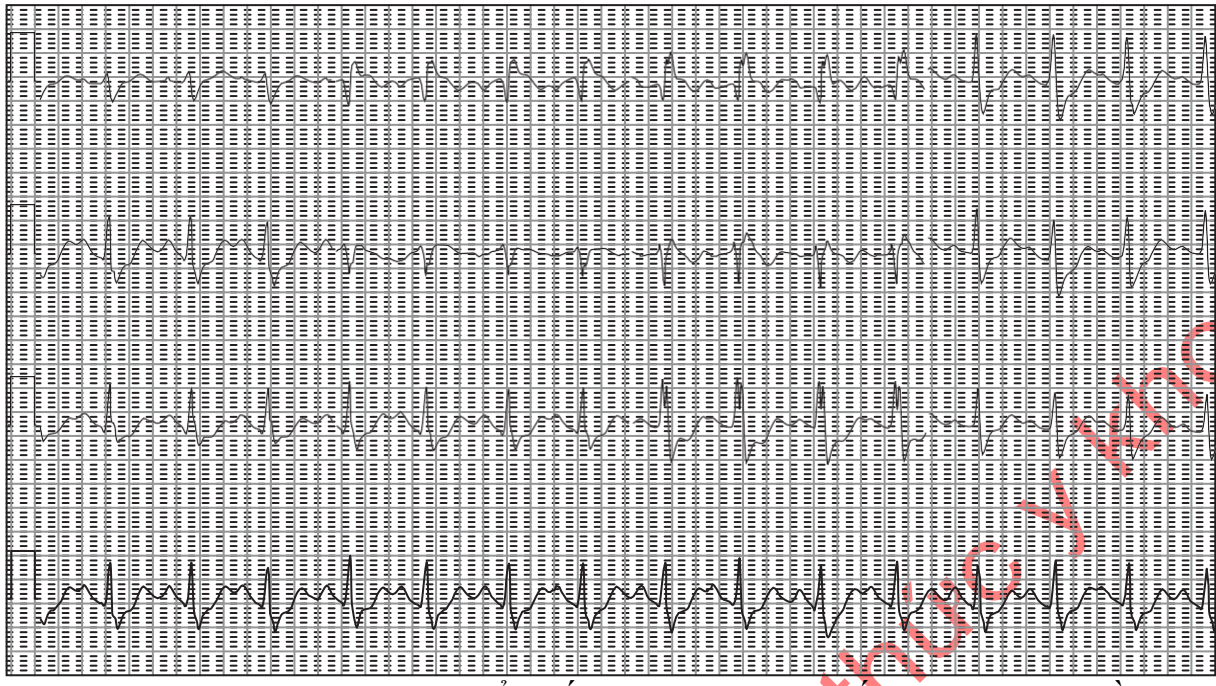

125. bệnh nhân nữ 15 tuổi mất ý thức và hạ huyết áp,không có tiền sử nào có giá trị

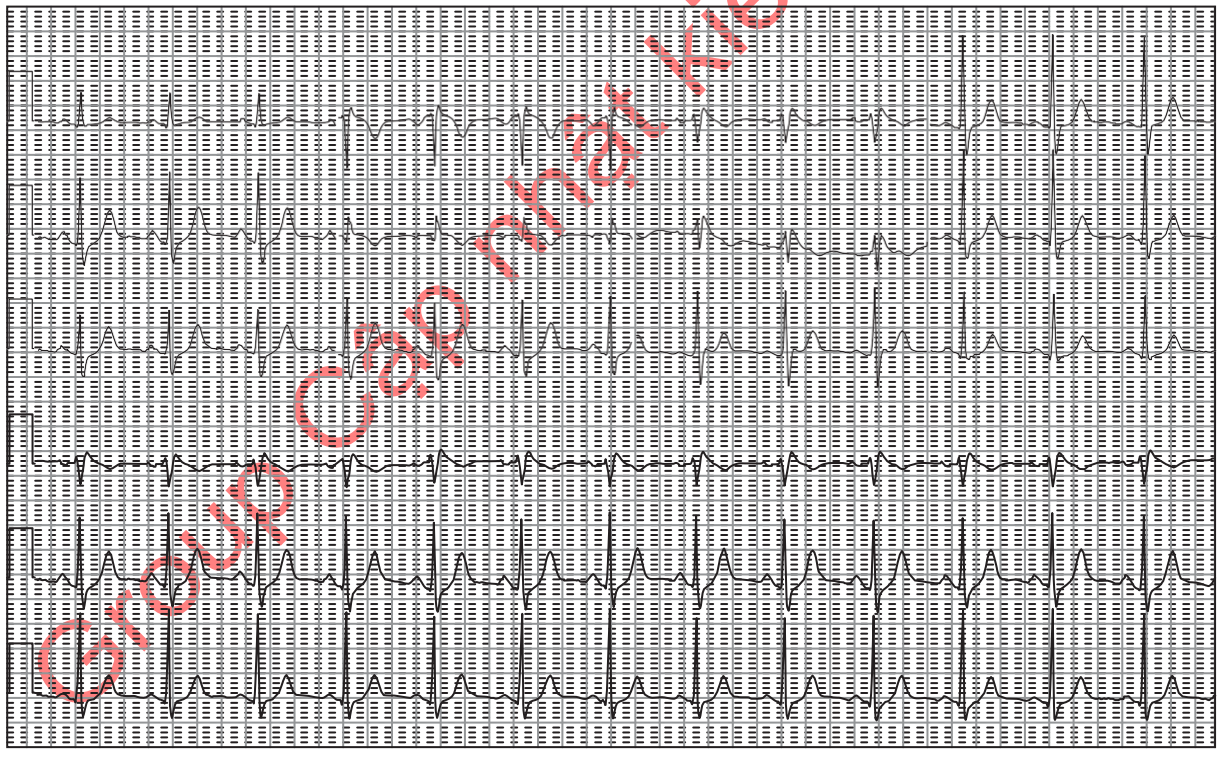

126. bệnh nhân nam 47 sau khi ngất

Group Cập nhật kiến thức y khoa

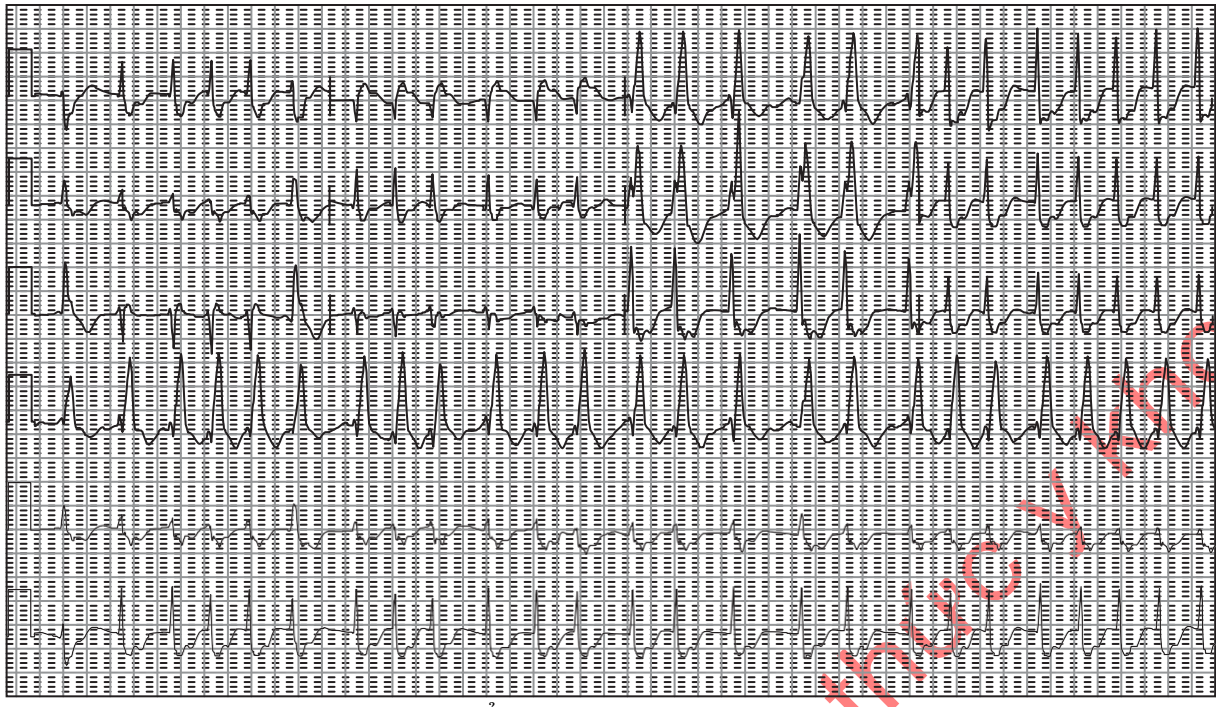

127. bệnh nhân nữ 61 tuổi khó thở và lơ mơ

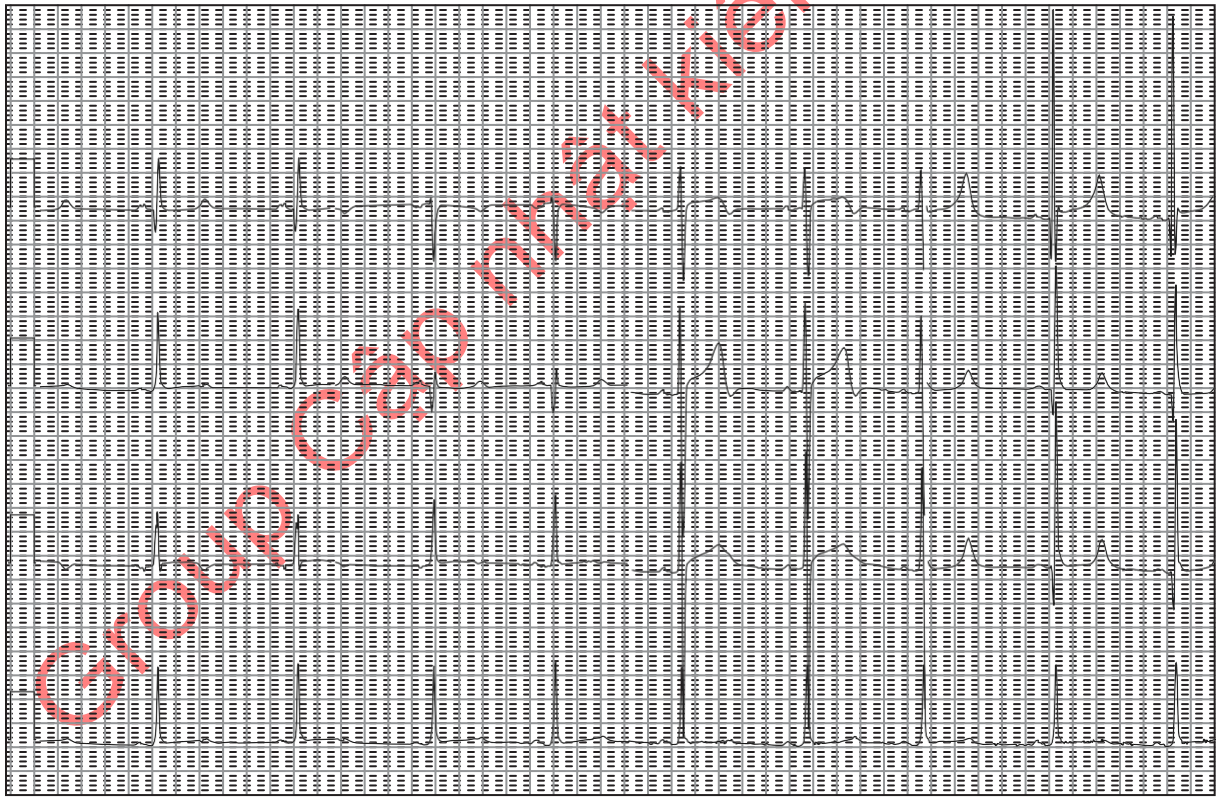

128. bệnh nhân nam 29 tuổi khó thở cơn

Group Cập nhật kiến thức y khoa

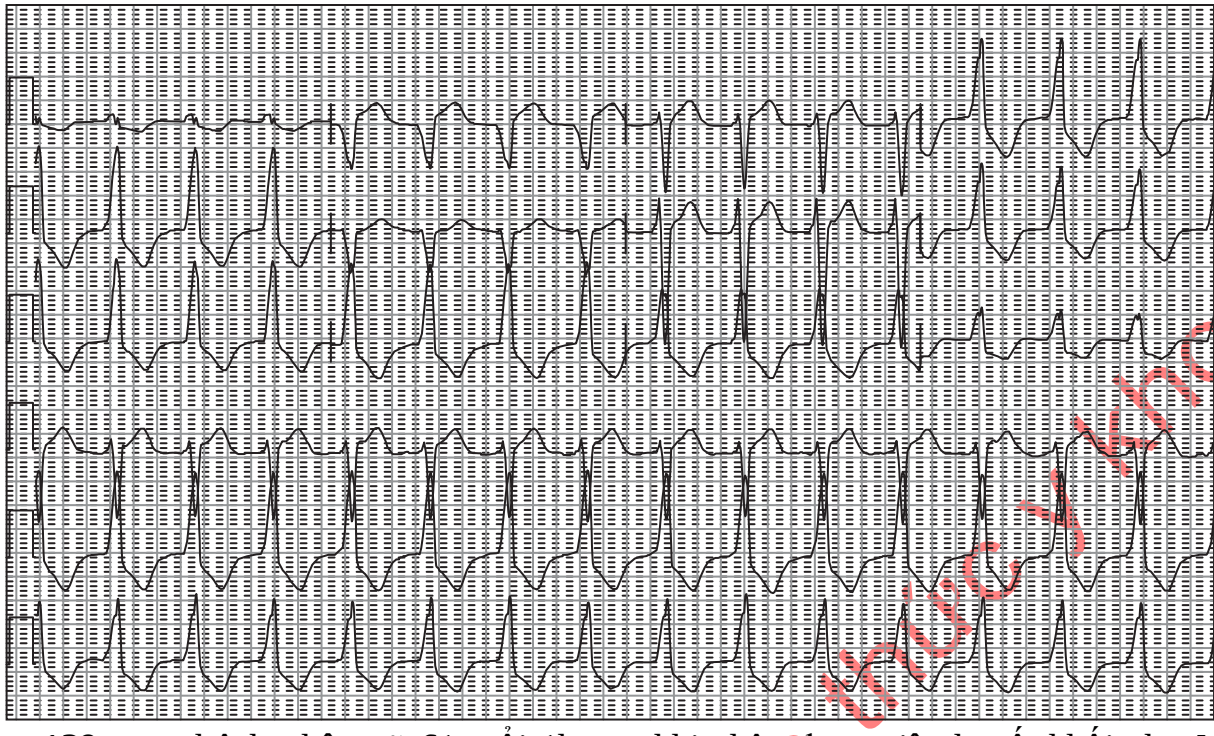

129. bệnh nhân nữ 61 tuổi 1h sau khi nhận được tiêu huyết khối cho MI cấp tính;cô ấy không có triệu chứng gì

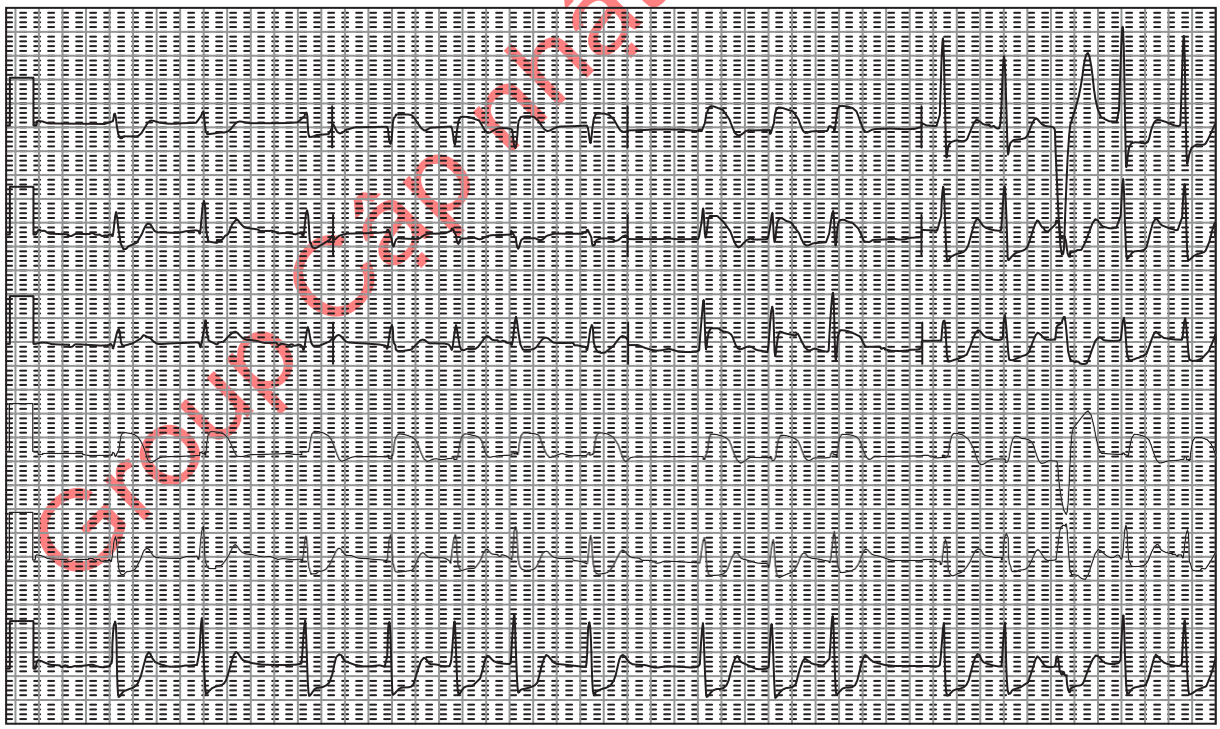

130. bệnh nhân nam 42 tuổi xuất hiện đau ngực sau khi gắng sức và khó

Group Cập nhật kiến thức y khoa

thở;anh ấy thường có đau ngực chèn ép

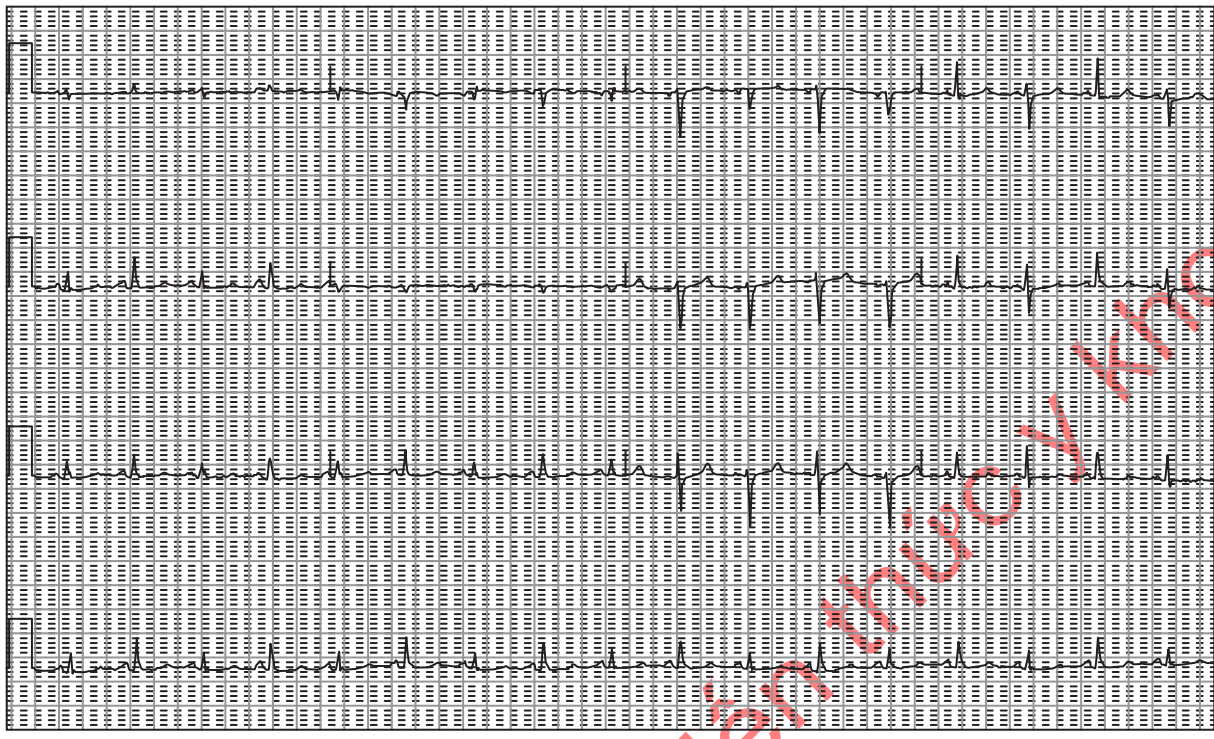

131. bệnh nhân nữ 50 tuổi khó thở và hạ huyết áp

Group Cập nhật kiến thức y khoa

132. bệnh nhân nam 55 tuổi khó thở và hồi hộp 1 tuần sau phẫu thuật bác cầu động mạch vành

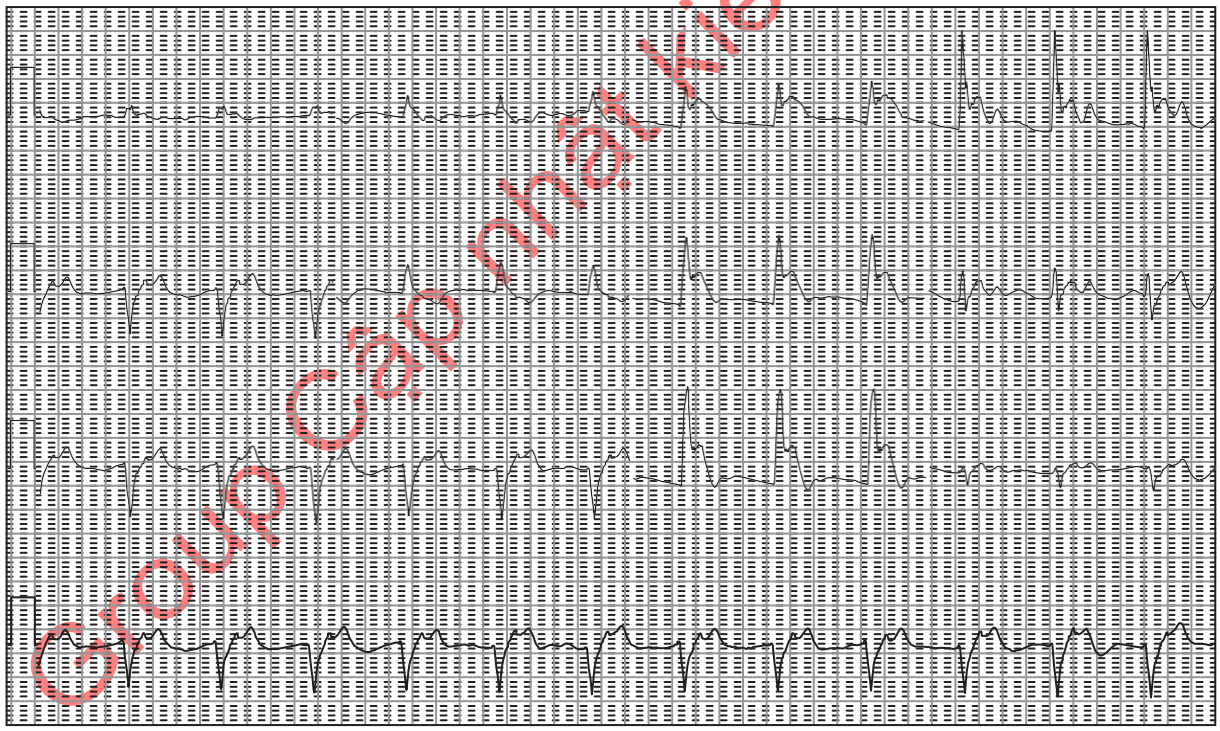

133. bệnh nhân nam 81 tuổi với 1 động kinh cơn ngắn sau đó khó thở và vã mồ hôi

Group Cập nhật kiến thức y khoa

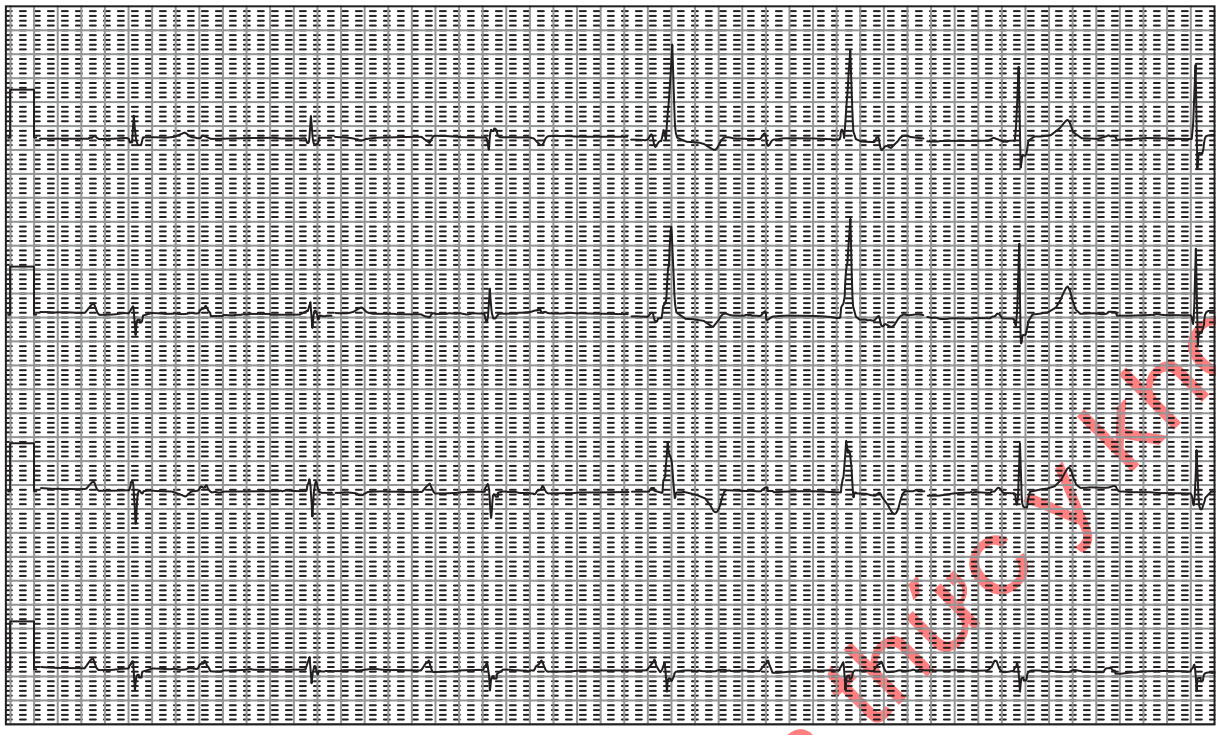

134. bệnh nhân nam 51 tuổi xuất hiện sau 1 cơn khó thở

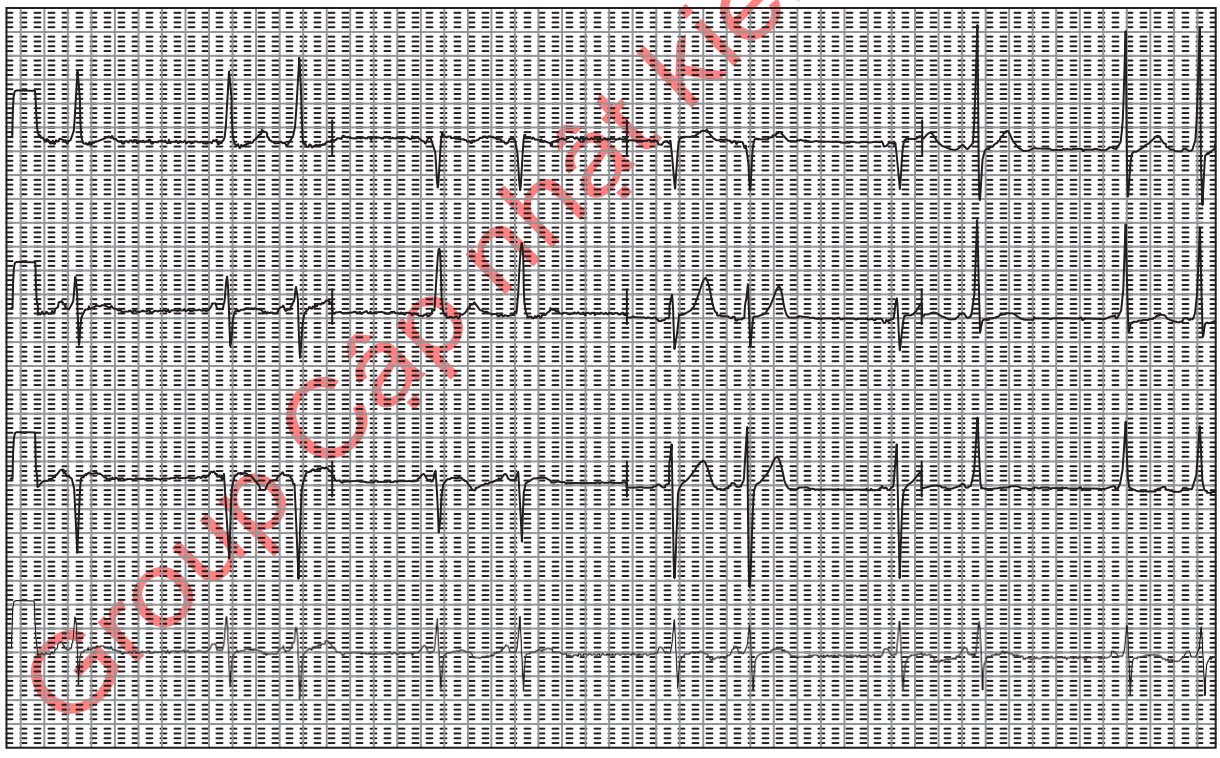

135. bệnh nhân nam 39 tuổi tiền sử nhịp tim nhanh xuất hiện với hồi hộp

Group Cập nhật kiến thức y khoa

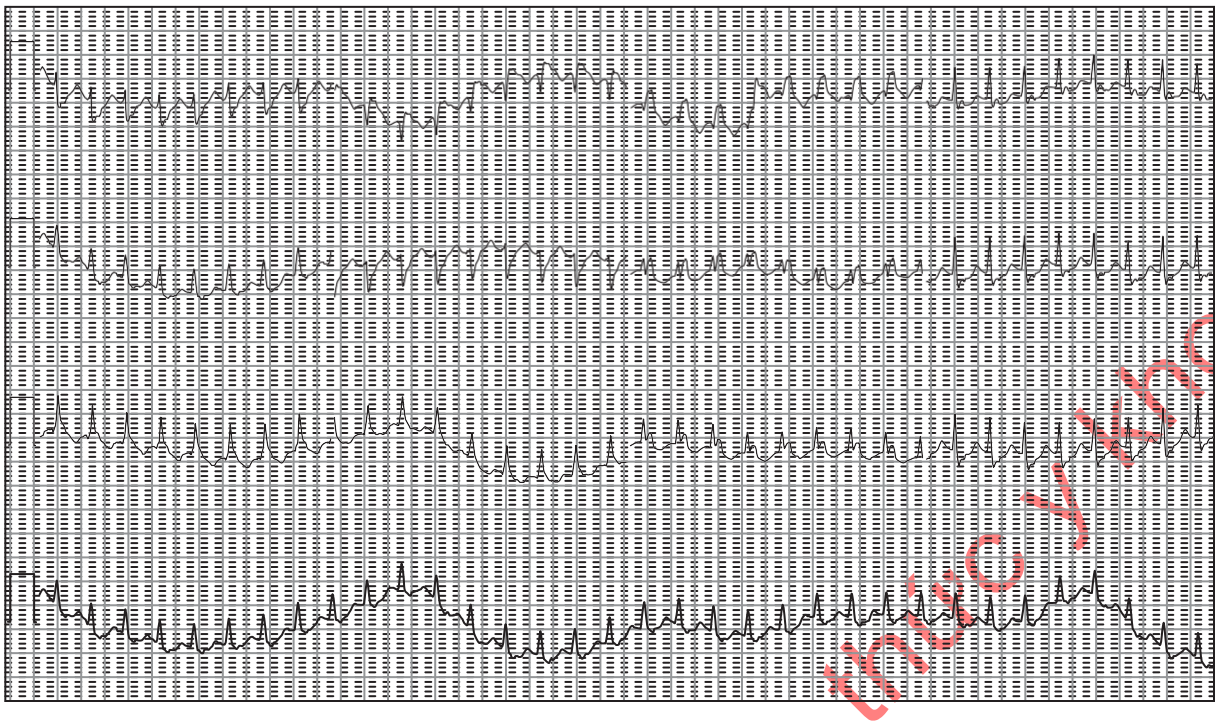

136. bệnh nhân nữ 46 tuổi chóng mặt nặng

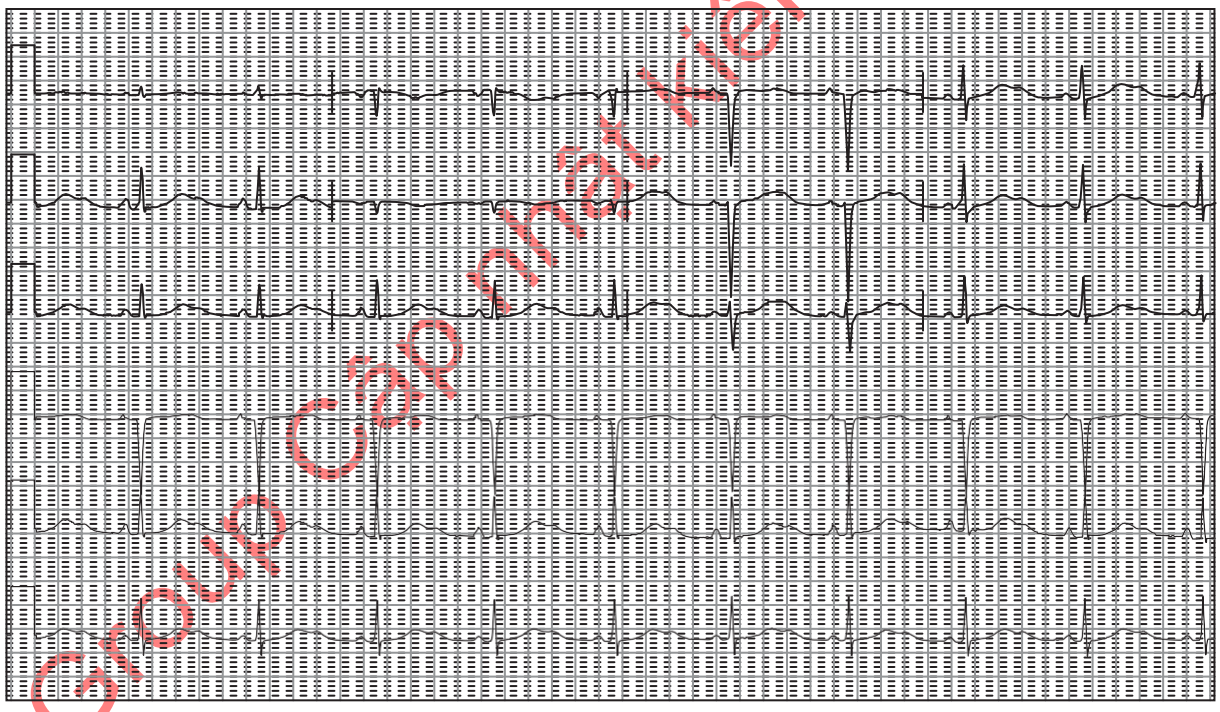

137. bệnh nhân nữ 39 tuổi sau 1 cơn khó thở

Group Cập nhật kiến thức y khoa

138. bệnh nhân nữ 66 tuổi khó thở và chóng mặt

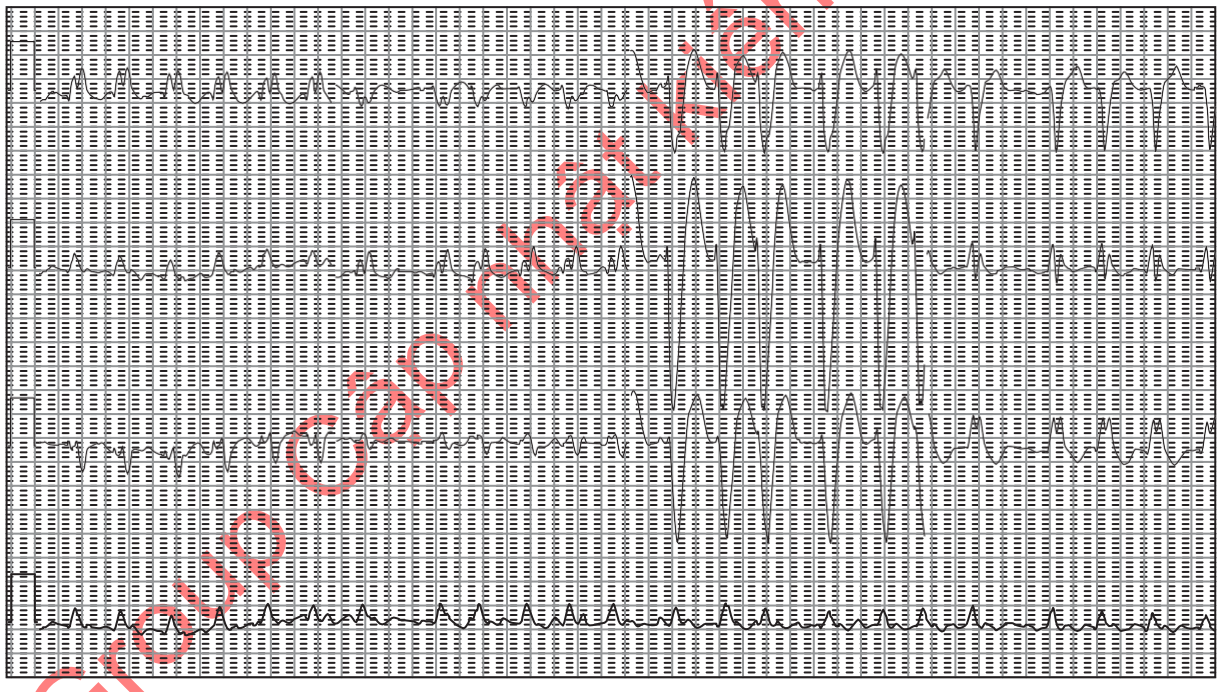

139. bệnh nhân nam 60 tuổi chóng mặt và vã mồ hôi

Group Cập nhật kiến thức y khoa

140. bệnh nhân nam 58 tuổi khó thở vừa ;anh ấy đã có đau ngực chèn ép 1 giờ trước khi được đưa tới

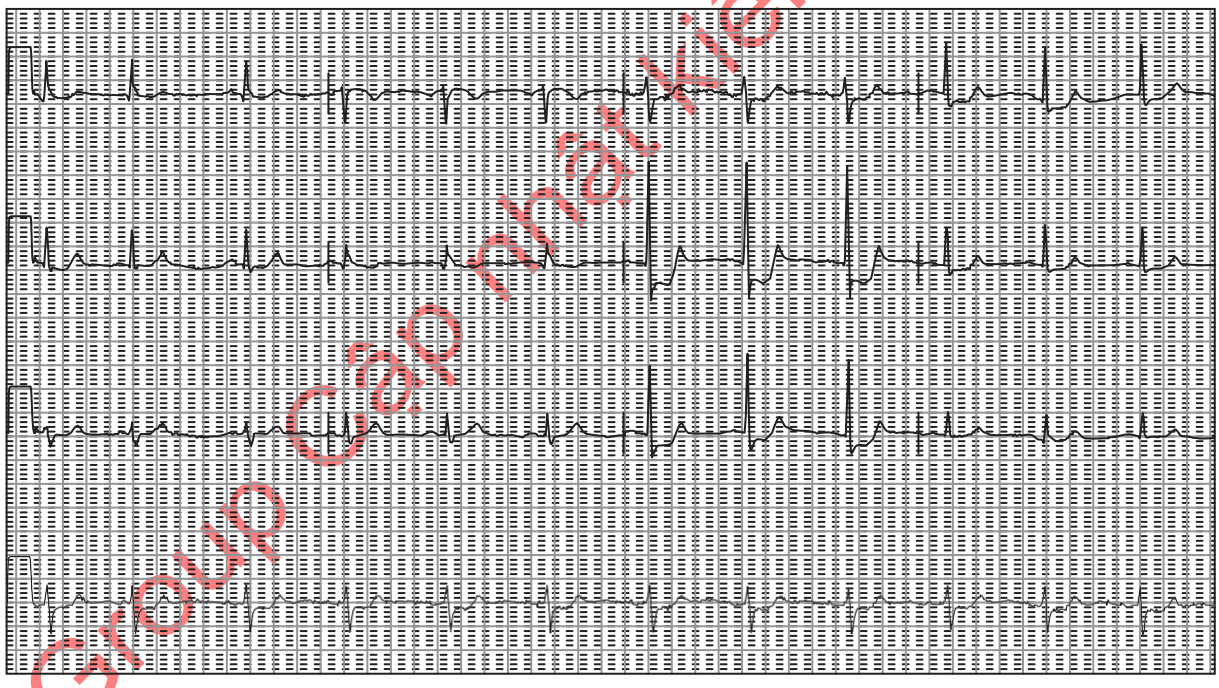

141. bệnh nhân nam 66 tuổi nặng ngực và tay

Group Cập nhật kiến thức y khoa

142. bệnh nhân 66 tuổi tiền sử suy thận xuất hiện sự thờ ở và các triệu chứng của cúm

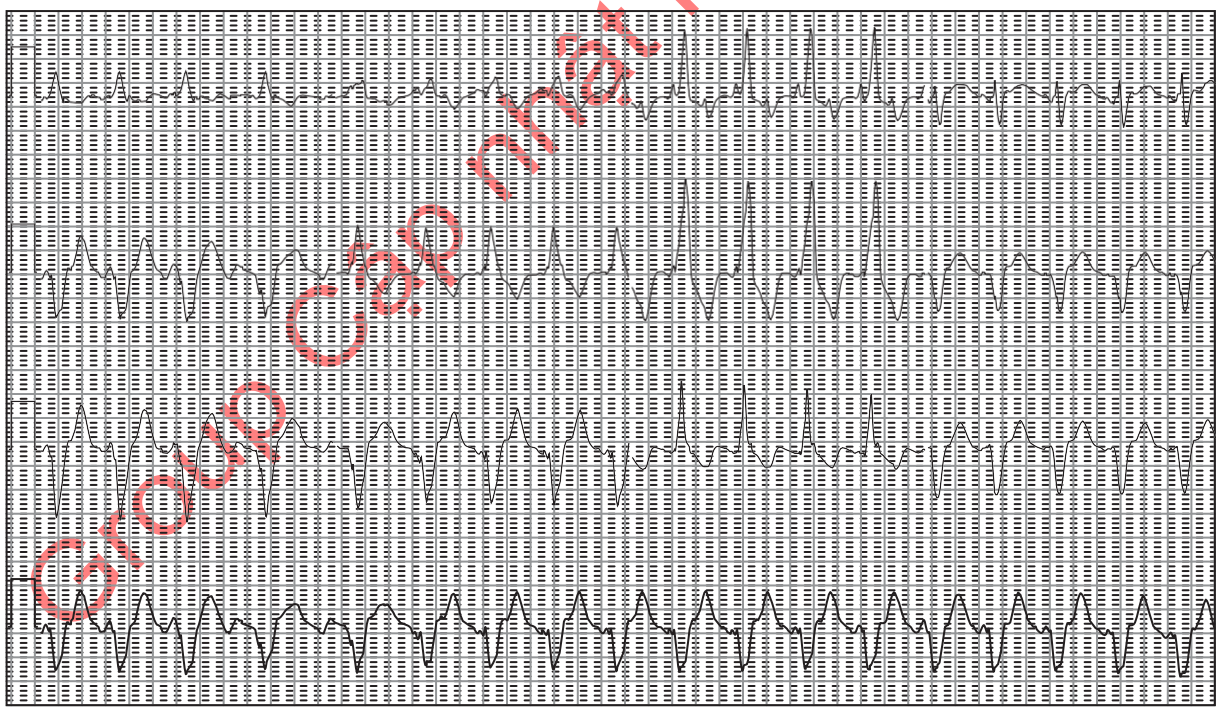

143. bệnh nhân nam 63 tuổi với đau ngực và hồi hộp trống ngực

Group Cập nhật kiến thức y khoa

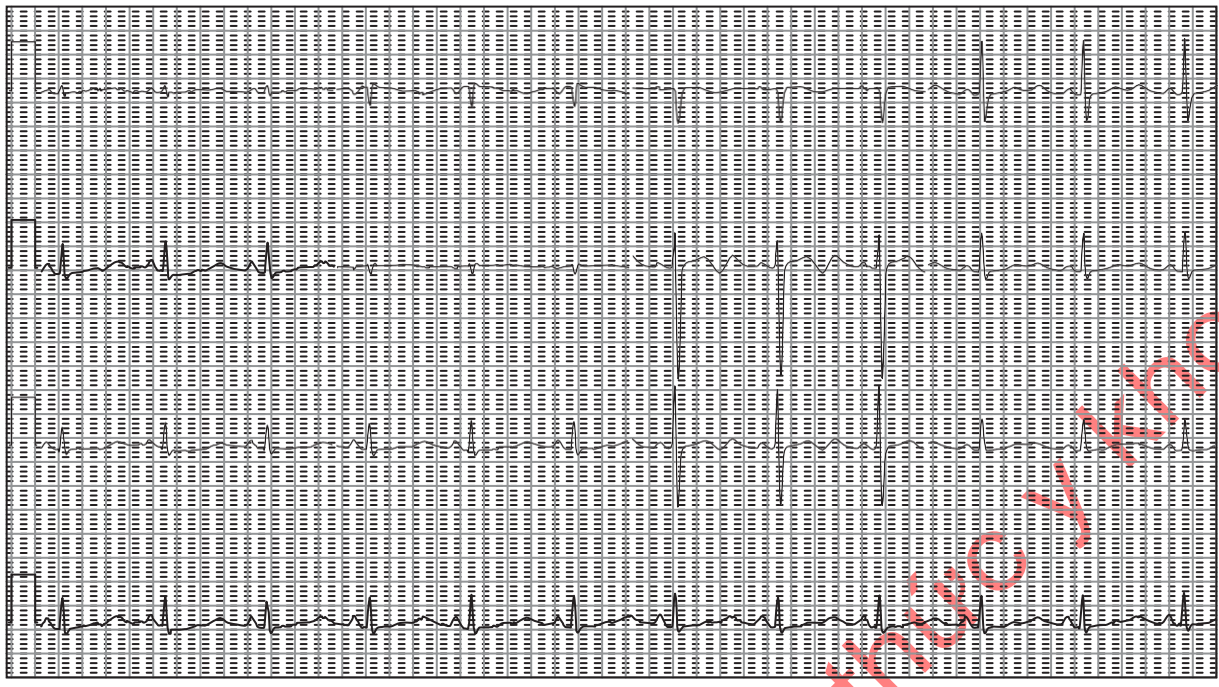

144. bệnh nhân nữ 46 tuổi có u vú nôn liên tục sau khi nhận được liệu pháp hóa trị

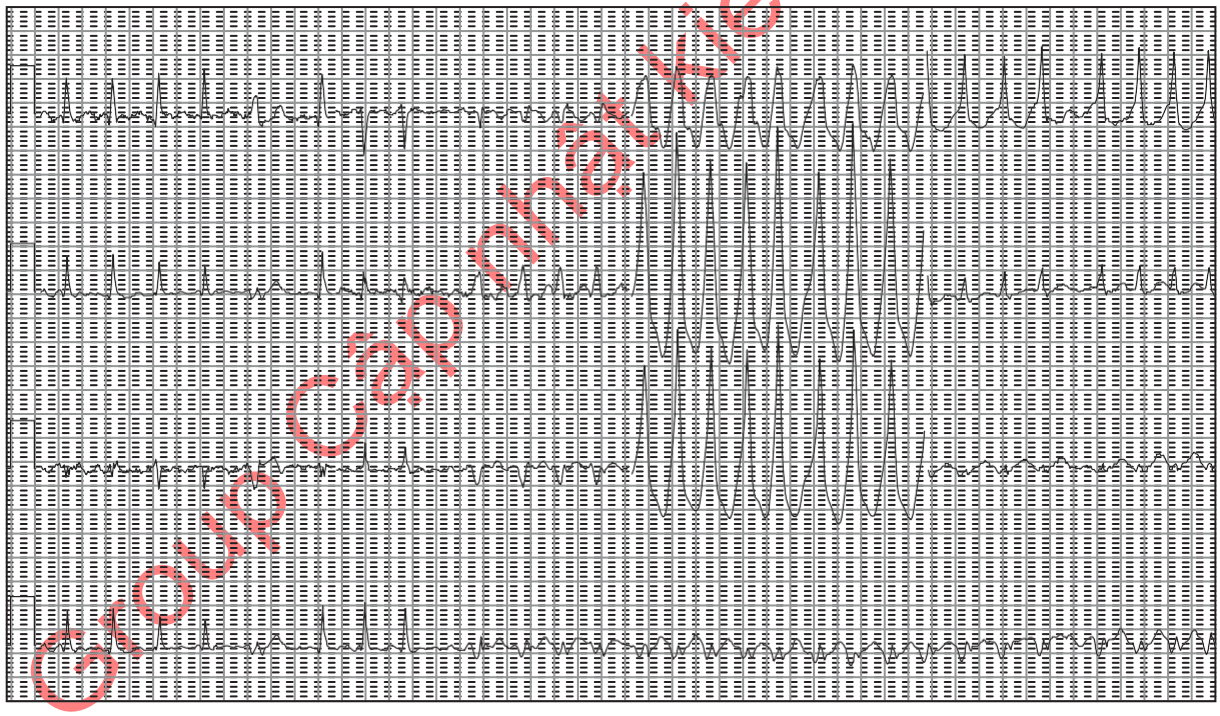

145. bệnh nhân nam 61 tuổi tiến sử nhịp tim nhanh xuất hiện hồi hộp

Group Cập nhật kiến thức y khoa

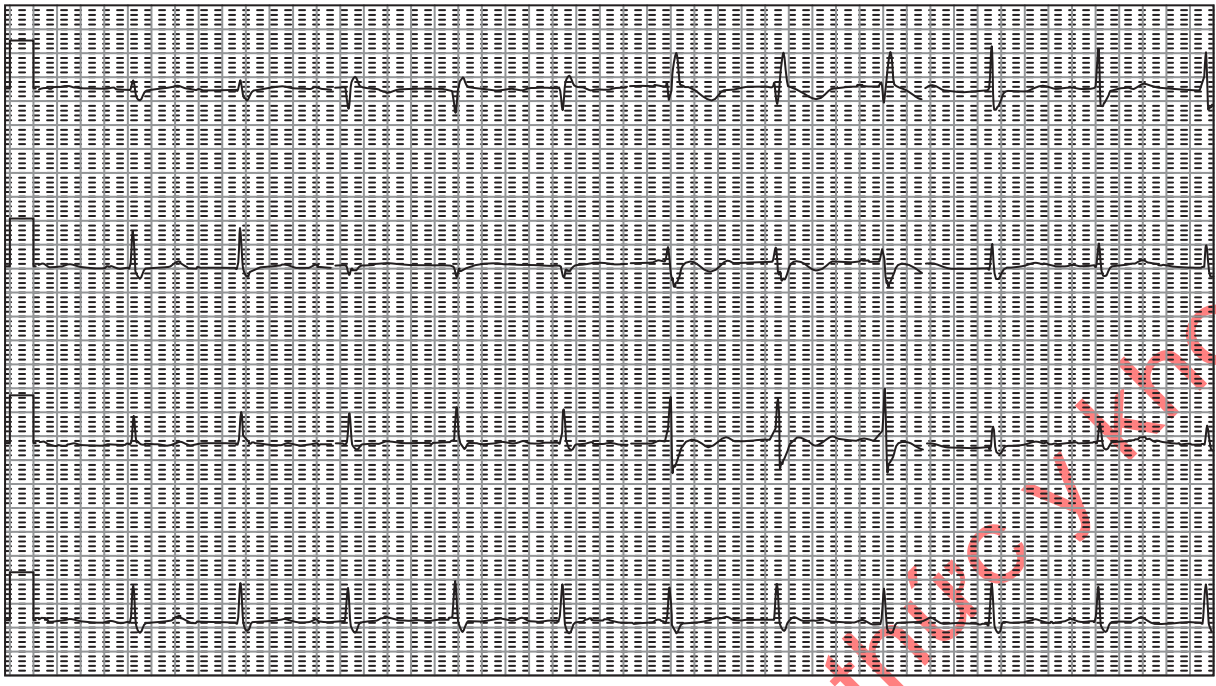

146. bệnh nhân nam 29 tuổi HIV-liên quan với bệnh cơ tim phì đại thường xuyên mệt mỏi

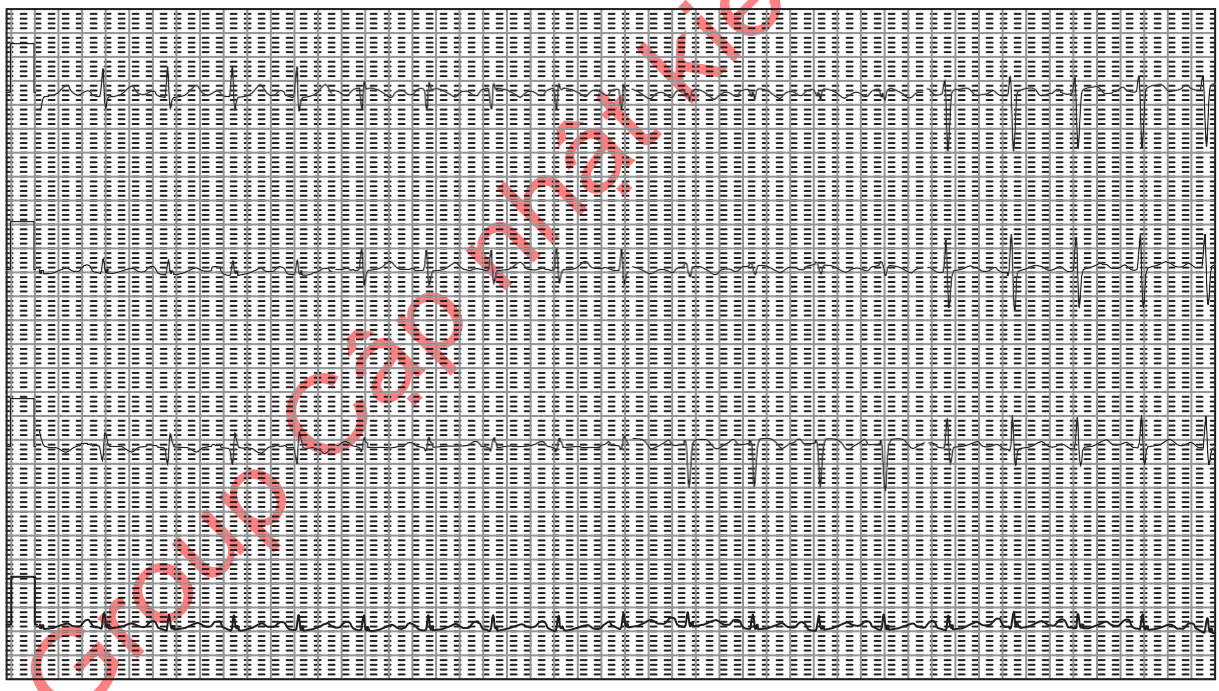

147. bệnh nhân nam 53 tuổi đau khó thở và đau ngực âm ỉ

Group Cập nhật kiến thức y khoa

148. bệnh nhân nam 42 tuổi đau ngực kiểu màng phổi

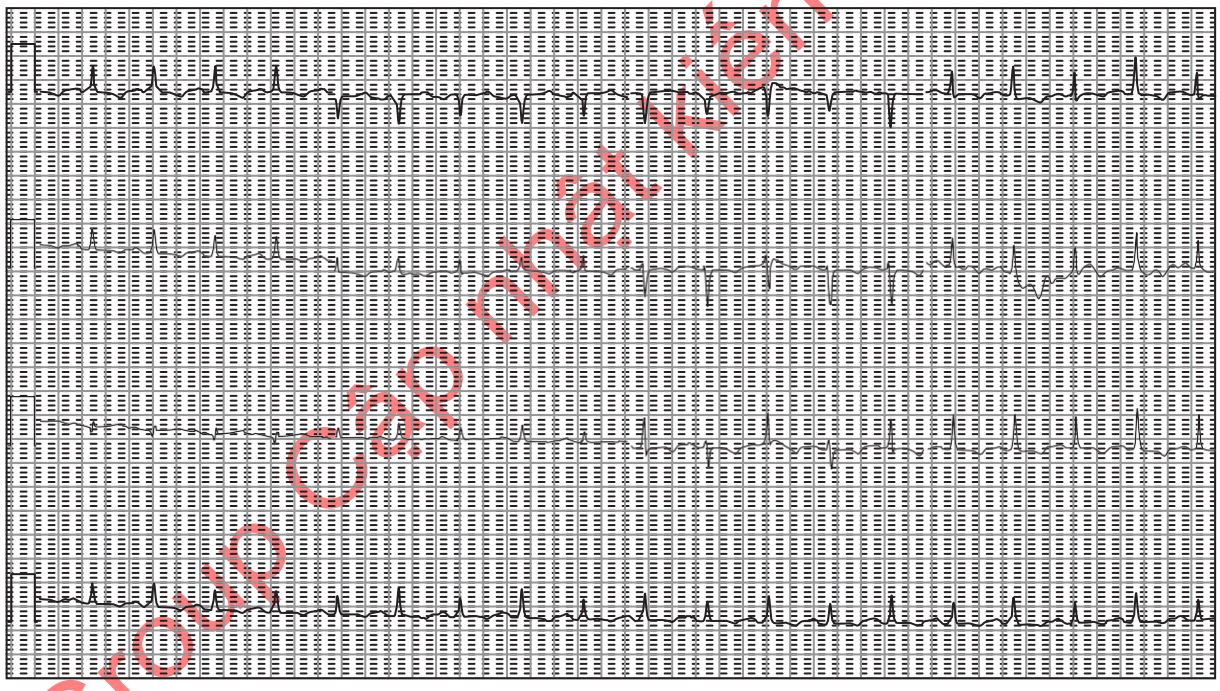

149. bệnh nhân nữ 48 tuôi tiền sử ung thư phổi xuất hiện khó thở và hạ huyết áp

Group Cập nhật kiến thức y khoa

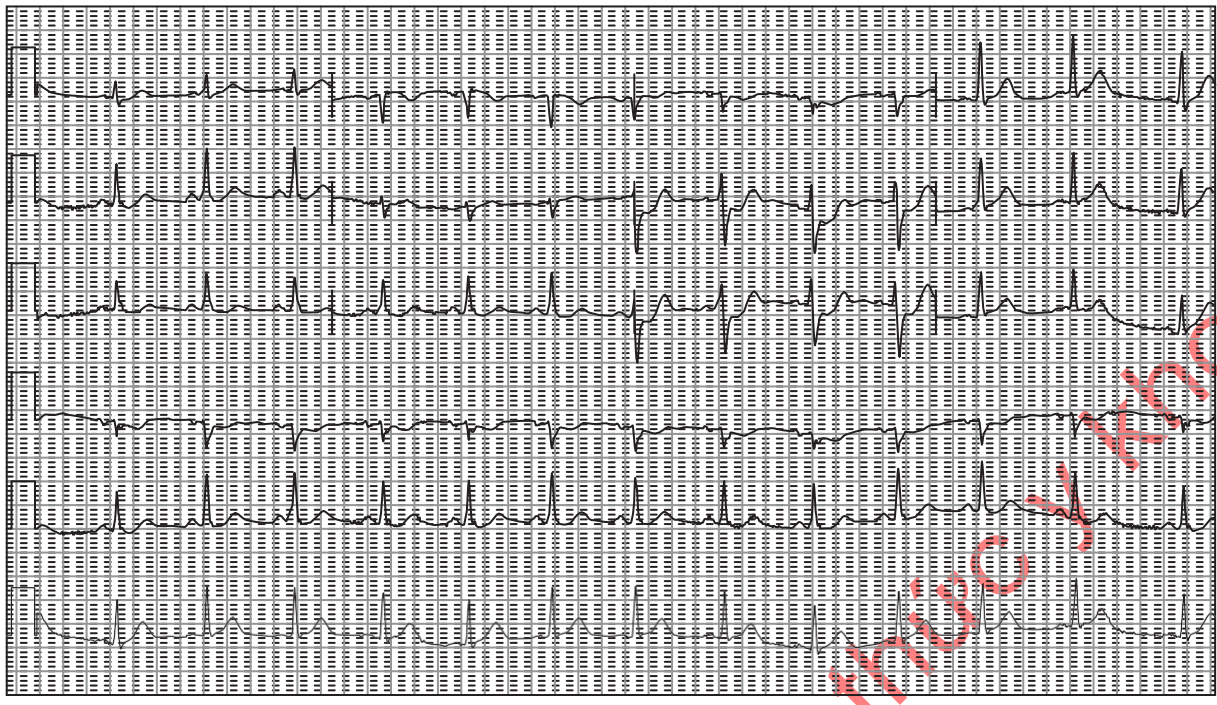

150. bệnh nhân nam 58 tuổi đau ngực,nôn,vã mồ hôi

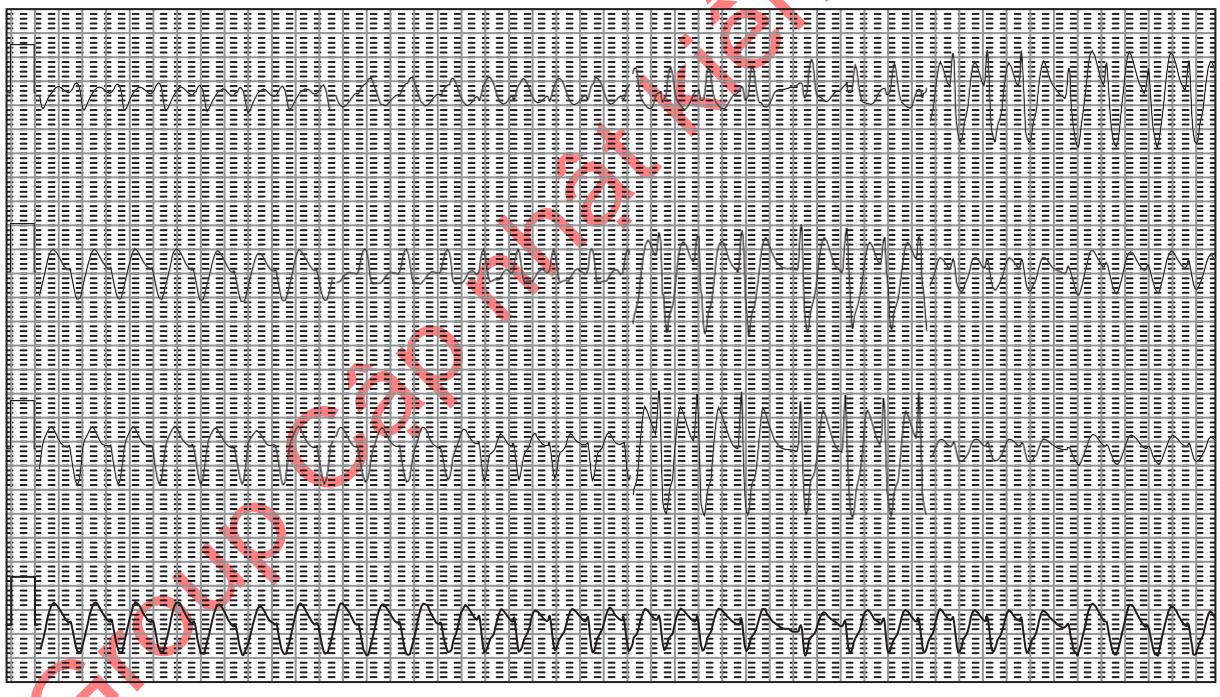

151. bệnh nhân nam 67 tuổi chóng mặt và vã mồ hôi

Group Cập nhật kiến thức y khoa

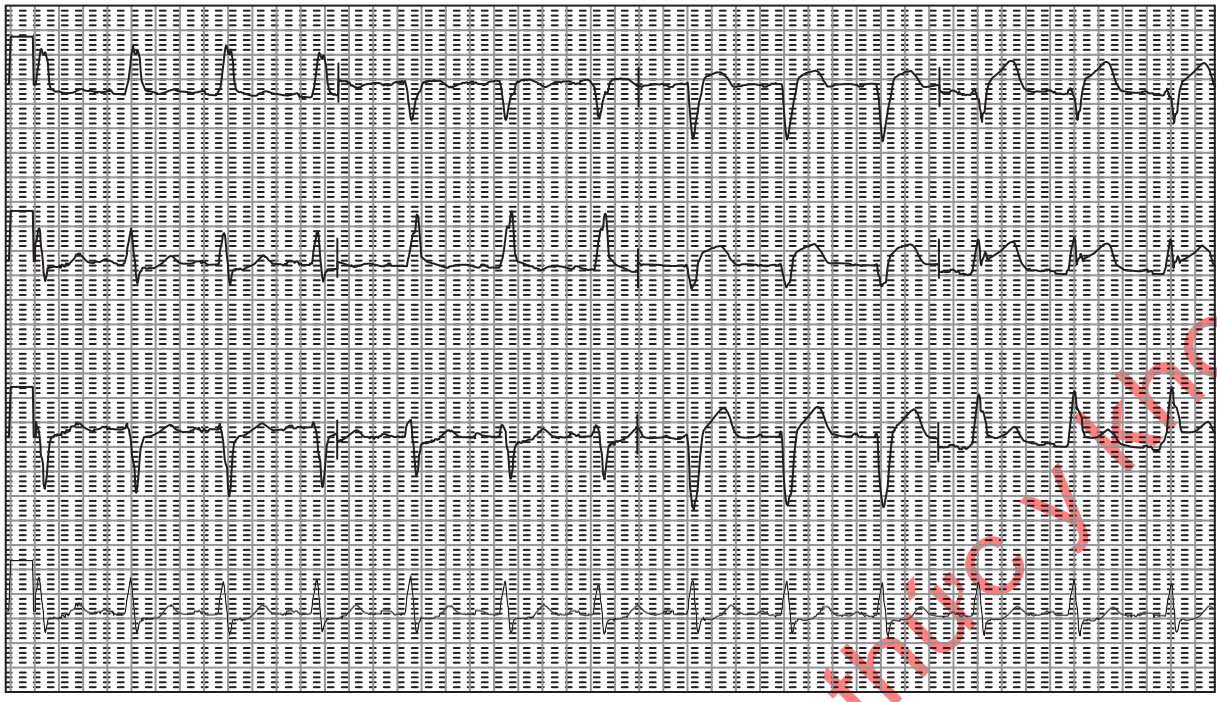

152. bệnh nhân nữ 57 tuổi đau ngực chèn ép và khó thở

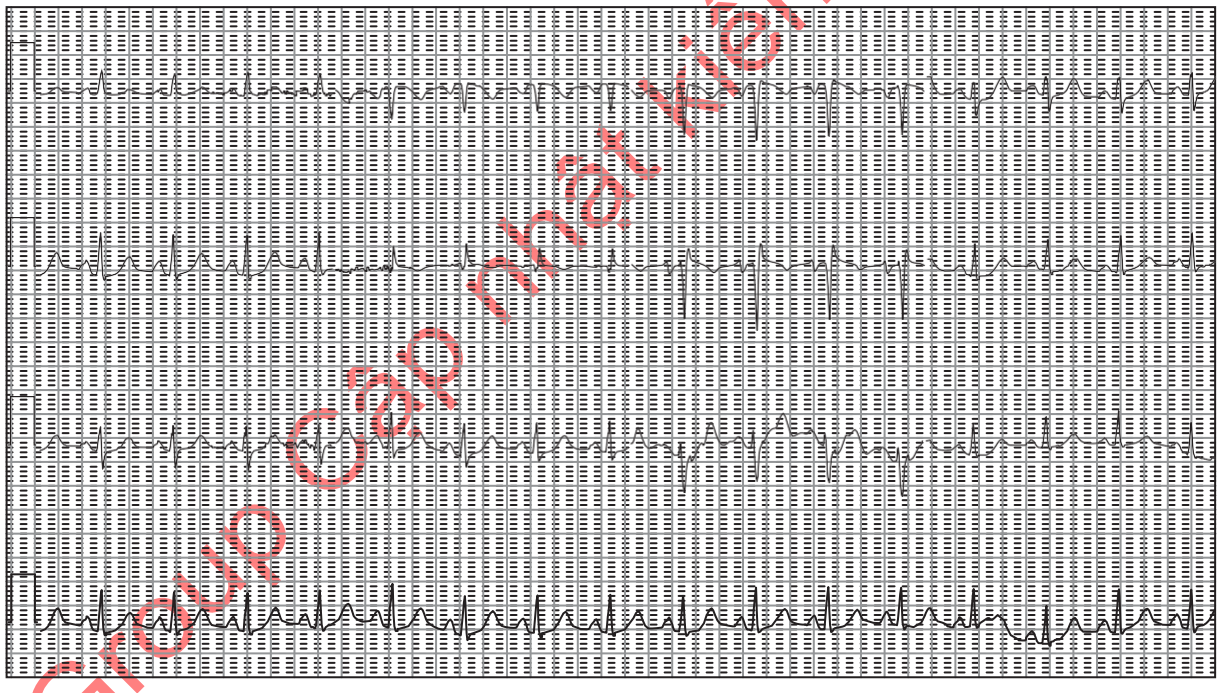

153. bệnh nhân nam 38 tuổi xuất hiện sau 1 tình trạng khó thở

Group Cập nhật kiến thức y khoa

154. bệnh nhân nam 43 tuổi đột ngột đau ngực

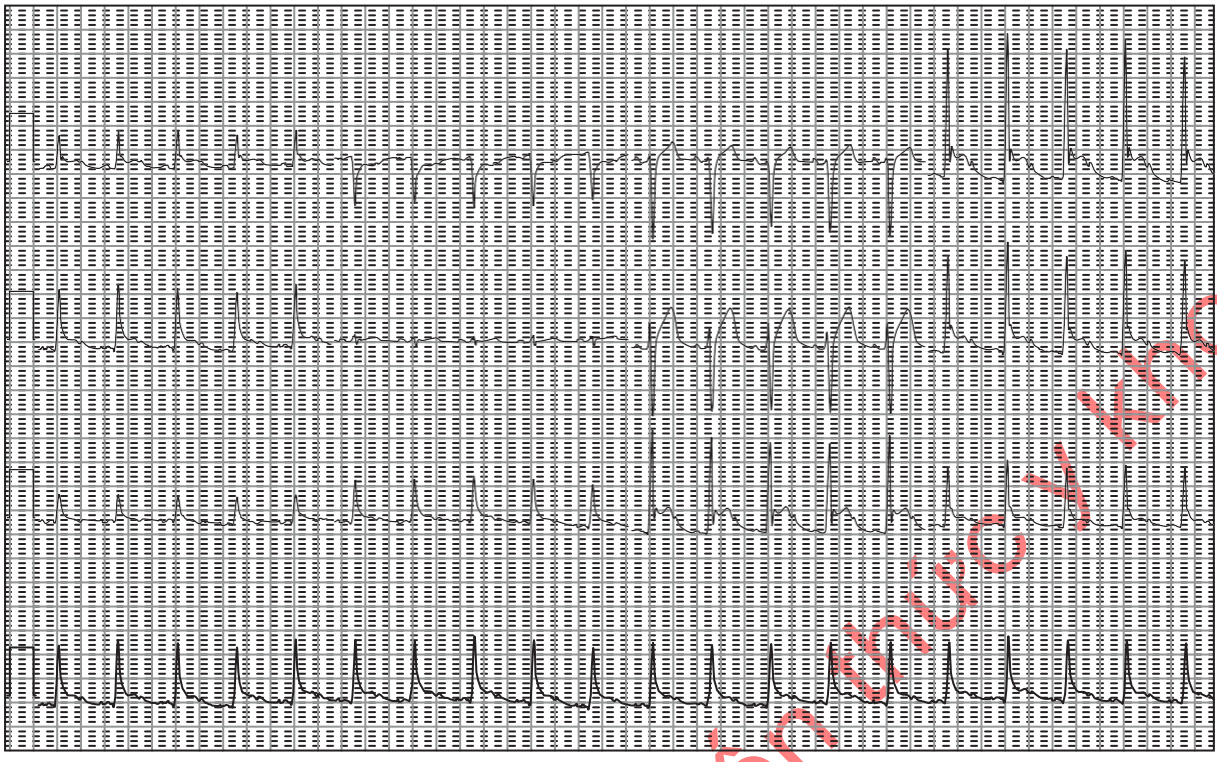

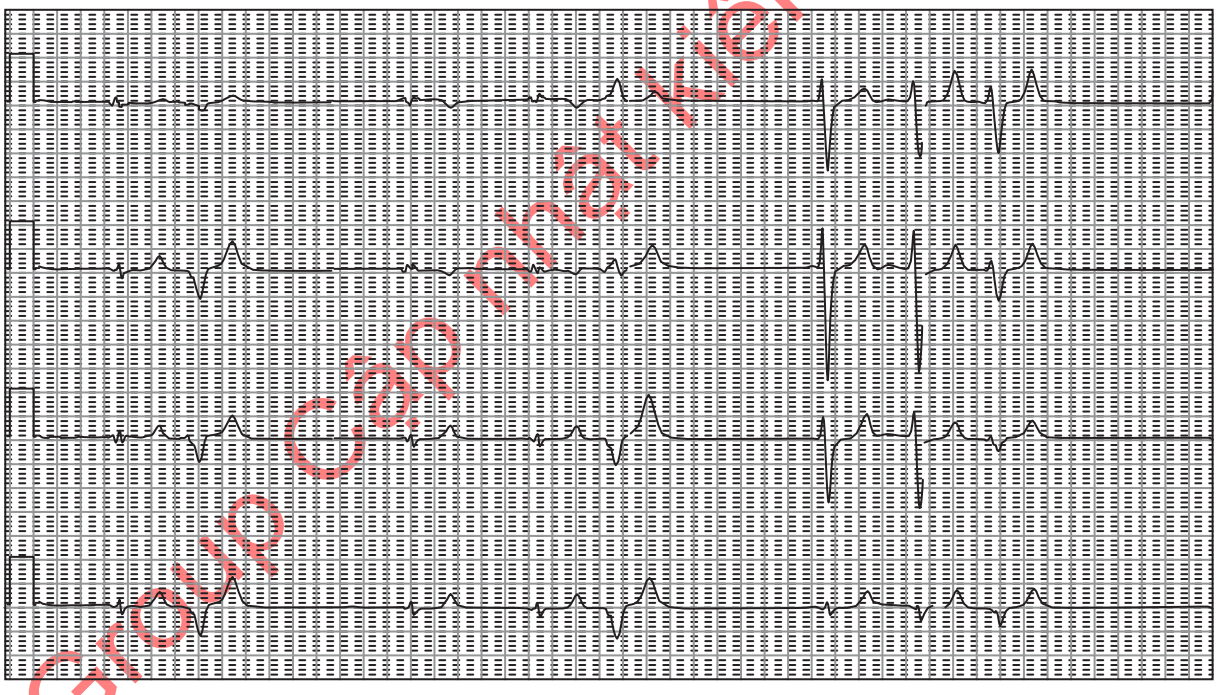

155. bệnh nhân nữ 38 tuổi hôn mê và hạ huyết áp

Group Cập nhật kiến thức y khoa

156. bệnh nhân nam 43 tuổi với đau ngực và vã mồ hôi hiện tại ko có triệu

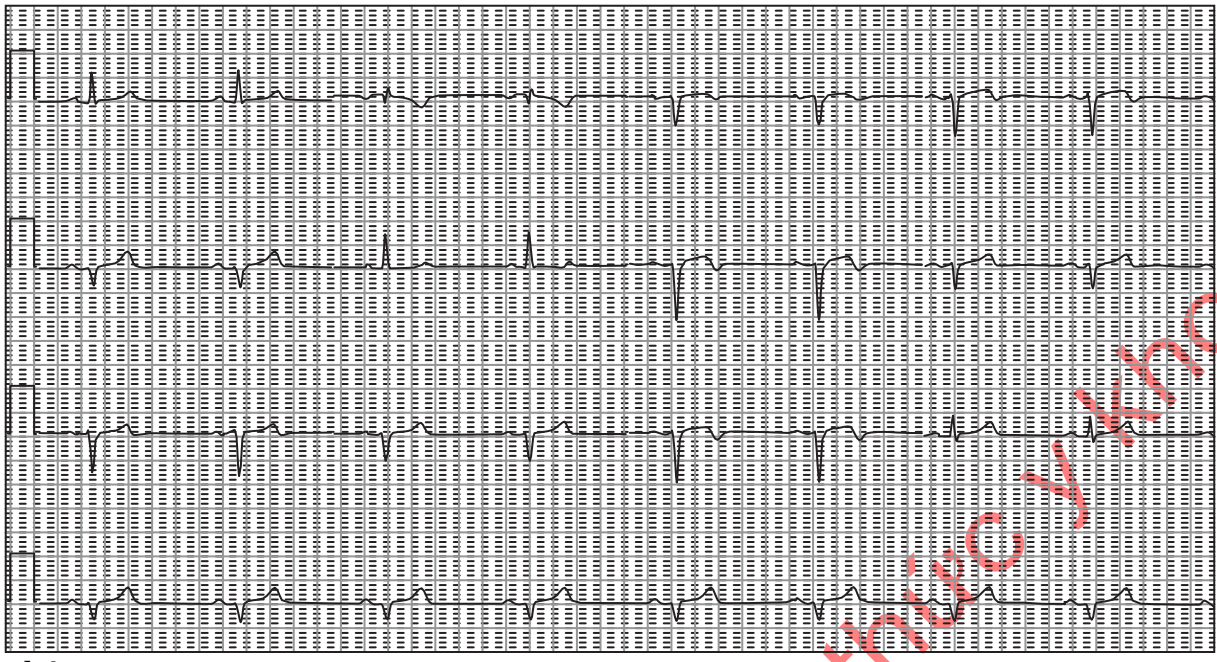

chứng

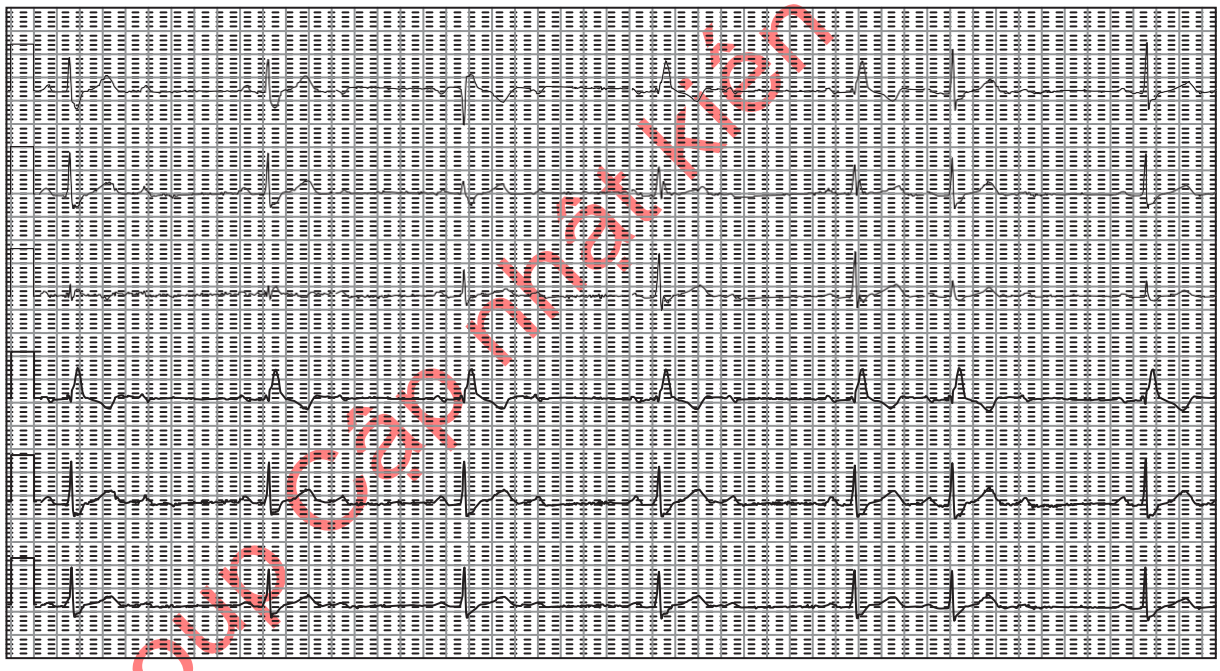

157. bệnh nhân nam 88 tuổi khó thở và chóng mặt nhiều

Group Cập nhật kiến thức y khoa

158. bệnh nhân nữ 58 tuổi xuất hiện sau tình trạng khó thở

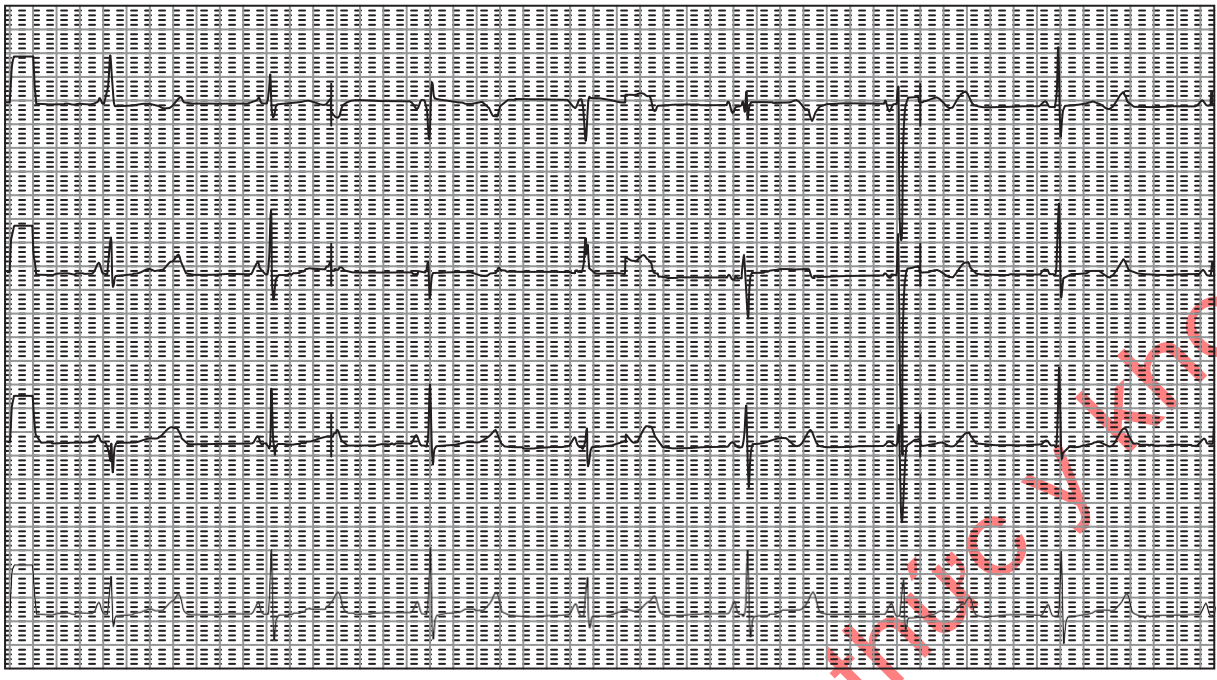

159. bệnh nhân nữ 47 tuổi đau ngực kiểu chèn ép và vã mồ hôi

Group Cập nhật kiến thức y khoa

160. bệnh nhân nam 72 tuổi với sốt và ho

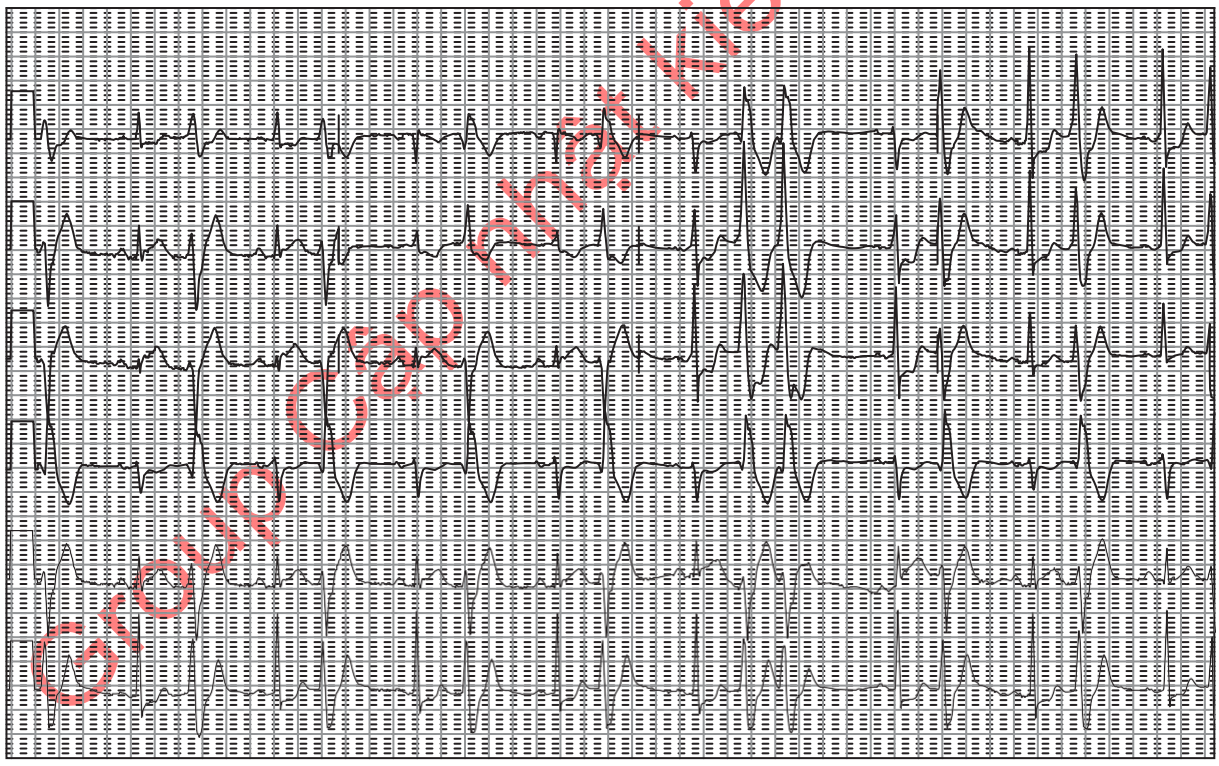

161. bệnh nhân nam 50 tuổi có khó tiêu và nôn

Copyright © Group Cập nhật kiến thức y khoa

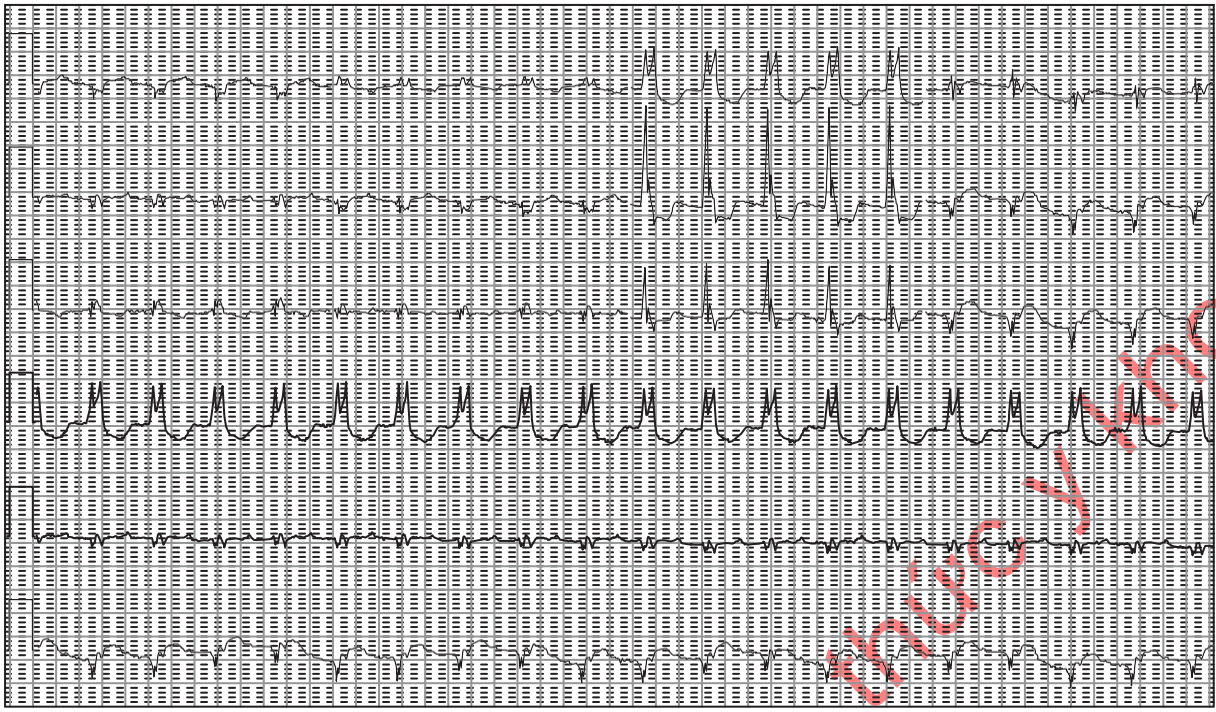

162. bệnh nhân nam 78 tuổi 1h sau khi tiêu huyết khối cho MI cấp

163. bệnh nhân nam 68 tuổi khó thở và hồi hộp

Group Cập nhật kiến thức y khoa

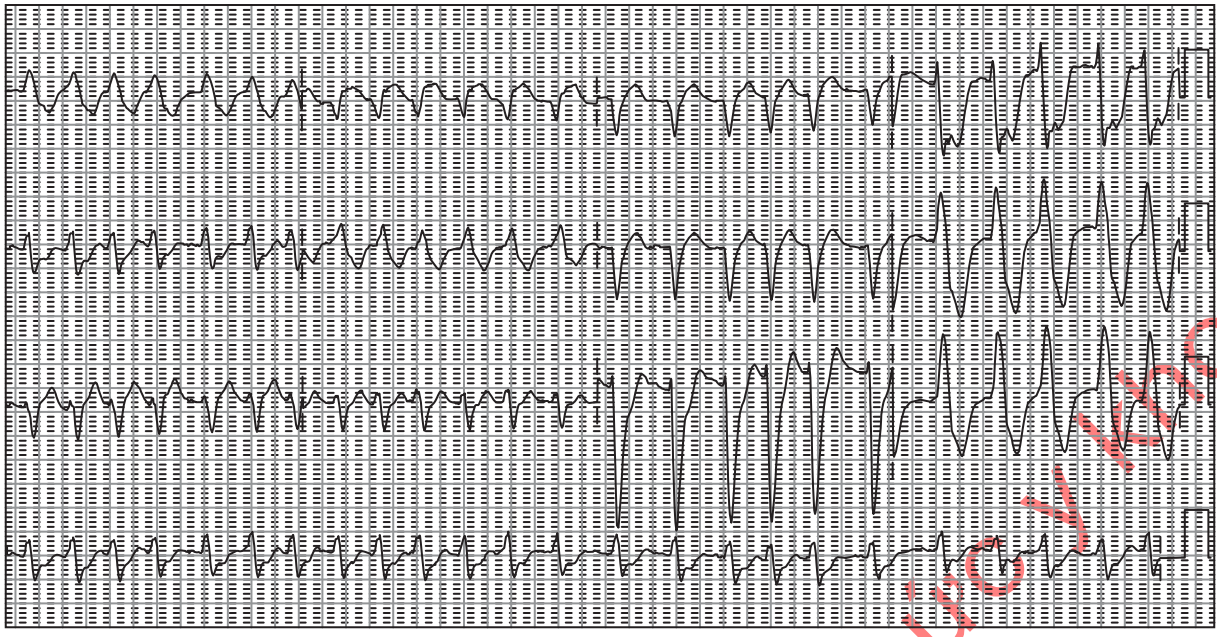

164. bệnh nhân nữ 90 tuổi khó thở và thường mệt mỏi

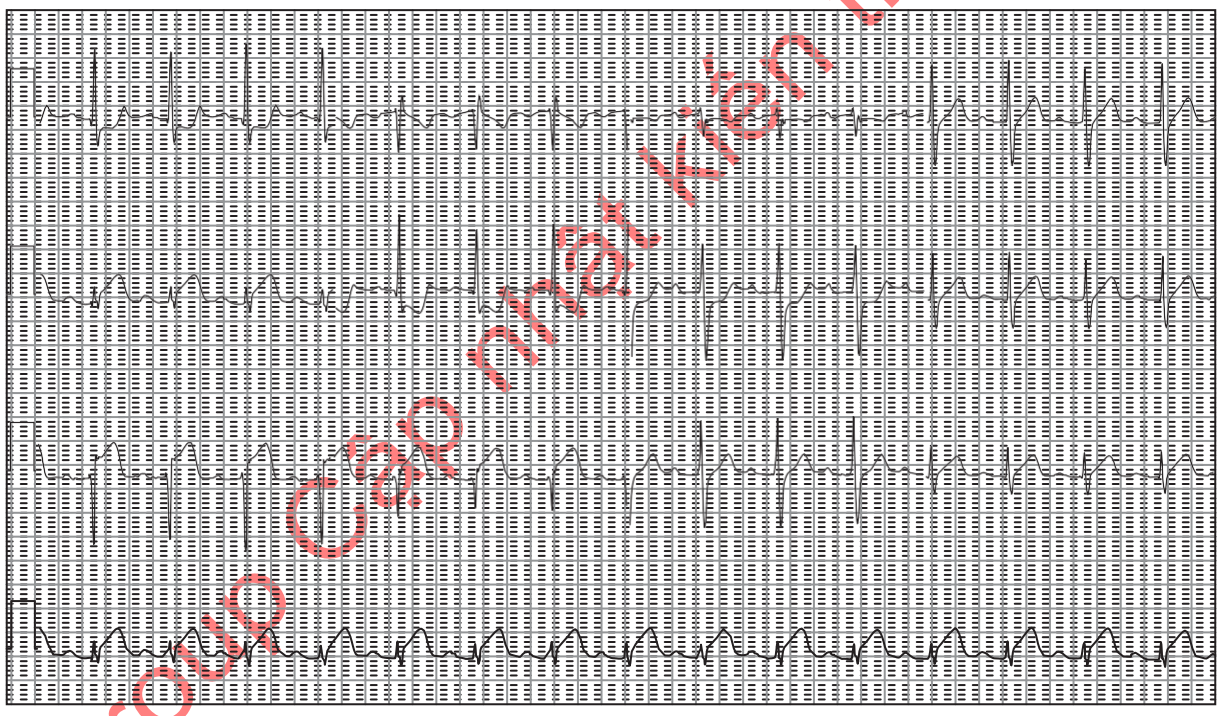

165. bệnh nhân nam 71 tuổi xuất hiện sau tình trạng khó thở,hiện tại còn đau giữa ngực

group cập nhật kiến thức y khoa

166. bệnh nhân nam 76 tuổi hồi hộp

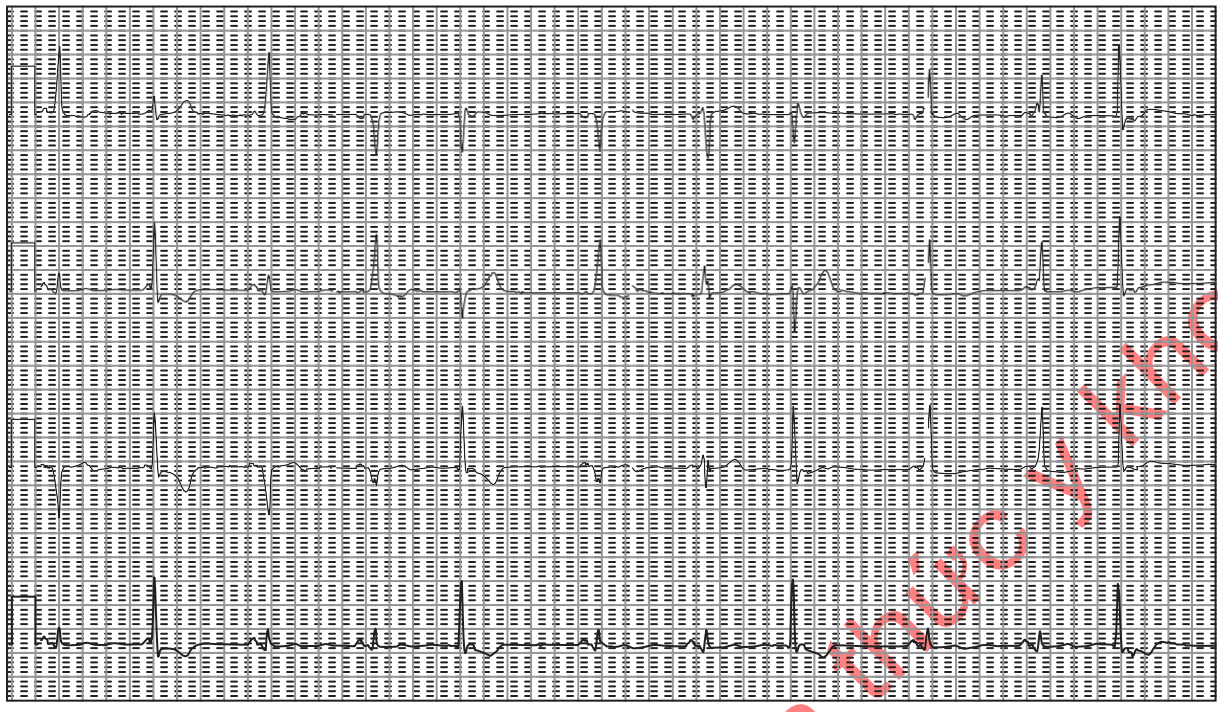

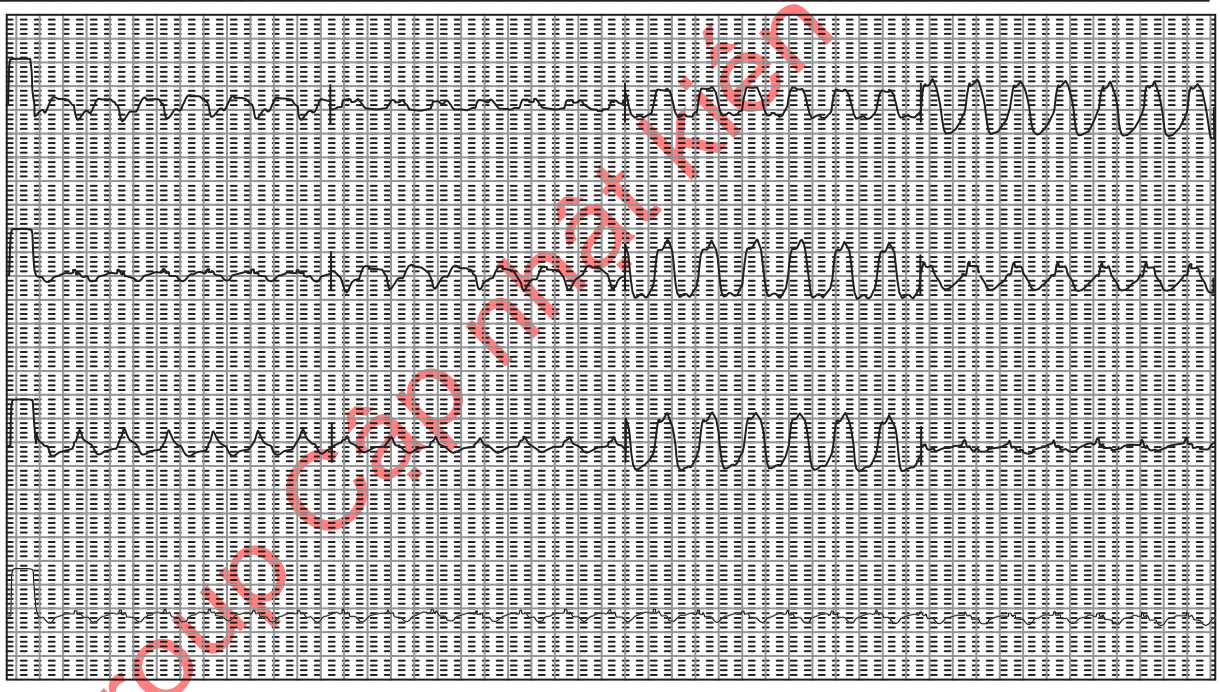

167. bệnh nhân nam 55 tuổi với hôn mê và mất nước

Group Cập nhật kiến thức y khoa

168. bệnh nhân nữa 92 tuổi nôn và ỉa chảy

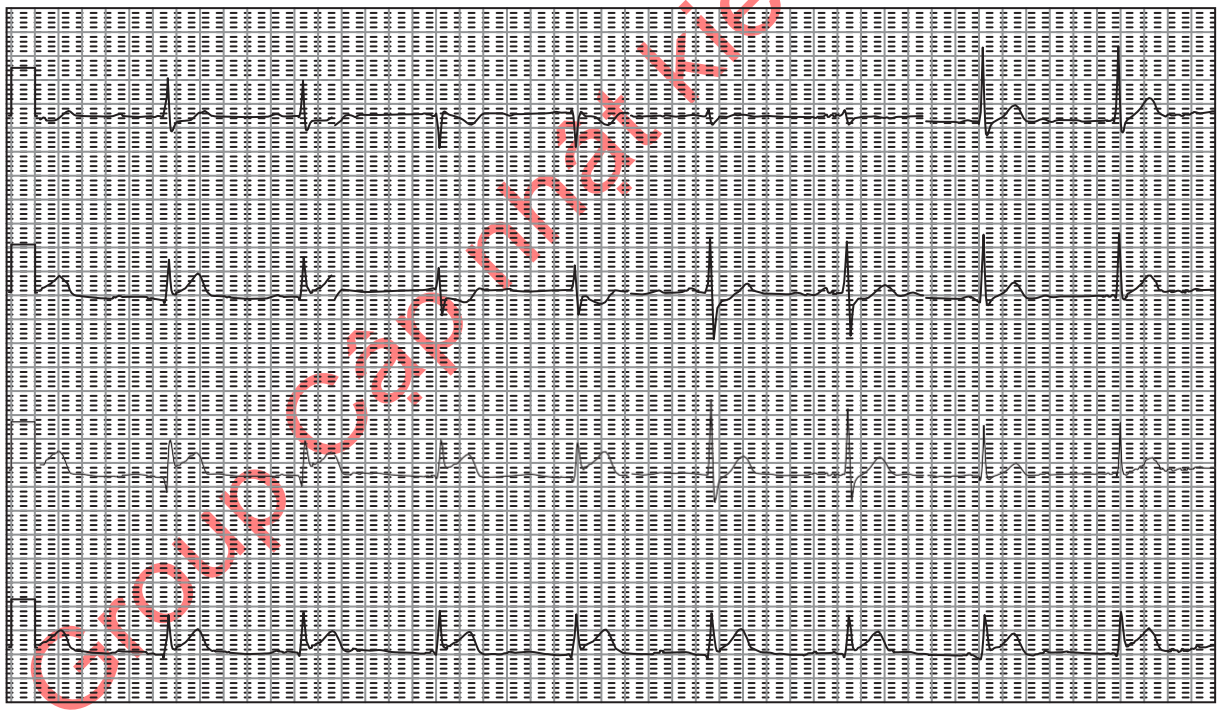

169. bệnh nhân nam 49 tuổi đau ngực và hạ huyết áp

Group Cập nhật kiến thức y khoa

170. bệnh nhân nữ 39 tuổi chuột rút và dị cảm

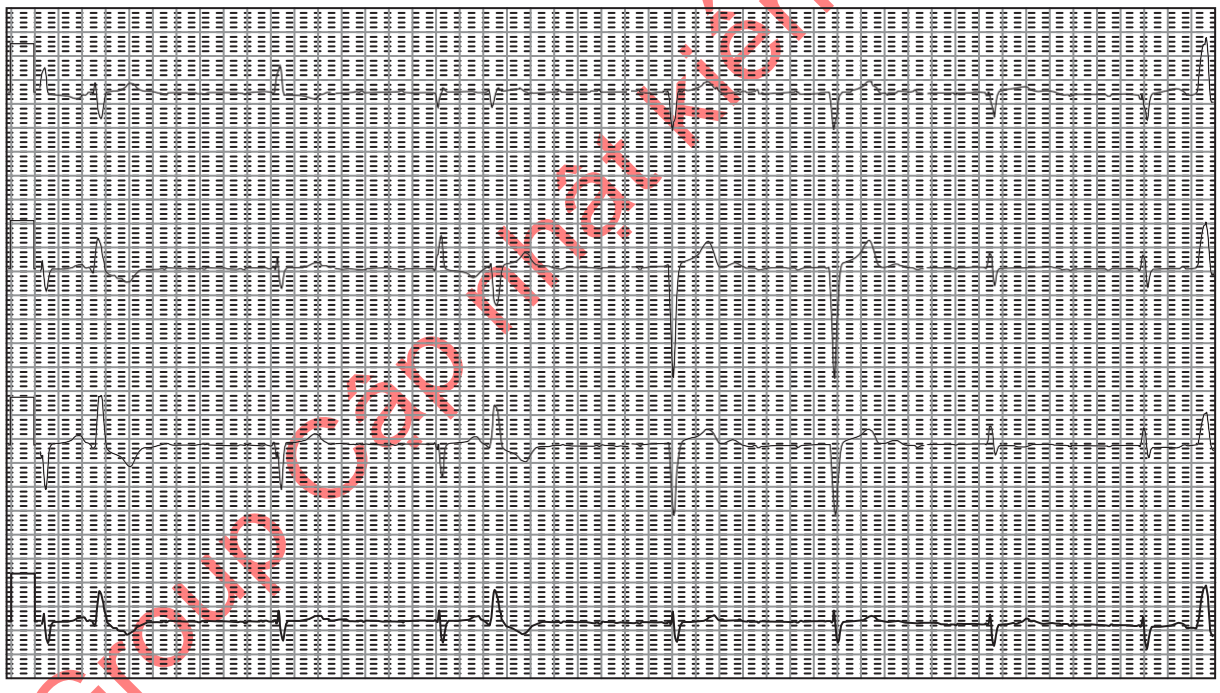

171. bệnh nhân nam 93 tuổi tiền sử suy tim sung huyết mạn tính xuất hiện nôn buồn nôn và chóng mặt

Group Cập nhật kiến thức y khoa

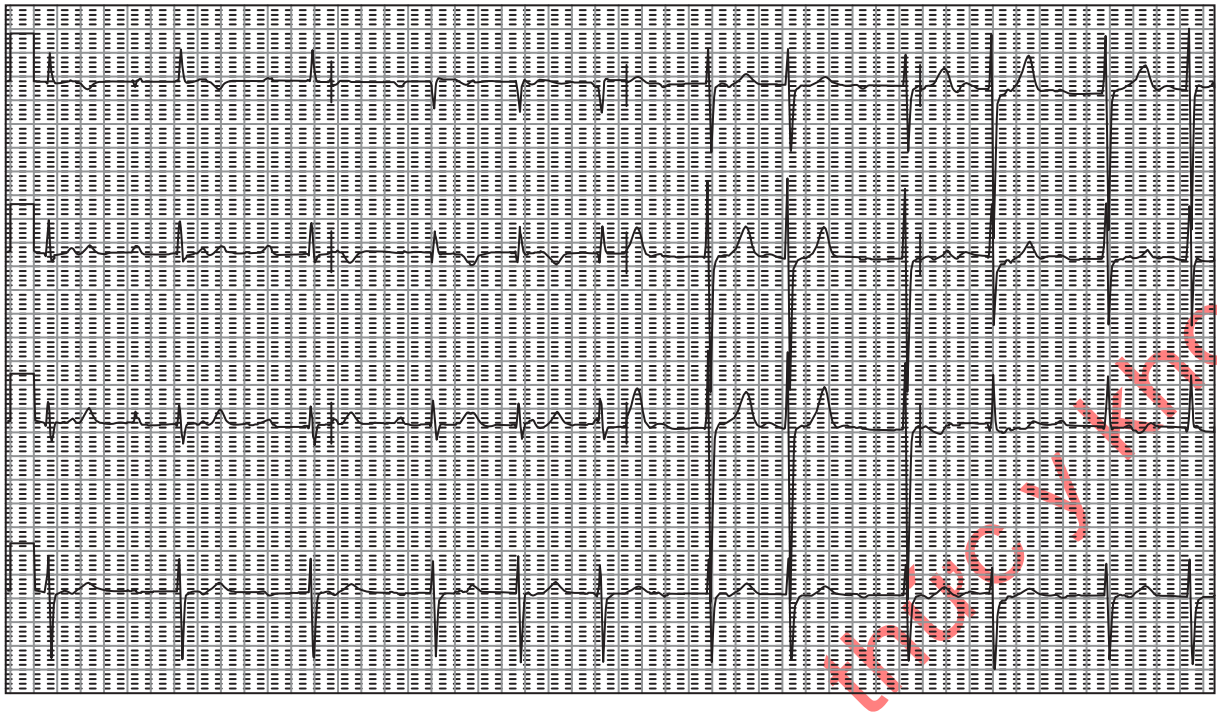

172. bệnh nhân nam 49 tuổi đau ngực chèn ép và chóng mặt

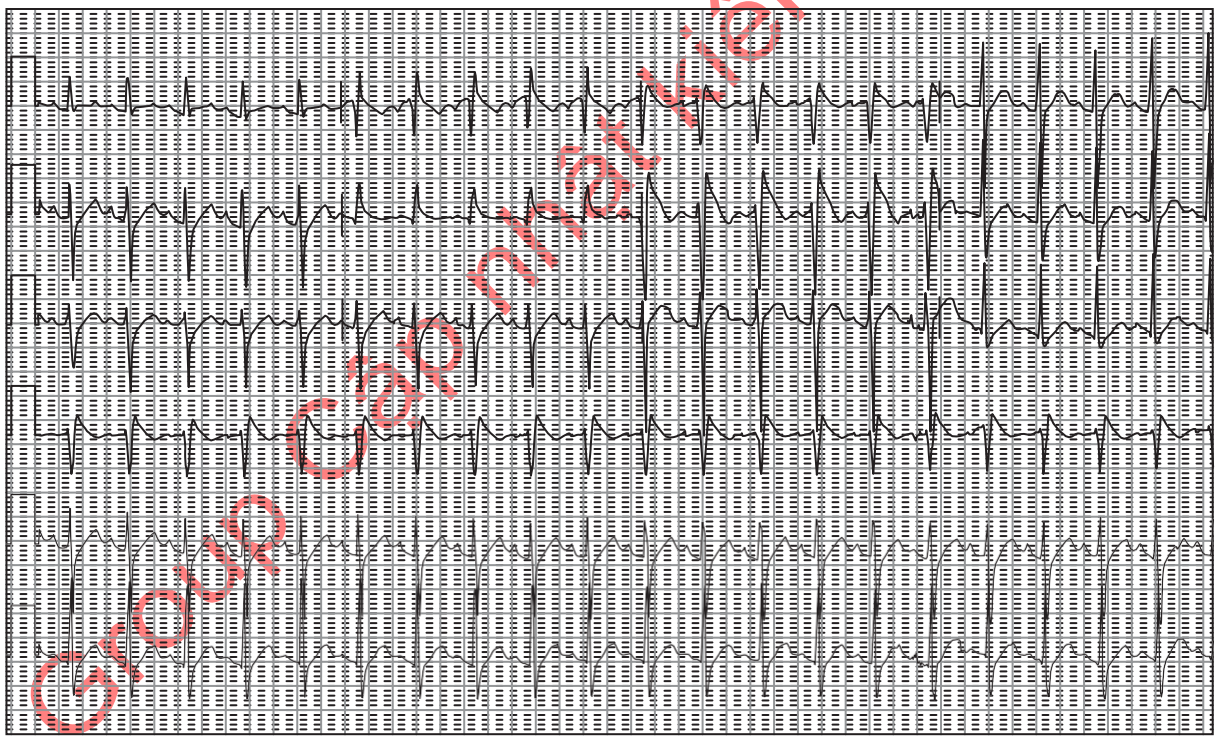

173. bệnh nhân nam 20 tuổi xuất hiện sau ngừng tim ;có mạch trở lại 1 phút sau đau ngực chèn ép

Group Cập nhật kiến thức y khoa

174. bệnh nhân nam 83 tuổi đau ngực âm ỉ và khó thở

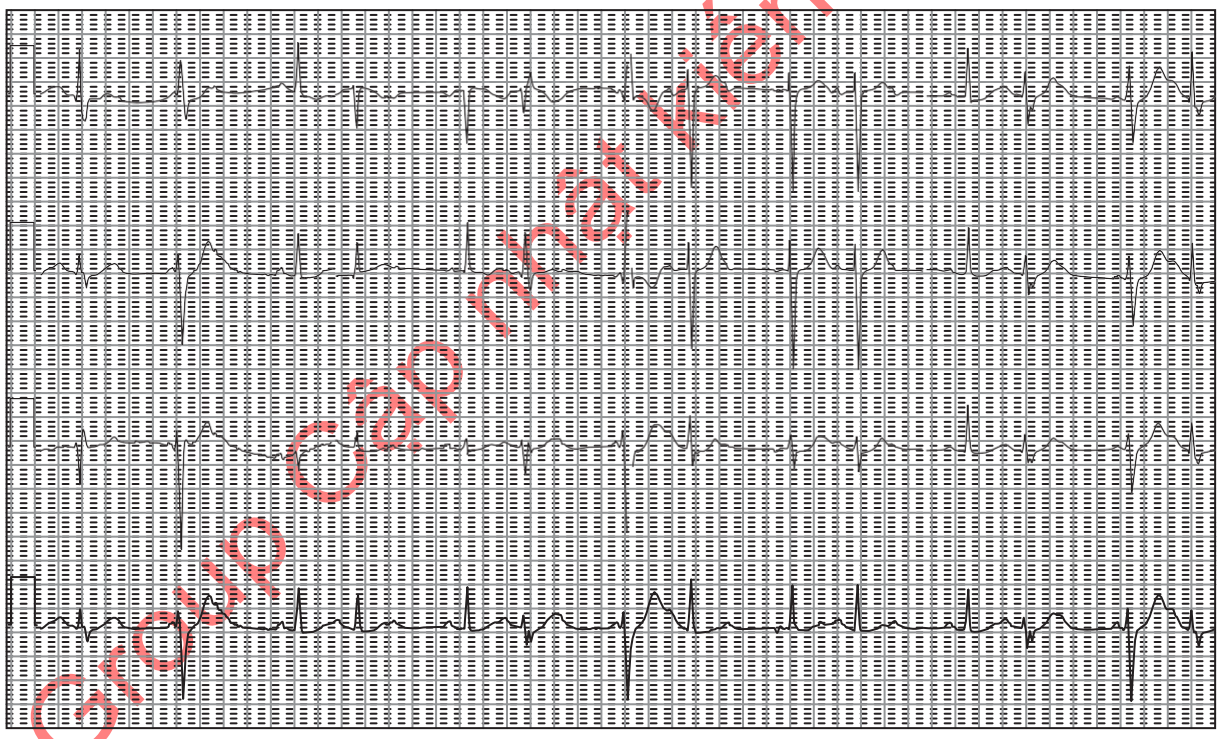

175. bệnh nhân nữ 76 tuổi mệt mỏi và buồn nôn

Group Cập nhật kiến thức y khoa

176. bệnh nhân nam 64 tuổi chóng mặt

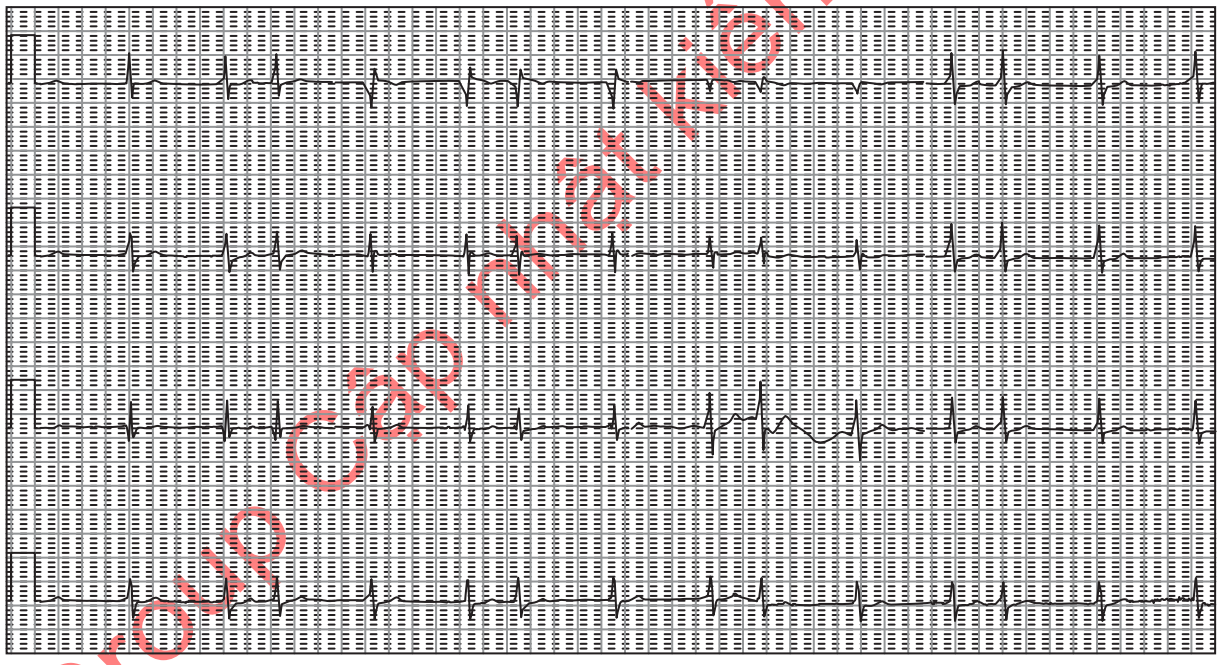

177. bệnh nhân nữ 56 tuổi hồi hộp sau khi dùng thuốc huyết áp của 1 người bạn

Group Cập nhật kiến thức y khoa



178. bệnh nhân nam 58 tuổi đau ngực chèn ép và vã mồ hôi

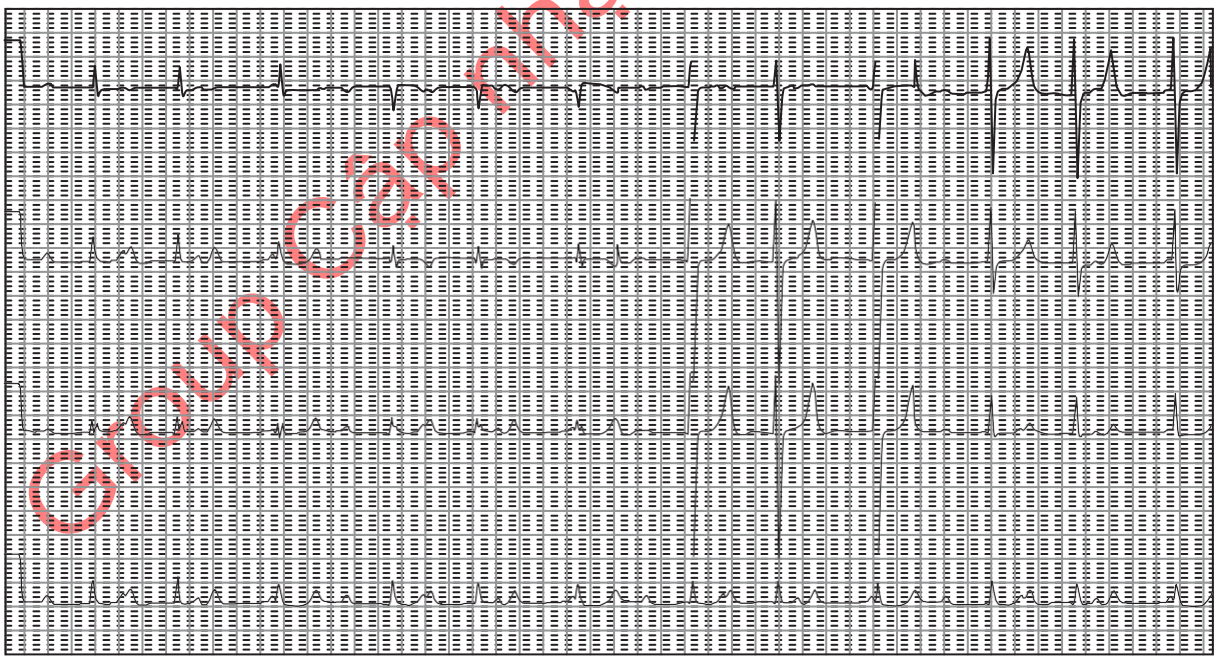

179. bệnh nhân nam 48 tuổi buồn nôn và mệt mỏi

Group Cập nhật kiến thức y khoa

180. bệnh nhân nam 54 tuổi khó thở

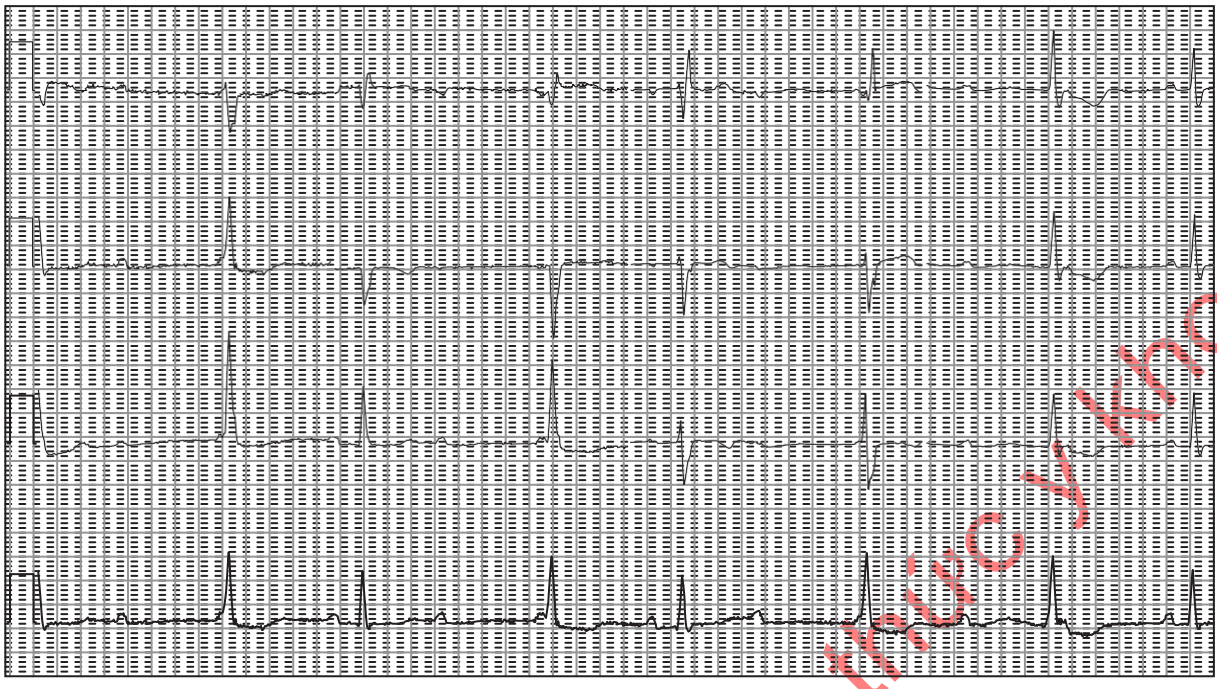

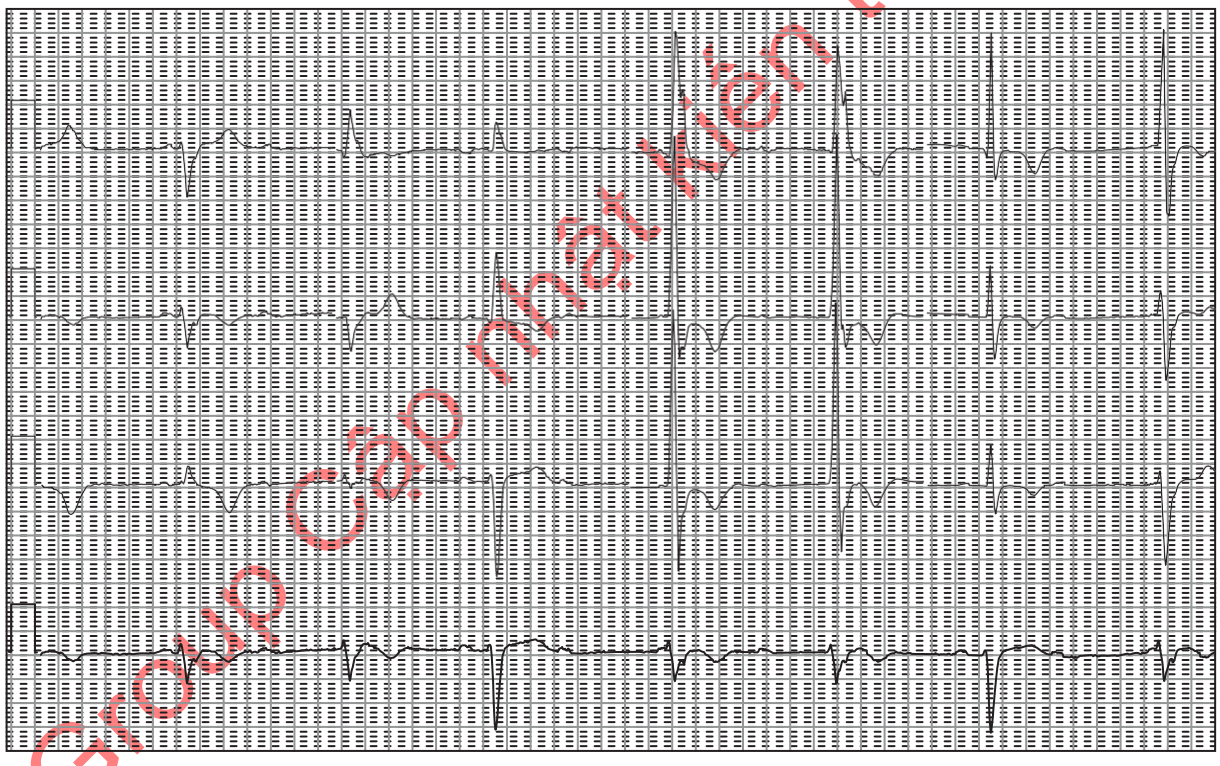

181. bệnh nhân nam 71 tuổi xuất hiện sau tình trạng khó thở

Group Cập nhật kiến thức y khoa

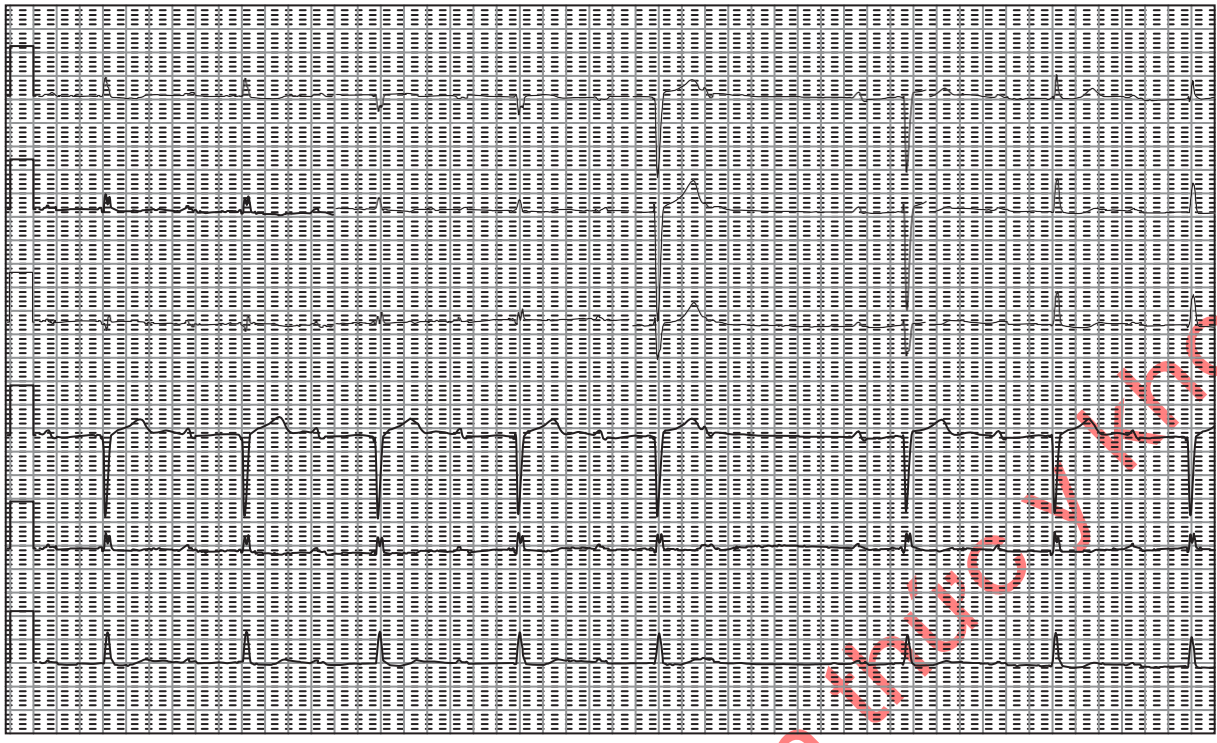

182. bệnh nhân nam 74 với bệnh tim nặng xuất hiện khó thở khi gắng sức ;gần đay anh ấy bắt đầu dùng 1 thuốc huyết áp mới

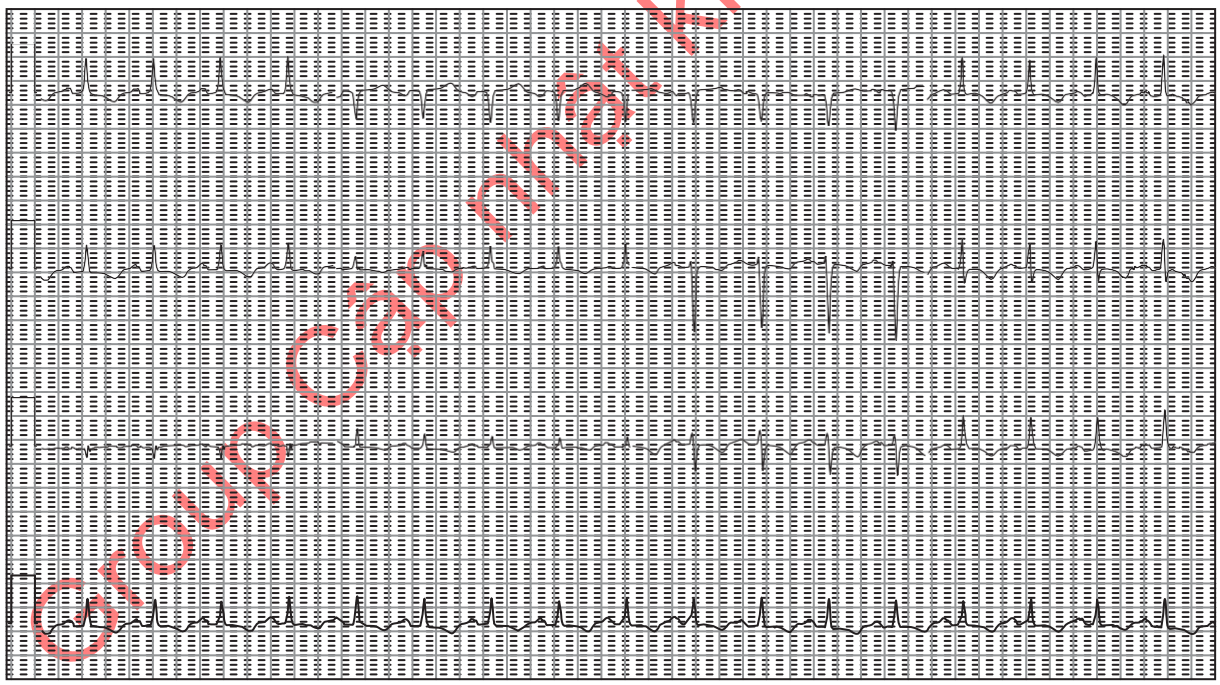

183. bệnh nhân nữ 49 tuổi đau ngực và khó thở

Group Cập nhật kiến thức y khoa

184. bệnh nhân nam 42 tuổi 4 ngày nay thường xuyên có nôn và ỉa chảy

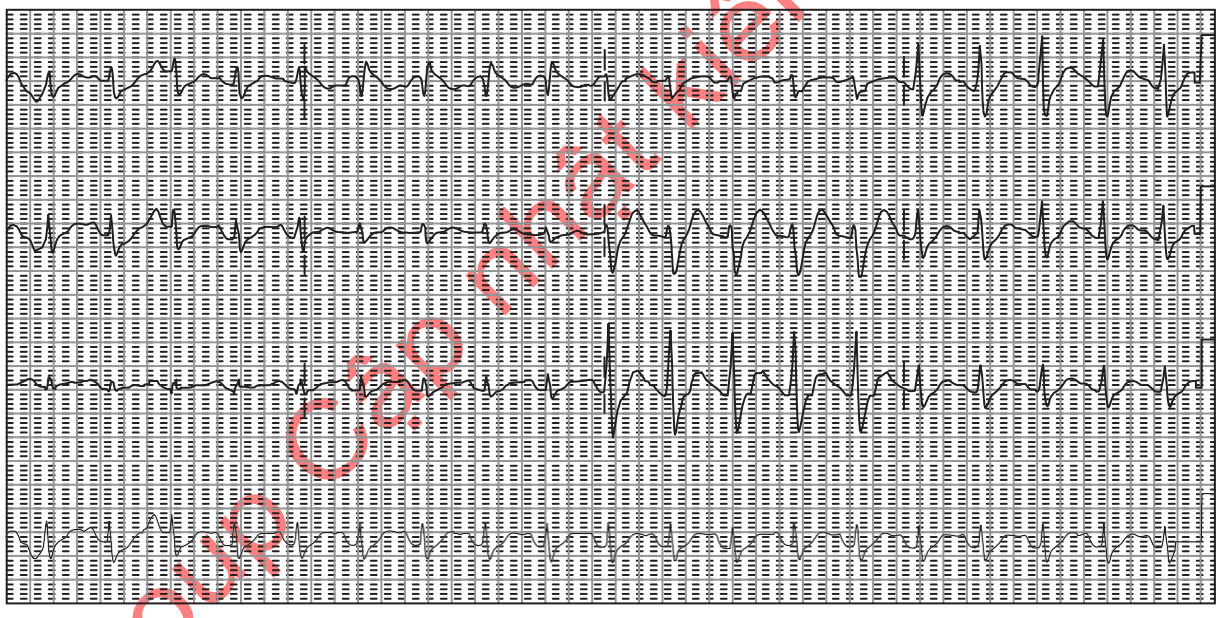

185. bện nhân nam 41 tuổi mất phương hướng và nói nhảm

Group Cập nhật kiến thức y khoa

186. bệnh nhân nam 53 tuổi đột ngột đau ngực và khó thở

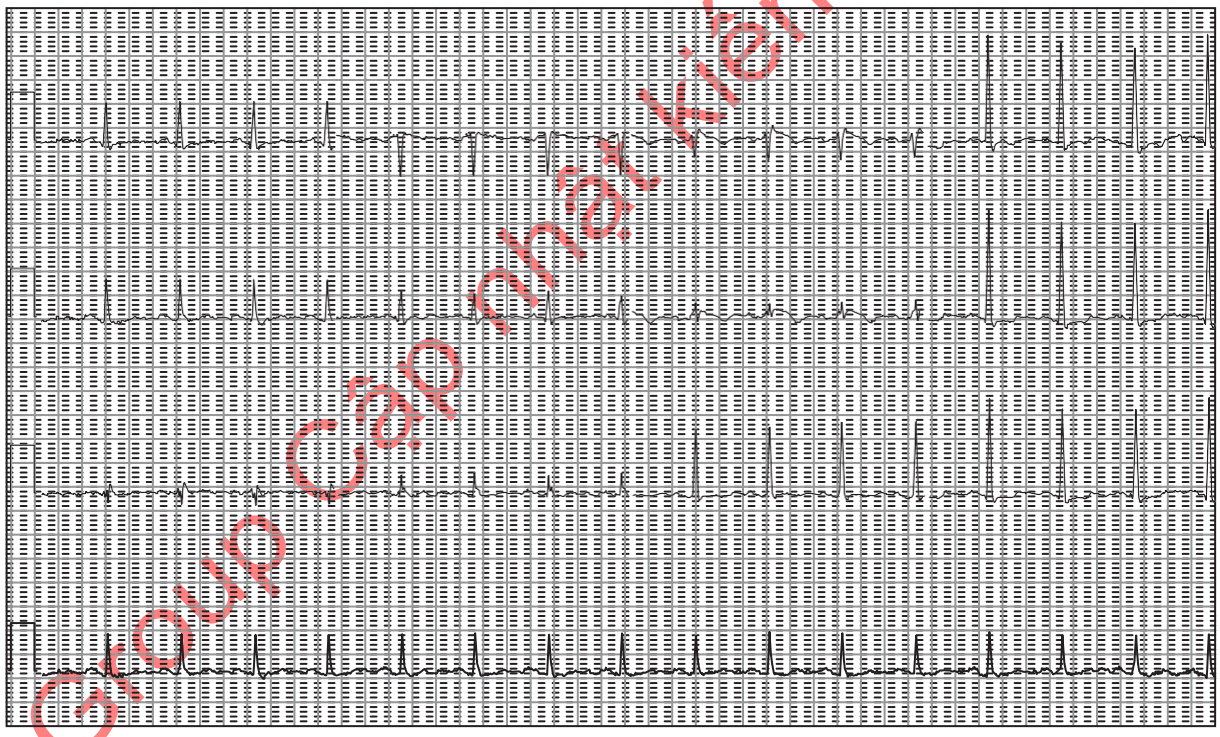

187. bệnh nhân nam 46 tuổi giai đoạn 2 của chóng mặt nặng hiện tại không có triệu chứng gì

Group Cập nhật kiến thức y khoa

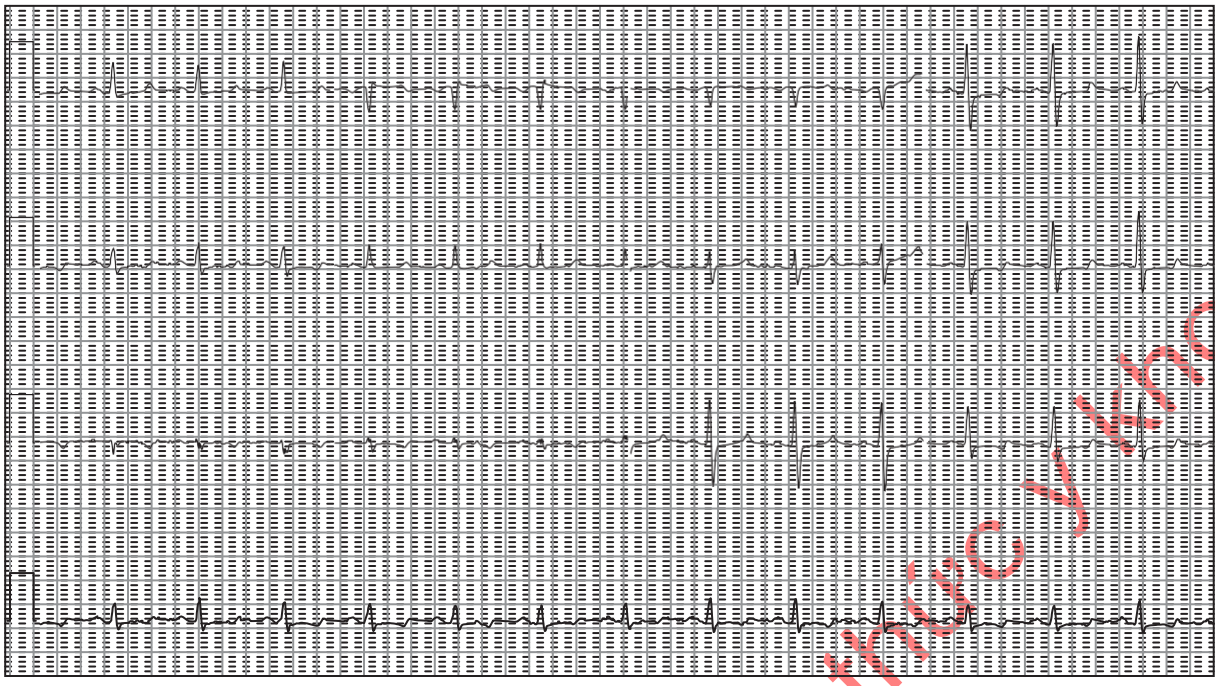

188. bệnh nhân nam 44 tuổi xuất hiện sau động kinh

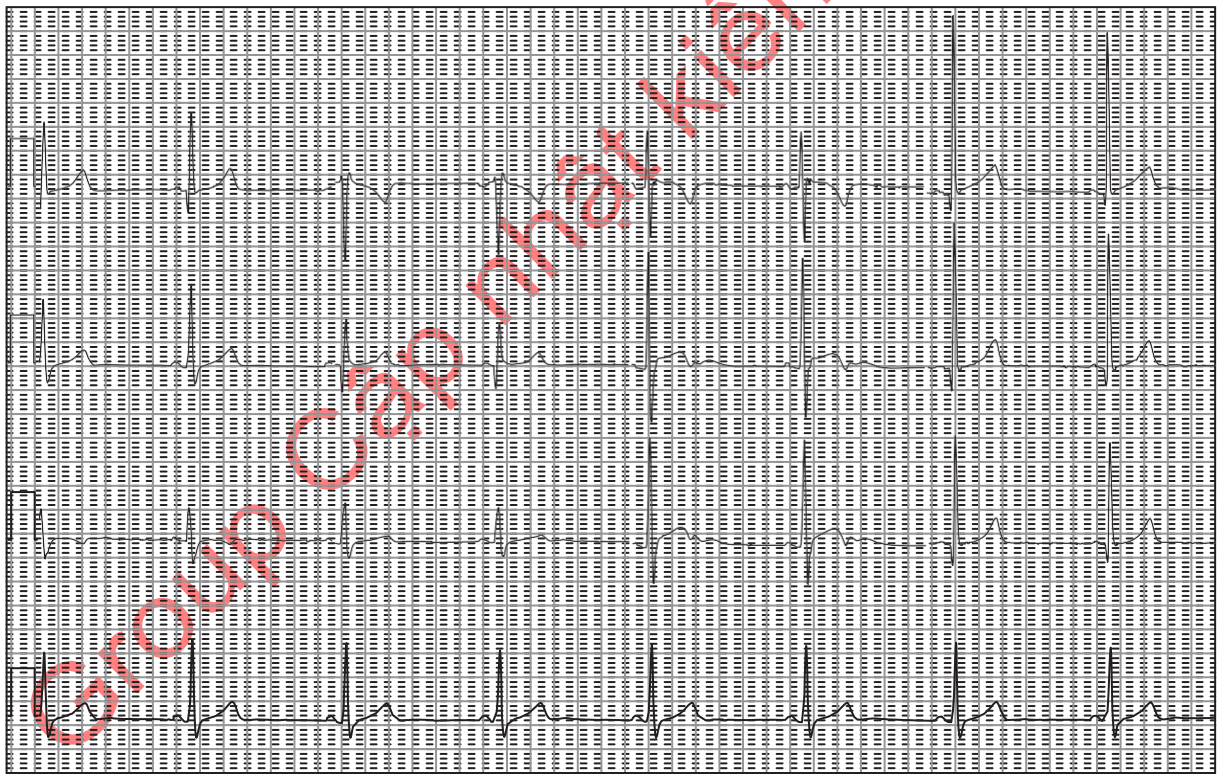

189. bệnh nhân nam 29 tuổi xuất hiện sau tình trạng khó thở hiện tại không có triệu chứng

Group Cập nhật kiến thức y khoa

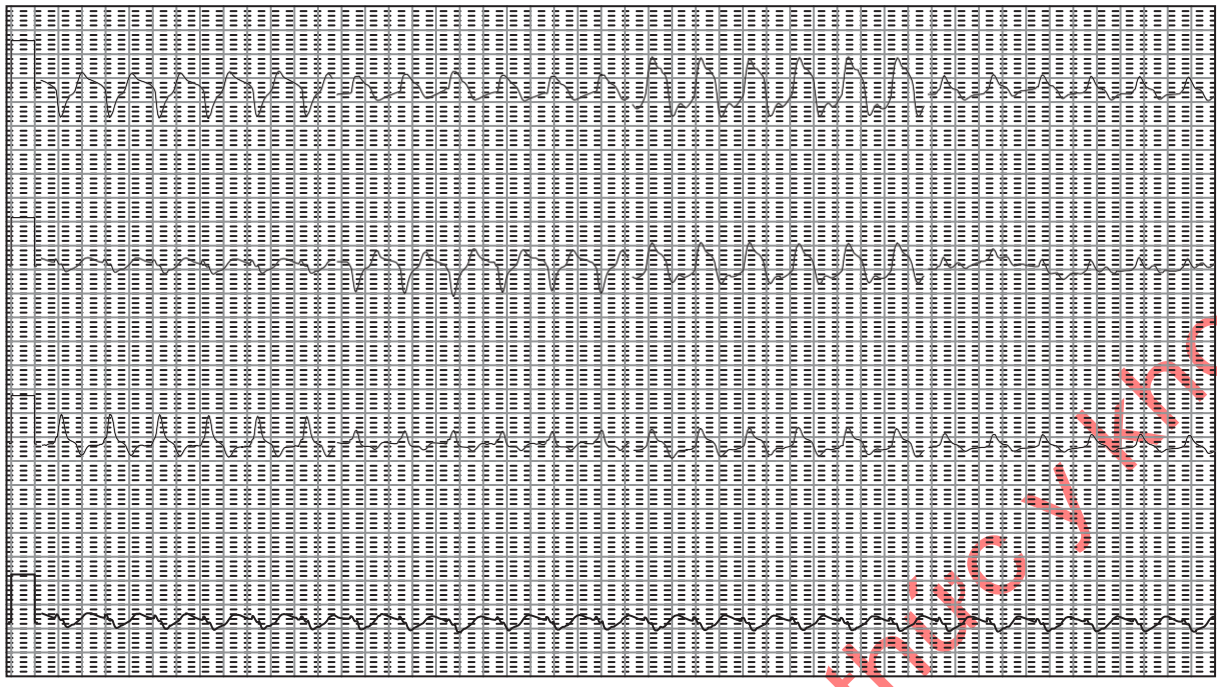

190. bệnh nhân nữ 55 tuổi sau nôn và hôn mê

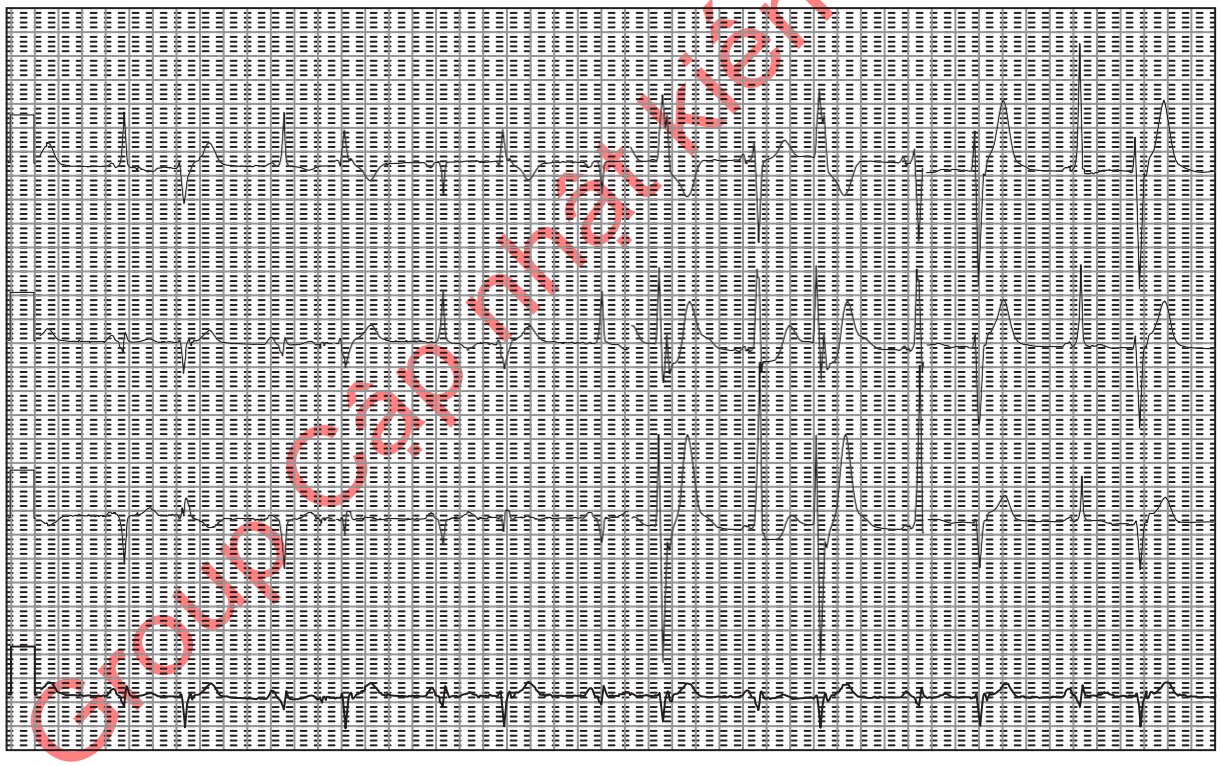

191. bệnh nhân nữ 55 tuổi đau ngực và khó thở

Group Cập nhật kiến thức y khoa

192. bệnh nhân nam 54 tuổi nôn,buồn nôn,mệt mỏi



Group Cập nhật kiến thức y khoa

193. bệnh nhân nam 53 tuổi đã có đau ngực bỏng rát và vã mồ hôi hiện tại không có triệu chứng

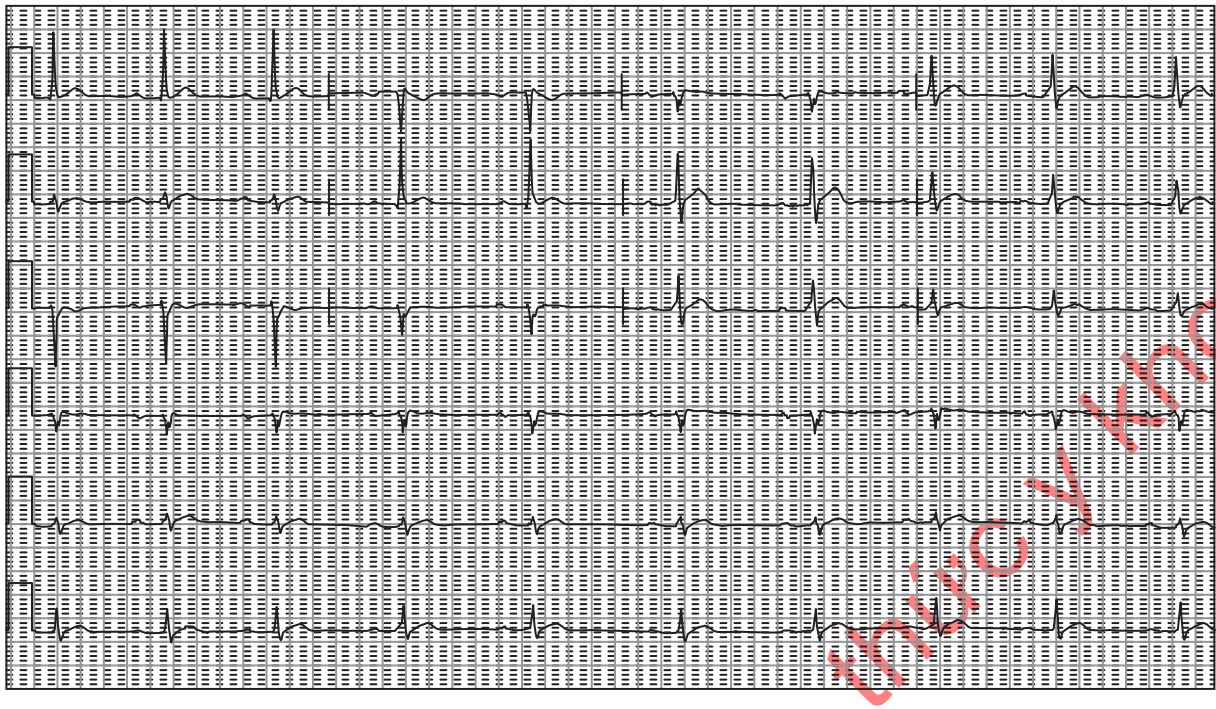

194. bệnh nhân nam 69 tuổi nôn,buồn nôn,tiểu nhiều và hôn mê;ôn g ấy đã có tiền sử ung thư

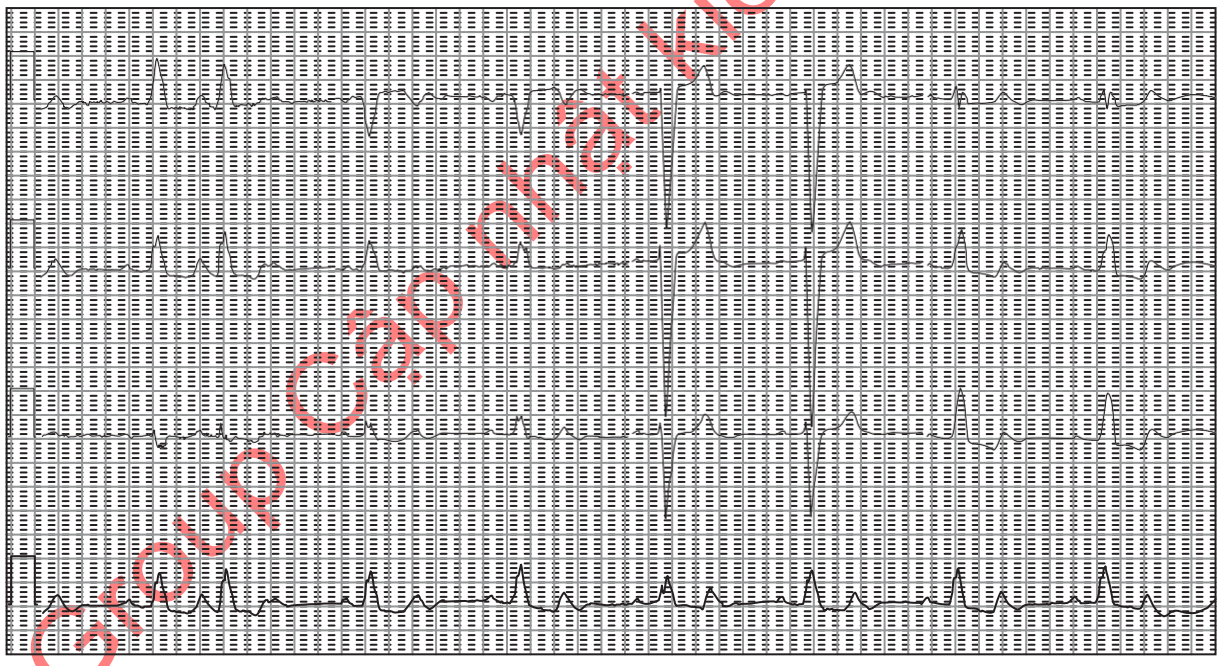

195. bệnh nhân nữ 65 tuổi với chóng mặt

Group Cập nhật kiến thức y khoa

196. bệnh nhân nam 55 tuổi đau nặng ngực và khó thở;ong ấy có tiền sử ung

thư phổi

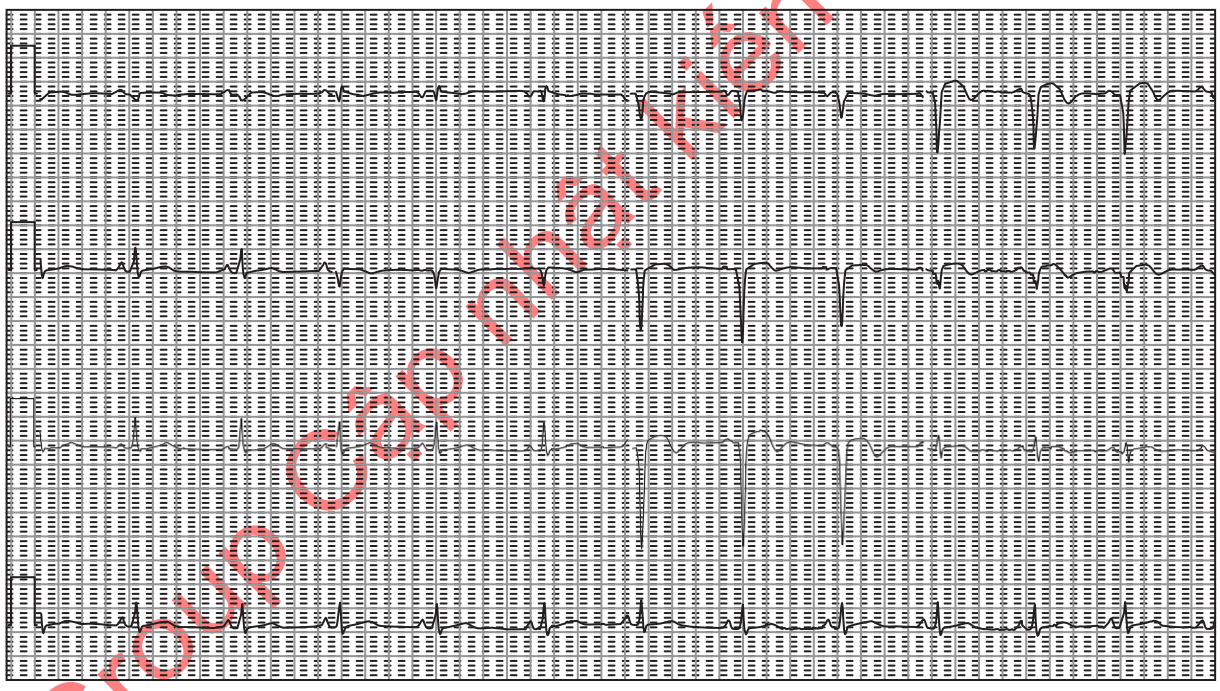

197. bệnh nhân nam 46 tuổi vấp ngã và đập đầuvà hiện tại thấy chóng mặt ;tiền sử MI trước đó

Group Cập nhật kiến thức y khoa

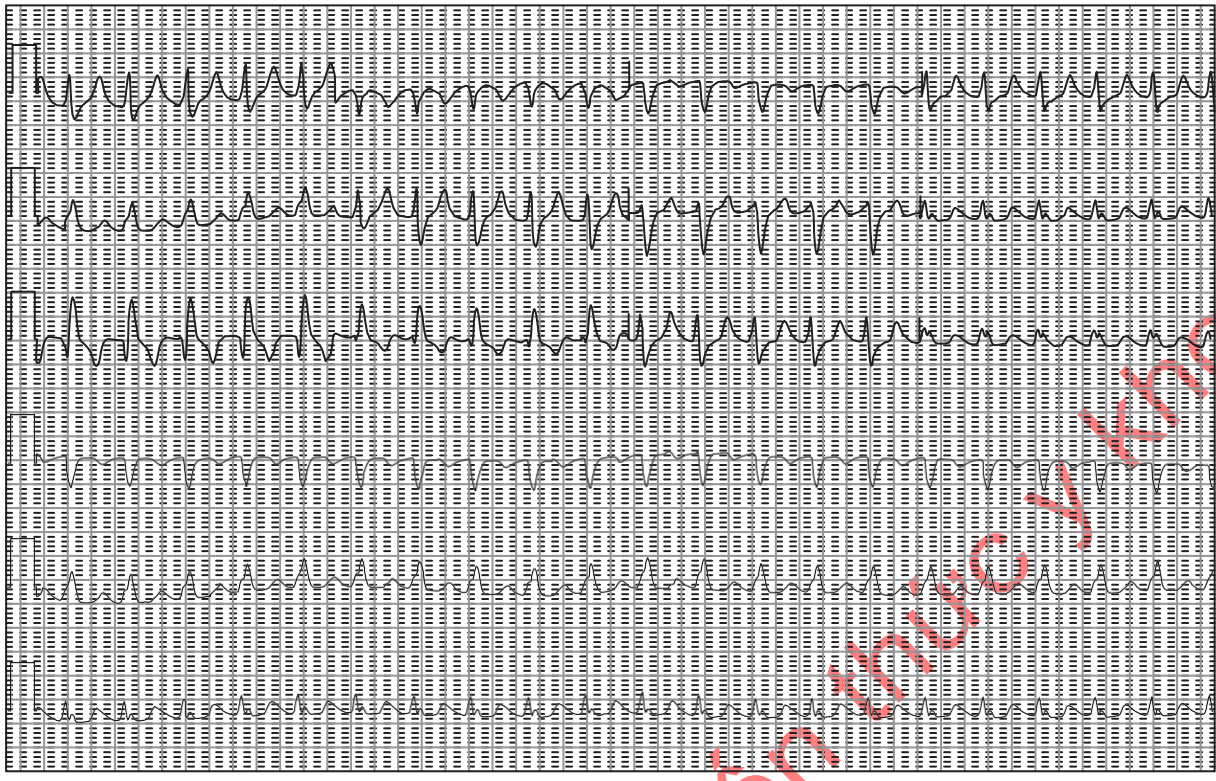

198. bệnh nhân nam 42 tuổi sốt và rối loạn hô hấp do viêm phổi nhiều thùy

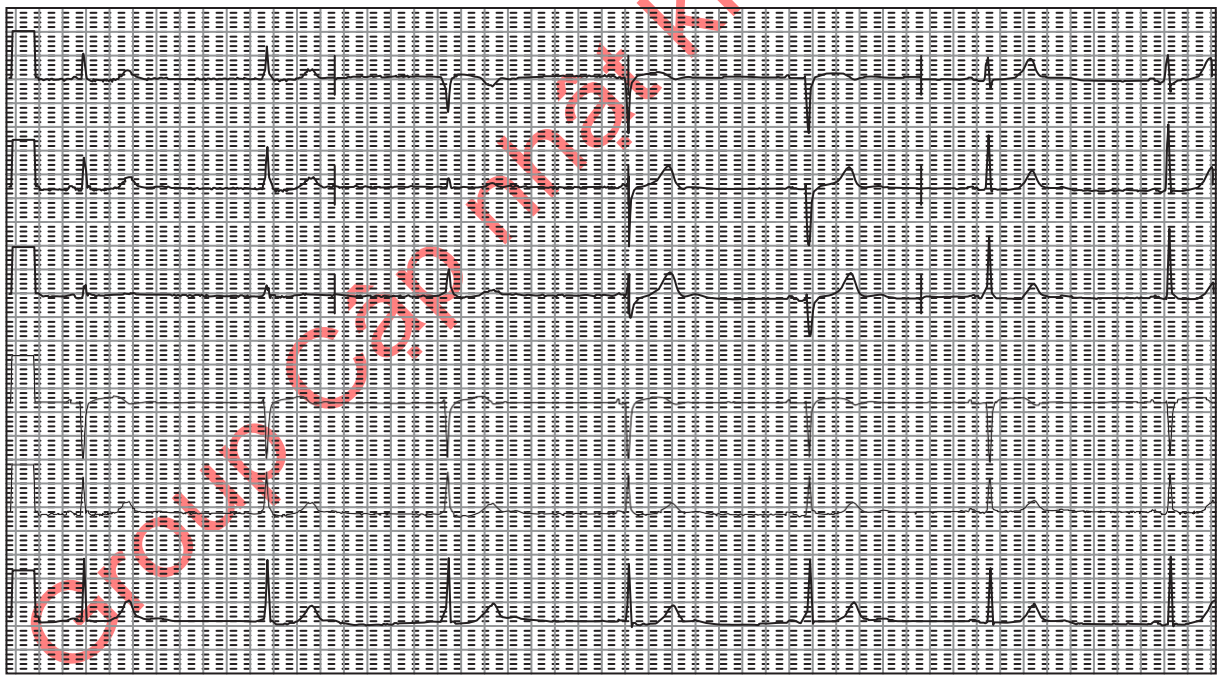

199. bệnh nhân nữ 54 tuổi xuất hiện sau tình trạng ngất;bệnh nhân vẫn còn chóng mặt

Group Cập nhật kiến thức y khoa

200. bệnh nhân nam 50 tuổi hôn mê và hạ huyết áp

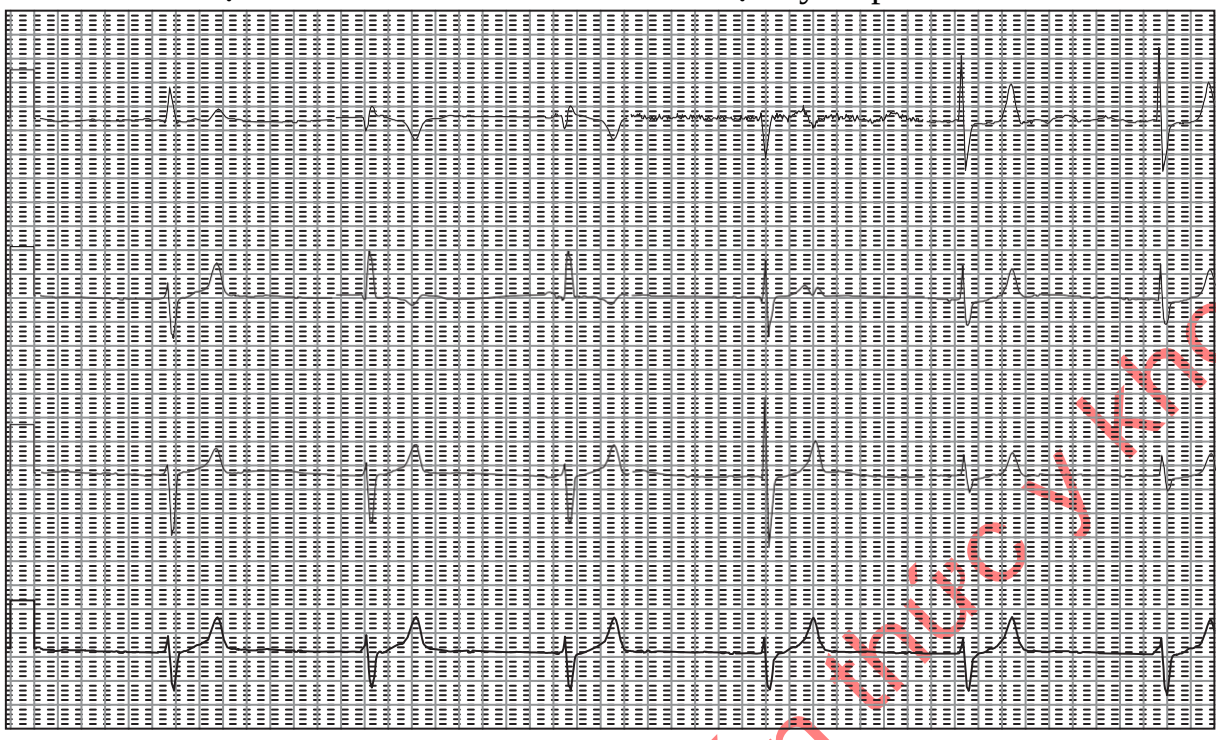

Group Cập nhật kiến thức y khoa

ECG interpretations andcomments

(Rates refer to ventricular rate unless otherwise indicated)

111. SRvới block AV 1,tần số95,LBBB,đoạn ST bất thường phù hợp với MI hoặc thiếu máu cục bộ.LBBBliên quan tới các đặc điểm bất thường tái cực, tất cả các bác sỹ cấp cứu nên biết điều này.trong tất các chuyển đạo ,đoạn ST đối hướng ngược với phức bộ QRS.Độ lớn của sự "không tương hợp này"cho phép lên tới 5mm.Case#63cho thấy LBBB với bình thường hoặc hy vọng có sự bất tương hợp.Năm 1996,Sgarbossa[1]công bố các tiêu chuẩn sử dụng đoạn ST bất tương đồng dự báo về sự thay đổi của bệnh nhân LBBBcó AMI. MI cấp tính nên được chú ý kỹ trong sự xuất hiện của LBBB có thêm điều nào sau đây:(1)ST chênh lên >1 mm và tương đồng(cùng hướng)với phức bộ QRS;(2)đoạn ST chênh xuống >1mm ở V1,V2,hoặc V3(i.e.đoạn ST tương đồng với các chuyển đạo này);hoặc(3)hoặc đoạn ST chênh lên >5mm với bất tương đồng với phức bộ QRS.Mặc dù độ nhạy thấp,độ đặc hiệu cao(có thể quyết địnhAMI),và sự xuất hiện của bất kỳ " tiêu chuẩn Sgarbossa"được xem là chứng minh hợp lý cung cấp ngay tiêu huyết khối hoặc PCI ở các bệnh nhân có LBBB và các triệu chứng của đau ngực .ở bệnh nhân này có mặt sgarbossa từ V2 –V4 ,Ở đây đoạn ST chênh lên >5mm bất tương hợp với phức bộ QRS("bất tương hợp quá mức").thực tế ở bệnh nhân này,kết quả cho MI dựa trên dương tính của men tim và hẹp nguy kịch động mạch LAD

Group Cập nhật kiến thức y khoa

case #111. LBBB với MI

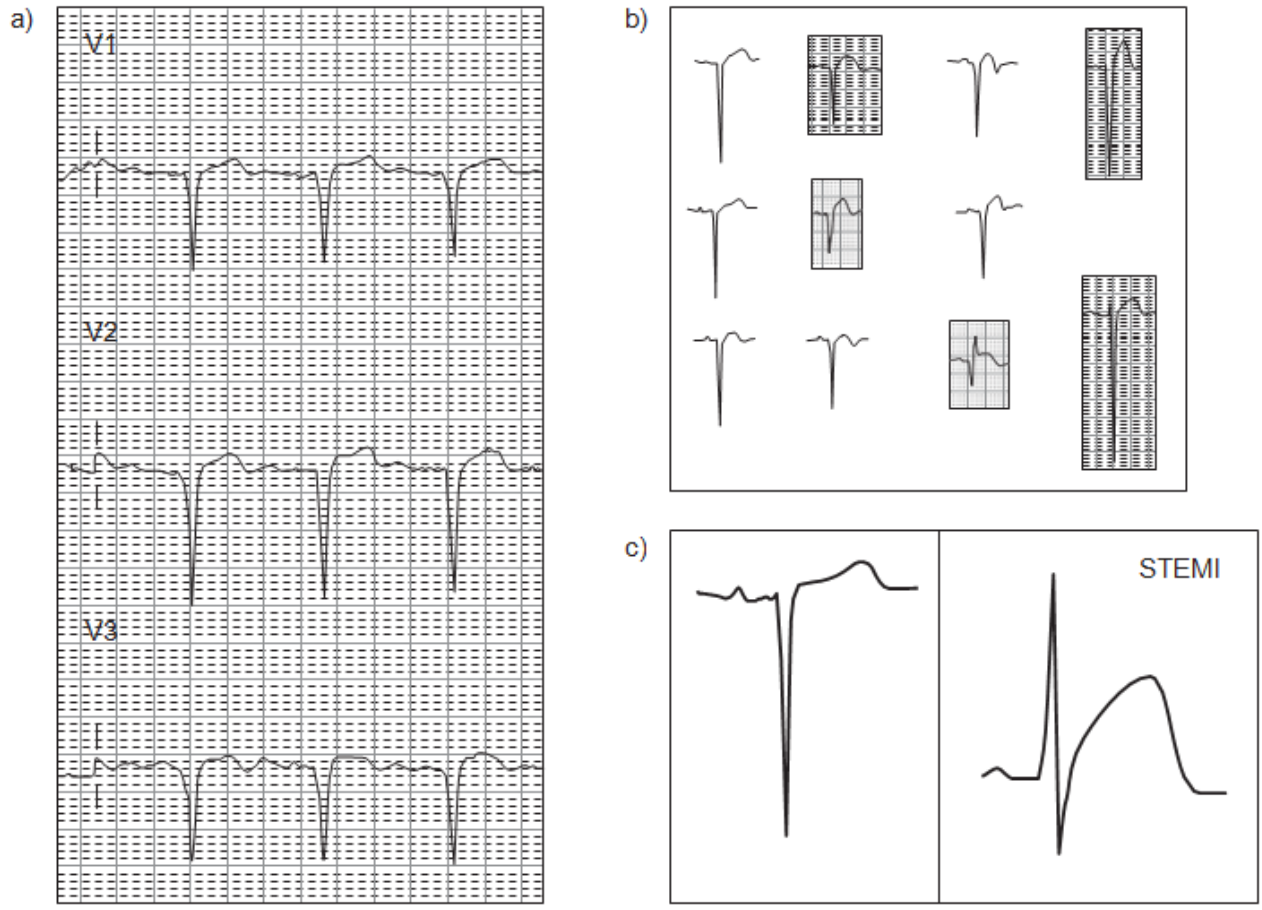

a) STE sau khi nhồi máu cơ tim. Đánh giá siêu âm tim thể hiện một phân đoạn loạn vận ở tâm thất trái phù hợp với phình vách thất. b) Những hình thái khác nhau của STE trong phình vách thất trái (LV). Lưu ý các hình dạng khác nhau và độ lớn của các đoạn ST chênh lên. Các kết quảđáng chú ý gợi ý cho chứng phình vách thất là các sóng Q và sóng T làm giảm biên độ mạnh.c)Sự so sánh giữa phình vách thất và ST chênh lên trong MI cấp. Chú ý chiều cao sóng T giảm tương đối so với phức hợp QRS trong phình vách thất. Trong phình vách thất, phức bộ QRS rõ ràng lớn hơn sóng T; với MI cấp tính, sóng T giảđịnh một kích thước tương đối lớn hơn so với phức bộ QRS.

11 **cơ**
tim ện
ở t ới

MI cấp tính.STE không tương hợp quá mức
>5 mm cũng xuất hiện ở các chuyển đạo V1–V4.

case #112. LBBB with acute lateral MI

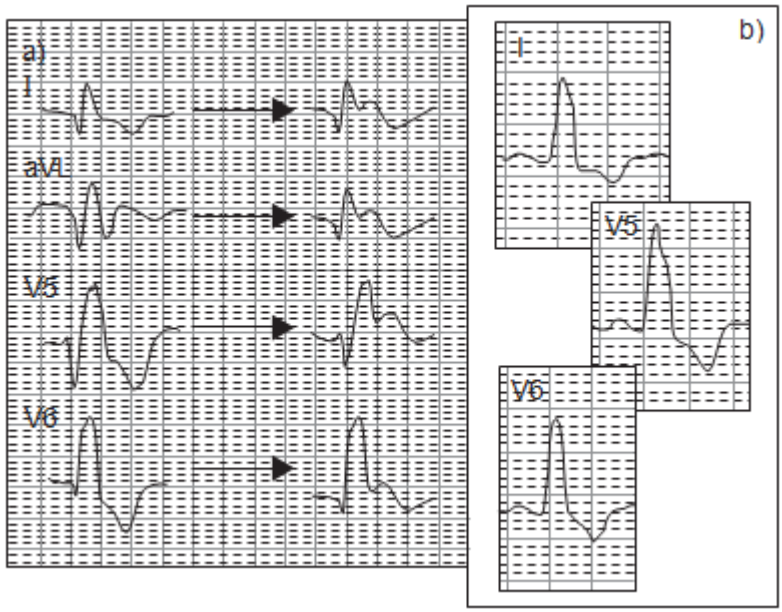

a)tiến triển AMI thành bên ở bệnh nhân này vớiLBBB.Chú ý tiến triển STE tương hợp ở các chuyển đạo bên.b)các phức hợp ST/T bình thường hoặc thích hợp ở các chuyển đạo bên với dạng LBBB.Chú ý rằng đoạn ST và các sóng T là bất tương hợp liên quan với phức bộ QRS.

Group Cập nhật kiến thức y khoa

113. SR,tần số83,MI trước vách cấpphân biệt với phình vách thất.sự phân biệt giữa MI và phình vách thất là khó khăn.Sự tồn tại cả 2 liên quan tới vị trí của sóng Q và ST chênh lên . 2 phát hiện ECG thêm vào đặc hiệu rất cao cho MI cấp bao gồm ST chênh xuống soi gương và sóng T nổi trội (thường được quy vào sóng T cao cấp tính).Sự vắng mặt các phát hiện này không chắc chắn loại trừ MI nhưng nhưng ít nhất nó cân nhắc phình vách thấtthất là một chẩn đoán thay thế .trong trường hợp này ,các sóng giả đã che lấp nhiều đoạn ST,tuy nhiên các sóng T tù và rộng.ECG không đủ để chẩn đoán nhưng ít nhất cũng gợi ý phình váchthất.sự thu được các chuỗi ECG cũng có thể giúp ích làm rõ các vấn đề này ,như là MI cấp có thể cho thấy sự chênh lên của đoạn ST hoặc thay đổi của sóng T.ngoài ra siêu âm tim tại giường cũng được chẩn đoán và xác định phình vách thất

114. VTphân biệt với ngộ độc thuốc chẹn kênh natri, tần số 118, đây là phức bộ nhịp nhanh QRS rộng vắng mặt của các sóng P sẽ nghĩ là sự xuất hiện VT.Tuy nhiên,xem xét thật kỹ ,đây là 1 nhịp hơi không đều,tần số <120/minutetrong 1 vài khu vực.VT là một nhịp đều (trừ khi có sự xuất hiện của nhát bóp hỗn hợp hoặc nhát bắt được ,mặc dù chúng có hình dạng rất thay đổi),và hiếm khí có tần số<120/minute.“giống”như VT do đó nên cân nhắc.một dạng giống thường thấy giống với VT là nhịp tự thất gia tốc, được tìm thấy phổ biến nhất như là sau điều trị tái tưới máu của MI cấp.các dạng thường thấy khác giống với VT là ngộ độc và chuyển hóa(e.g.hyperkalemia),cả 2 xuất hiện với tần số thấp hơn VTvà cũng có thể cho thấy không đều nhẹ.Mặc dù ở 1 vài chuyển đạo (e.g.chuyển đạo aVR)có thể xuất hiện các sóng gần như hình sin, các chuyển đạo khác có thể cho thấy phức bộ QRS có thể xuất hiện vẻ ngoài “bình thường” và ,trong các chuyển đạo này,

Group Cập nhật kiến thức y khoa

case #113. Phình vách thất trái

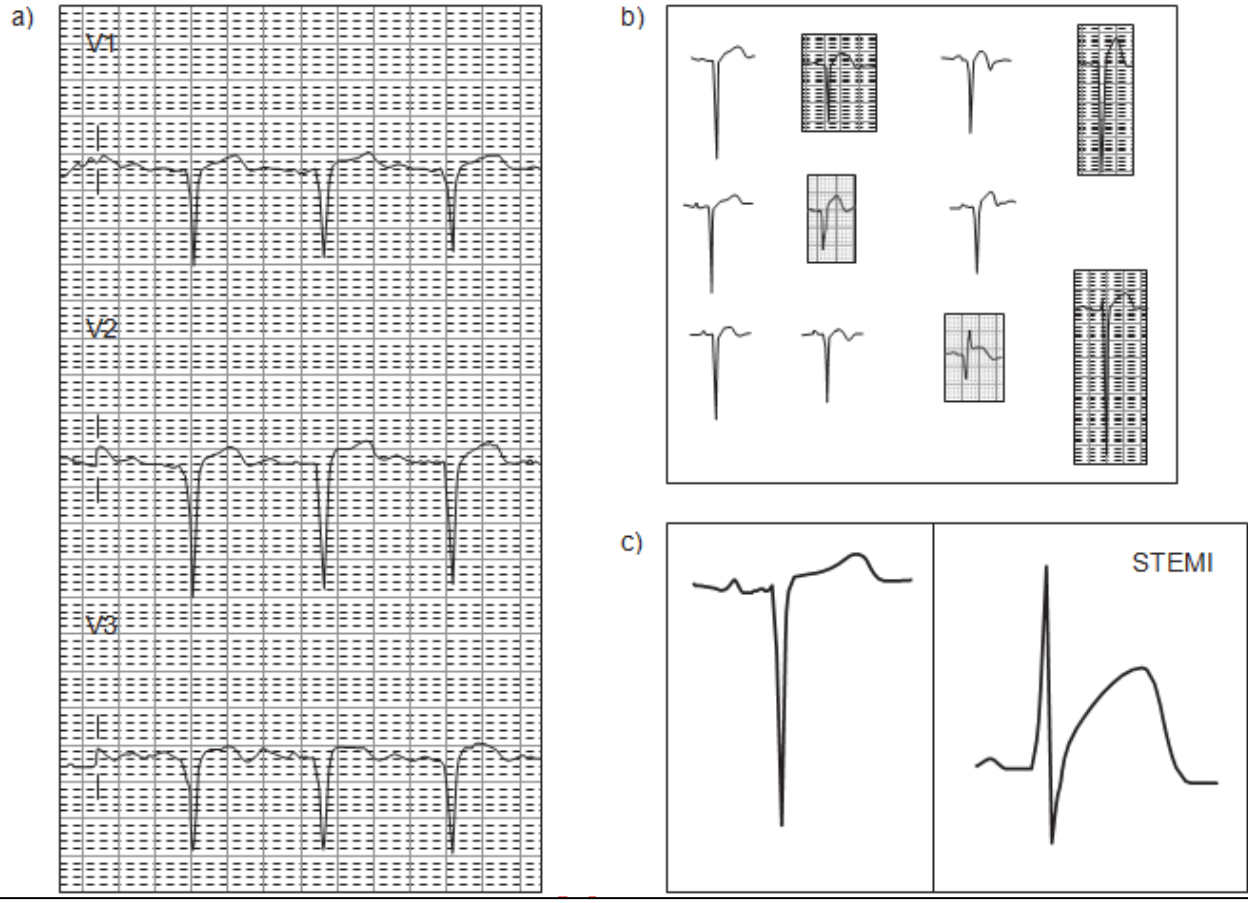

a) STE sau khi nhồi máu cơ tim. Đánh giá siêu âm tim thể hiện một phân đoạn loạn vận ở tâm thất trái phù hợp với phình vách thất. b) Những hình thái khác nhau của STE trong phình vách thất trái (LV). Lưu ý các hình dạng khác nhau và độ lớn của các đoạn ST chênh lên. Các kết quảđáng chú ý gợi ý cho chứng phình vách thất là các sóng Q và sóng T làm giảm biên độ mạnh.c)Sự so sánh giữa phình vách thất và ST chênh lên trong MI cấp. Chú ý chiều cao sóng T giảm tương đối so với phức hợp QRS trong phình vách thất. Trong phình vách thất, phức bộ QRS rõ ràng lớn hơn sóng T; với MI cấp tính, sóng T giảđịnh một kích thước tương đối lớn hơn so với phức bộ QRS.

thông báo điều trị với natri bicacbonat đường tĩnh mạch và phát hiện muộn cô ấy đã có quá liều thuốc chẹn kênh natri.

115. ST,tần số146,MI trước bên cấp.nhịp dài(hình a))vàECG 12 chuyển đạo cho thấy phức bộ QRS rộng và đều,đưa ra cảm giác như là VT.Tuy nhiên,các sóng P xuất hiện trước mỗi QRS,phù hợp với nhanh xoang.Hơn nữa ,vài chuyển đạo (e.g.chuyển đạo II,aVF,V2)cho thấy rõ phức bộ QRS hẹp và thực tế đã bộc lộ rằng thực sự là đoạn ST chênh điều này giống như phức bộ QRS rộng .STE lớn như trường hợp này rất dễ bị chẩn đoán nhầm như là VT khi toàn bộ 12 chuyển đạo không được xem xét kỹ lưỡng .STEđã được tim thấy ở các chuyển đạo trước bên và và đoạn ST chênh xuống soi gương đã được tìm thấy ở các chuyển đạo phía dưới

116. Cuồng nhĩ với dẫn truyền AV thay đổi, tần số thất 185, block phân nhánh trái sau (LPFB). Cuồng nhĩ với dẫn truyền thất nhanh là rối loạn nhịp nhanh hay chẩn đoán nhầm nhất.các sóng cuồng nhĩ thường âm ở các chuyển đạo dưới và do đó dễ bị bỏ qua hoặc xem như là sóng giả;có vẻ như mắt của chúng ta nhìn trực tiếp các sóng dương hơn là 1 sóng âm.Do đó ,trước khi loại trừ cuồng nhĩ

Group Cập nhật kiến thức y khoa

đây là hình cho case #115

a)

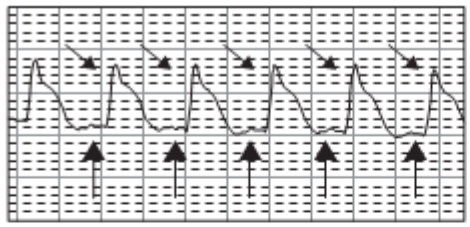

b)

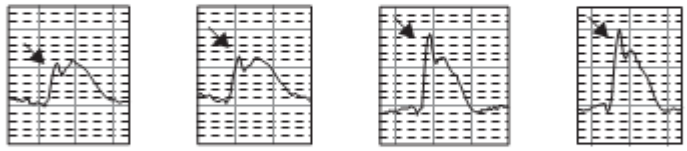

c)

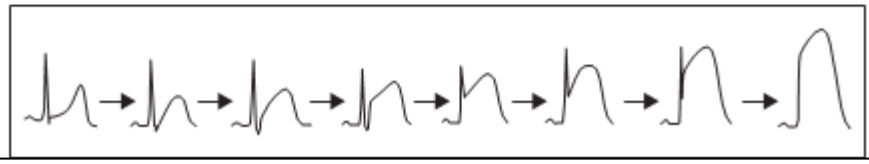

a)chuyển đạo dài cho thấy phức bộ nhịp nhanh QRS rông tần số 146 chu kỳ/phút.Nhìn nhanh ở các chuyển đạo dài có thể gợi ý nhanh thất trong tất các các bệnh nhân ốm yếu . quả thực, đây là phức bộ nhịp nhanh QRS hẹp ở bện nhân MI.các mũi tên lớn đã chỉ ra các sóng P và mũi tên nhỏ cho thấy sóng R của phức bộ QRS.b)sự xuất hiện phức bộ QRS rộng hình thành từ sóng R nổi trội kết hợp với ST chênh lên lớn.cấu trúc này đã được hình thành ở các chuyển đạo có sóng R nổi trội, đoạn ST chênh lên nhanh,đã xóa đi sự phân biệt với phức bộ QRS và đoạn ST.lưu ý ở đây là 4 ví dụ về sóng R nổi trội với mũi tên chỉ là sóng R.c) sự chuyển tiếp giữa đoạn ST bình thường tới phức hợp R-ST ở bệnh nhân với MI cấp tiến triển nhanh .ghi lại quá trình tiến triển tăng lên của đoạn ST với sự xóa đi phần lớn phức bộ QRS và lấy đoạn ST, cuối cùng đã tạo ra 1 phức bộ QRS rộng.

Group Cập nhật kiến thức y khoa

Ở các bệnh nhân với rối loạn nhịp nhanh,các tác giả khuyên rằng với 1 động tác đơn giản làm tăng sự phát hiện của các sóng cuống nhĩ:quay ngược ECG và kiểm tra các chuyển đạo phía dưới.hình dưới cho thấy điều này khi ECG bị đảo ngược ,các sóng cuồng nhĩ được nhìn thấy nổi trội hơn bởi vì bây giờ nó là "dương".Có 2 nguyên nhân khác của rối loạn nhịp nhanh phức bộ QRS hẹp không đều là(rung nhĩ và MAT)và do đó cần loại trừ. trục lệch phải đã được ghi nhận,cho chẩn đoán phân biệt bao gồm LPFB,MI bên ,phì đại thất phải,bệnh phổi cấp hoặc mạn tính(e.g.thuyên tắc phổi hoặc COPD,),nhịp thất lạc vị,tăng kali máu,ngộ độc thuốc chẹn kênh natri ,và đặt nhầm chuyển đạo.LPFBchẩn đoán dựa trên sự xuất hiện trục phải ,phức bộ rSở các chuyển đạo DI và aVL,và qRở DIII.

case #116. Các sóng cuồng nhĩ với dẫn truyền nhĩ thất thay đổi

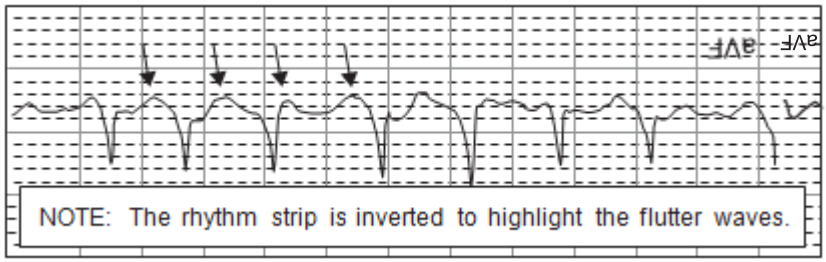

Lưu ý rằng các sóng rung động (mũi tên) dễ nhìn thấy hơn trong aVF khi được đảo ngược.

Group Cập nhật kiến thức y khoa

117. MAT, tần số 145, thỉnh thoảng có phức bộ dẫn truyền lệch hướng, MI cấp thành dưới trước bên, IVCD.Đây là một nhịp không đều với sóng P có ít nhất 3 hình dạng,cho thấy MAT. Một vài phức bộ QRS có hình dạng hơi khác,có thể là kết quả của sự dẫn truyền lệch hướng.STExuất hiện ở các chuyển đạo trước bên và sau cho thấy tổn thương đang xảy ra.Các sóng Q đã chỉ ra nhồi máu đã tiến triển ở các chuyển đạo phía dưới và bên.trục lệch trái có thể là do MI thành dưới. IVCD chẩn đoán dựa trên phức bộ QRS rộng(100msec).

118. SR,tần số 90,thình thoảng có ngoại tâm thu thất,LBBB,đoạn ST bất thường phù hợp với thiếu máu cục bộ thành dưới hoặc MI.LBBB liên quan tới đặc điểm tái cực bất thường tất cả các bác sỹ cấp cứu nên biết điều này.ở tất cả các chuyển đạo ,đoạn ST có hướng đối diện với phần cuối phức bộ QRS.Trường hợp #63cho thấy LBBB bình thường hoặc bất tương hợp.Sgarbossa[1]đã công bố các tiêu chuẩn lựa chọn điều này hi vọng thay đổi của đoạn ST bất tương đồng dự đoán về thay đổi về bệnh nhân với LBBB có AMI.các tiêu chuẩn cụ thể chi tiết ở #111.ở bệnh nhân này có Sgarbossa ở V2, có ST chênh lên >5mmbất tương đồng với phức bộ QRS. Thêm nữa ,mặc dù đoạn ST chênh xuống ở các chuyển đạo phía dưới không có tiêu chẩn của sagbossa,những chuyển đoạn này cũng lên xem là nguyên nhân liên quan .trong mỗi chuyển đạo thành dưới,hướng phần cuối phức bộ QRS là đi xuống,và đoạn ST là tương hợp (depressed).Lưu ý rằng thậm chí ở chuyển đạo D2 chủ yếu phức bộ là dương,hướng phần cuối QRS vẫn là đi xuống.bệnh nhân này có men tim dương tính,và anh ấy đã được phát hiện tắc 100% LAD cũng như hẹp đáng kể động mạch vành phải

119. Nhanh nhĩ với block AV 2 type 1 (Wenckebach, Mobitz I) vàdẫn truyền 3:2, tần số thất115,RBBB không hoàn toàn.Đây là rối loạn nhịp ban đầu chẩn đoán nhầm là rung nhĩ bởi vì nó không đều.tuy nhiên,xem xét kỹ lại đây là một nhịp không đều có quy luật.không đều có quy luật của nhịp,trong bối cảnh nhịp tim chập hoặc nhanh lên xem xét có block AV cấp 2.Chuyển đạo D1 thấy rõ hoạt động của thất với tần số 172.Dẫn truyền nhĩ thất tỷ lệ 3:2 xảy ra;đoạn PR kéo dài được ghi nhận từ QRS đầu tiên cho tới tiếp theo ,thì tới nhịp nhĩ thứ 3 không dẫn và theo sau đó là 1 khoảng nghỉ trước nghi chu kỳ lặp lại.mặc dù block AV2 thường xảy ra ở nhịp bộ nối với nhịp chậm xoang,mozbit 1 cũng thỉnh thoảng xảy ra ở rối loạn nhịp nhanh.một thực tế đã không được biết đến.kết quả là nhịp này thường chẩn đoán nhầm là rung nhĩ.Nhận ra những rối loạn nhịp đều có chu kỳ là manh mối chủ yếu để chẩn đoán chính xác.

120. Rung nhĩ,tần số thất 190,WPW. Rung nhĩ được chẩn đoán dựa trên sự không đều hoàn toàn của nhịp.các sóng delta cổ điển không chắc chắn xuất hiện khi nhịp này là bất cứ nhịp khác hơn là nhịp xoang.Tuy nhiên,sự xuất hiện của WPW với rung nhĩ là không thể chối cãi với 2 lý do:(1)phức bộ QRS biến thiên nhiều về hình dạng .điều này xảy ra do 1 vài nhịp nhĩ dẫn truyền qua đường bình thường và tạo ra các QRS hẹp,1 vài nhịp dẫn truyền qua con đường phụ tao ra phức hợp QRS rộng ,và 1 vài phức hợp QRS là sự kết hợp giữa 2 loại .(2)mặc dù tần số tổng thể gần 190nhịp /phút,một vài khu vực trên ECG cho thấy tần số 250 tới 300 chu kỳ /phút.Dẫn truyền qua con đường phụ có thể dẫn truyền cực kỳ nhanh chóng. Ngược lại,rung nhĩ trong sự vắng mặt đường dẫn truyền phụ thường không cho thấy biến thiên hình dạng QRS như vậy ,và tần số hiếm khi quá 180 lần/phút.Sự phân biệt rung nhĩ bình thường với rung nhĩ có WPW là rất quan trọng.rung nhĩ bình thường điều trị với các thuốc chẹn nút A-V (e.g. chẹn kênh calcis, chẹn beta, amiodarone, digoxin, etc.). tuy nhiên,sủ dụng thuốc chẹn nút A –V ở rung nhĩ với WPWdẫn truyền dễ dàng qua con đường phụ,kết quả có thể ngược và là nhanh thất, nhanh quá mức có thể trụy mạch.

Group Cập nhật kiến thức y khoa

case #120. Rung nhĩ với WPW

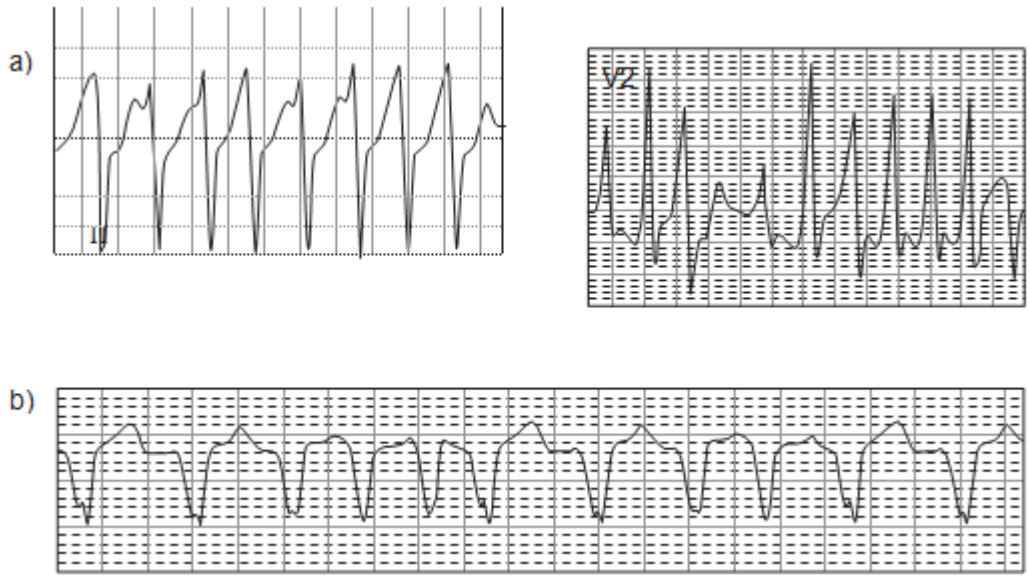

a) chú ý sự biến thiên nhịp với nhịp trong phức bộ QRS. Trong chuyển đạo D2 sự biến thiên này khó thấy khi trong chuyển đạo V2 là đáng kể

.b)chú ý nhịp nhanh ,nhịp không đều và thay đổi hình dạng QRS ở mỗi nhịp.

cho rung nhĩ cấp với WPW là sốc điện .ở bệnh nhân này huyết động ổn định có thể do anh ta khỏe và trẻ. Bệnh nhân đã được điều trị với procainamide tĩnh mạch ,sau đó bệnh nhân đã được đốt bỏ con đường phụ.

121. SR vớiblock AV2 type 1 (Wenckebach, Mobitz I), tần số 47, sự xuất hiện dạng sóng T thiếu niên. MobitzI thỉnh thoảng có thể tìm thấy ở bệnh nhân trẻ khỏe mạnh với trương lực phế vị cao,đặc biệt là vận động viên,như là ở bệnh nhân này.trong sự vắng mặt liên quan tới các triệu chứng hoặc dấu hiệu,block AV này không cần điều trị.Các sóng T âm được gì lại từ V1 tới V3 .trẻ em và vị thành niên có các sóng T hướng nhẹ về phía sau ,kết quả là các sóng T âm ở các chuyển đạo này.ở tuổi trưởng thành,các sóng T hướng về phia trước hơn và dương ở V2 và V3(có sóng T ở V1 thường giữ nguyên hoặc dẹt).tuy nhiên,người lớn trẻ ,đặc biệt là nữ giới,có thể có sự xuất hiện "dạng sóng T thiếu niên." Chẩn đoán sự thay đổi này là bình thường chỉ khi sóng T âm không đối xứng và nông.Nếu như sóng T âm đối xứng và nhọn,sâu >3mm,hoặc xảy ra ở bệnh nhân 40-50 tuổi,nên cho là thiếu máu cục bộ cơ tim thành trước.

122. Có khả năng nhịp xoang với block AV1 ,tần số 97,IVCDcó thể do tăng Kali máu.nhịp đều. SRlà dự đoán,mặc dù không thể chẩn đoán dứt khoát với sự vắng mặt của các sóng P dương ở chuyển đạo I,II,III,và aVF. Các sóng P có thể tìm thấy rõ nhất ở chuyển đạo V1–V2với block AV 1.Phức bộ QRS rộng rõ ,hình dạng kỳ dị.trục lệch phải với các sóng S rộng ở các chuyển đạo bên và sóng R nổi trội ở V1,tạo ra dạng RBBB .các sóng T cũng nhô lên . tất cả các điều trên là điển hình của tăng Kali máu.tăng kali máu cũng được biết tạo ra vô số bất thường trên ECG ,bao gồm block

Group Cập nhật

nhánh mới hoặc block bó và thay đổi trục trục lệch phải mới là điển hình của tăng kali máu nặng .ở bệnh nhân này kali huyết là 9.2mEq/L(bình thường 3.5–5.3mEq/L).tình trạng ý thức của bệnh nhân này có thể do nhiễm acid chuyển hóa, thường đi cùng với tăng kali máu.

Group Cập nhật kiến thức y khoa

case#122.Phức bộ QRS rộng rõ ,các sóng P thu nhỏ,và đoạn PR dài ở bệnh nhân tăng kali máu nhiều

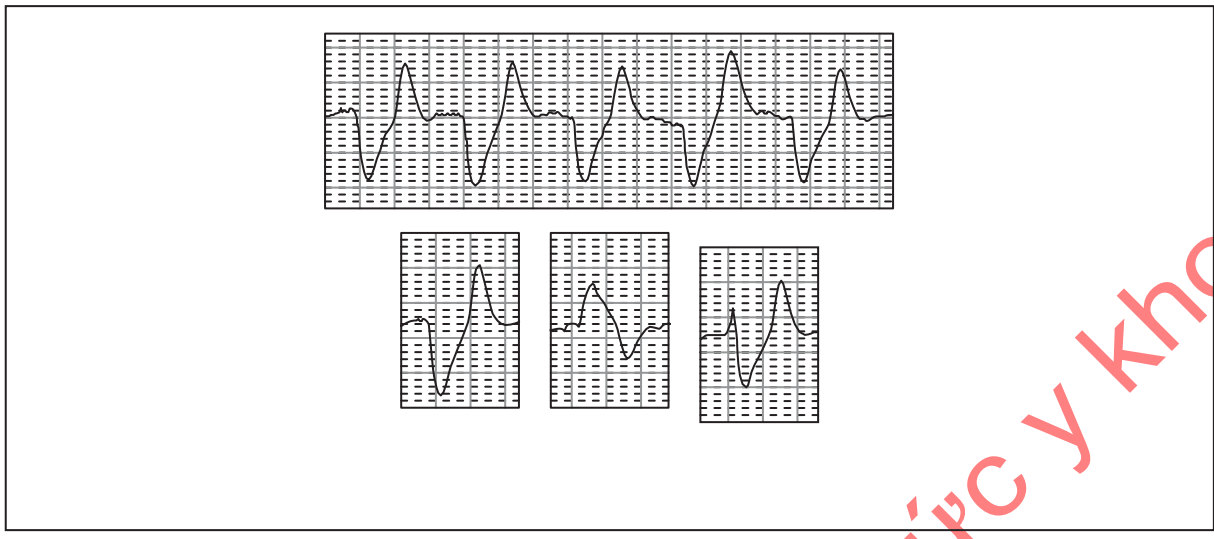

123. SR,tần số70,các sóng U gợi ý hạ kali máu, QT kéo dài.Các sóng U nhô lên xuất hiện ở các chuyển đạo trước ngựctạo ra một "bướu lạc đà"ảnh hưởng tới sóng T.Đây là phức bộ hỗn hợp sóng T -U,có khuynh hướng rõ nhất ở các chuyển đạo giữa ngực,là gợi ý nhiều của hạ kali máu mức độ vừa và nặng, mặt khác,các chuyển đạo phía dưới thường xuất hiện sóng T dẹt và xuất hiện QT kéo dàitrong tình trạng hạ kali máu từ vừa tới nặng. mặc dù hạ kali máu thường được liệt kê là nguyên nhân của đoạn QT dài,sự xuất hiện kéo dài nguyên nhân thực sự gây ra bởi sóng U.kết quả là,một vài nguyên nhân khác không bao gồm hạ kali máu trong chẩn đoán phân biệt của đoạn QT kéo dài.Mức độ kali huyết ở bệnh nhân này là 1.6mEq/L(bình thường 3.5–5.3mEq/L).

124. SR, tần số 88, thỉnh thoảng có VT không bền bỉ, các sóng T bất thường phù hợp với thiếu máu thành dưới và trước vách, cân nhắc có thuyên tắc phổi. cơ bản là nhịp xoang tần số 88, nhưng thỉnh thoảng có VT không bền(được định nghĩa là VT nhỏ hơn 30s và không liên quan tới biến đổi huyết động) tần số 175 chu kỳ/phút là gián đoạn SR.các sóng P dẫn ngược được ghi lại chủ yếu sau phức bộ tâm thất.các bất thường khác dễ bị bỏ qua trong bối cảnh của nhịp không hay thấy là trục lệch phải (sóng S là chủ yếu trong phức bộ đầu tiên của chuyển đạo DI) và các sóng T âm ở chuyển đạo trước ngực cũng như DIII và aVF.kết hợp các phát hiện này,đặc biệt là sóng T âm ,đặc hiệu cho một thuyên tắc phổi nhiều hơn là thiếu máu cục bộ.bệnh nhân này đã tìm thấy 1 khối ở phổi. rối loạn nhịp thất đã biến mất sau khi điều trị thuốc rối loạn nhịp đặc hiệu.

125. SR block AV1 , tần số 90, block 2 bó (RBBB + LPFB), thiếu máu cục bộ thành dưới và trước bên,xem xét ngộ độc hoặc quá liều thuốc chẹn kênh natri.trục lệch phải xuất hiện.chẩn đoán khác của trục lệch phải bao gồm LPFB,MI bên(do sóng Q lớn),RVH,bệnh phổi cấp tính(e.g.,thuyên tắc phổi)và mạn tính(e.g.,COPD),nhịp thất lạc vị,tăng kali máu,quá liều thuốc chẹn kênh natri(e.g.,thuốc chống trầm cảm 3 vòng),và đặt nhầm chuyển đạo.ở người lớn bình thường hoặc gầy với tim nằm ngang cũng có thể có trục lệch phải.bệnh nhân này có các tiêu chuẩn của LPFB(rS ở Ivà aVL,qRở III).Nguyên nhân thường thấy của LAFB là bênh động mạch vành.Đây là 1 trẻ nữ 15 tuổi được cho là không có bệnh tim trước đó,tuy nhiên,cần phải cân nhắc nguyên nhân của LAFB mới:tăng kali máu

Group Cập nhật kiến thức y khoa

case #123. Sóng U trong hạ kali

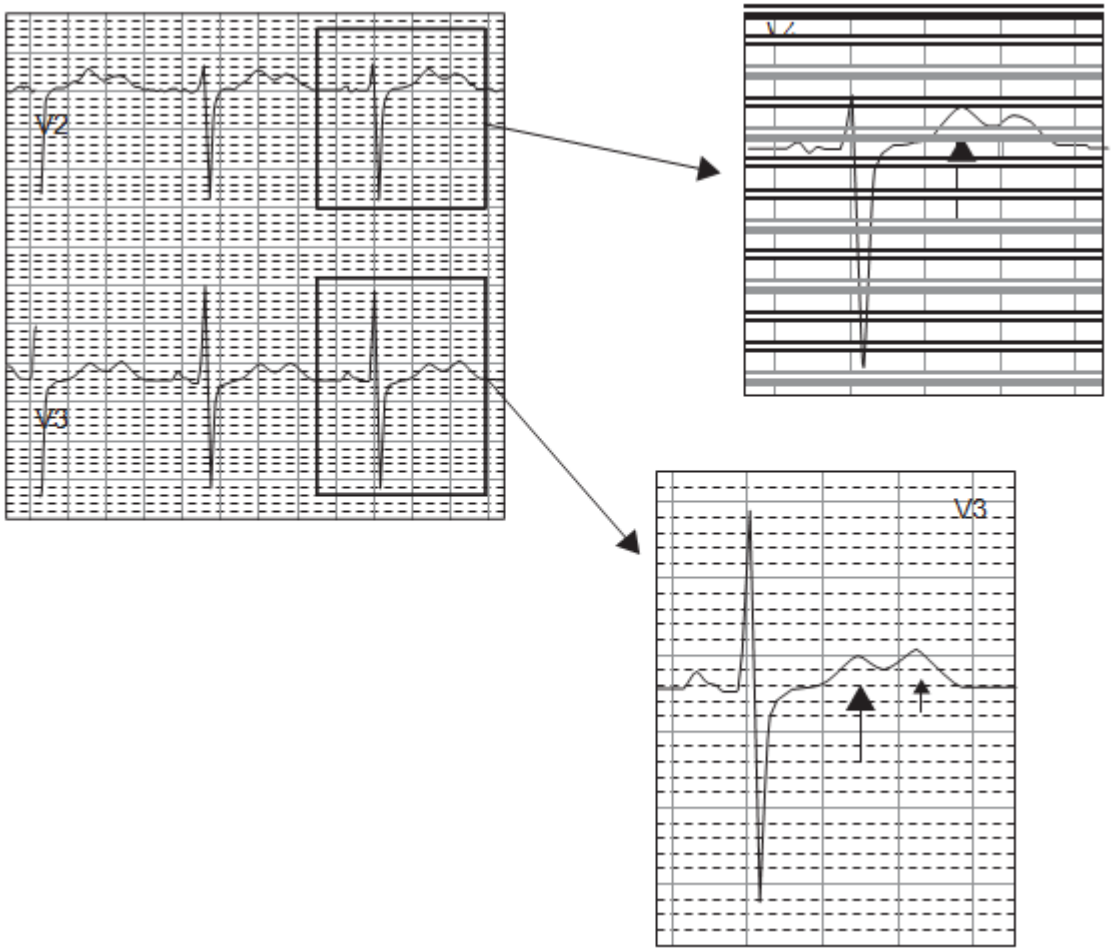

Lưu ý sự xuất hiện của bướu lạc đà trong hai đạo trình, kết quả từ một phần

sự kết hợp của sóng T (mũi tên lớn) với sóng U (mũi tên nhỏ).

i và block phân nhánh.Tăng kali máu có thê loại trừ dựa trên sự văng mặt các sóng P nôi trội. phát hiện muộn thấy rằng bệnh nhân cố tự tử bằng uống nhiều thuốc chống chầm cảm 3 vòng.ở các bệnh nhân đã điều trị bằng natri cacbonat kết quả làm mất đi block nhánh và các đoạn ST chênh xuống.

126. SR, tần số 80, RBBB không hoàn toàn với STE ở các chuyển đạo vách gợi ý hội chứng brugada. Hội chứng brugada được phát hiện đầu tiên bơi Brugada năm1992.Các bệnh nhân với hội chứng brugada,mặc dù cấu trúc của tim là bình thường,nhưng có khuynh hướng tiến triển đột ngột VT đơn dạng hoặc đa dạng(nguyên nhân gây chết đột ngột nếu dai dẳng,khó thở nếu kết thúc). Nguyên nhân chính xác chưa rõ dàng,nhưng nó xuất hiện liên quan tới rối loạn kênh natri. Các nghiên cứu chẩn đoán cuối cùng và điều trị (cấy 1 máy khủ rung) được thực hiện ở các phòng điện sinh lý,nhưng các ECG bất thườnggợi ý cao tất cả các bác sỹ cấp cứu nên được được biết.ECG điển

hình cho thấy dạng RBBB hoàn toàn hoặc không hoàn toàn ở V1–V2với STE.Hình dạng của STE có thể mặt lồi hướng lên hoặc thẳng (như trong trường hợp này),hoặc hình lõm xuống dưới.dạng lồi hoặc thẳng là chẩn đoán nhạy hơn và đặc hiệu hơn.ECG của hội chứng brugada có thể phân biệt AMI với RBBBbởi đoạn ST chênh xuống soi gương là sự vắng mặt trong hội chứng brugada.Các thông tin lâm sàng cũng giúp ích trong việc chẩn đoán phân biệt—các bệnh với hội chúng brugada thường xuất hiện có các triệu chứng gợi lên 1 cơn nhịp nhanh(e.g.khó thở cơn,hồi hộp ,etc.)hơn là các triệu chứng đau ngực

Group Cập nhật kiến thức y khoa

case #126. Hội chứng Brugada

a)

b)

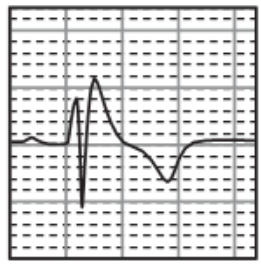

c)

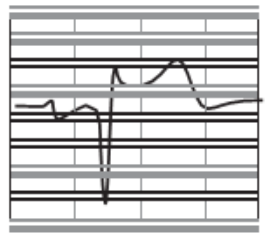

d)

e)

a) chú ý dạng RBBB không hoàn toàn với STE (phức bộ rSRở chuyển đạo V1 và V2). b) đoạn ST 2 pha được nhìn thấy trong hội chúng brugada. Đây là đoặn ST chênh lên với mặt lồi hướng lên. c) đoạn ST dạng yên ngựa.

d) rối loạn nhịp thất ác tính xuất hiện trong quá trình xem xét bệnh nhân ở phòng cấp cứu. chẩn đoán phân biệt khác của rối loạn nhịp này bao gồmrung thất hoặc nhanh thất đang dạng .e)rối loạn nhịp thất được nhìn thấy (d)stự về nhịp xoang sau 45s.

127. Rung nhĩ/cuồng nhĩ , tần số thất 150, thỉnh thoảng có phức bộ dẫn truyền lệch hướng,block 2 bó(RBBB+LAFB),thiếu máu cục bộ thành trước bên.nhịp này chủ yếu không đều, phù hợp với rung nhĩ.Tuy nhiênlại có những khu vực nhỏ đều (e.g.như 5 nhịp cuối).điều này giống như 1 phần của cuồng nhĩ .rung nhĩ và cuồng nhĩ thường cùng tồn tại giống như case này.phần cuối của phức bộ QRS trong một vài chuyển đạo,như chuyển đạo V3,cho thấy sự xuất hiện của các sóng P dẫn ngược . tuy nhiên,tuy nhiên nó là 1 phần của phức bộ QRS,thực tế trở lên rõ ràng hơn khi phức bộ QRS trong chuyển đạo D2 được đối chiều trong cùng khoảng thời gian.Phức bộ QRS thứ 1,6 và 16 có 1 hình dạng hơi khác. Điều này có thể là kết quả của 1 trong 2 sự tăng lệch hướng trong các phức bộ hoặc sự kết hợp hoạt động của 1 nhĩ với 1 PVC .mặt khác sự biến đổi nhẹ trong hình dạng của phức bộ QRS,ECG điều này không nên nhầm lẫn với rung nhĩ với WPW (case#120).RUNG NHĨ VỚI WPW liên quan tới sự biến thiên nhiều hơn và cũng liên quan tới tần số xấp xỉ 250–300nhịp/phút trong một vài khu vực. trên ECG hiện tại,tần số không nhanh như vậy.

128. SB,tần số 55,HLVV,các bất thường sóng T không đặc hiệu ở các chuyển đạo phía dưới,bất thường sóng Q ở các chuyển đạo phía bên gợi ý bệnh cơ tim phì đại(HCM).HCMlà nguyên nhân phổ biến gây chết đột tử ở thanh niên và người trẻ.Đặc biển trên ECG bao gồm các phát hiện:(1)phức bộ QRS có biên độ lớn (HLVV),đặc biệt ở các chuyển đạo trước tim;(2)các sóng R cao ở chuyển đạo trước tim phải giống với MI thành sau hoặcRVH;và (3)các sóng Q sâu và hẹp ở các chuyển đạo dưới (thỉnh thoảng)hoặcchuyển đạo bên (phổ biến hơn).HLVVlà phát hiện nhạy cảm nhất, và sóng Q bất thường là đặc hiệu nhất.các sóng Q thường chẩn đoán nhầm với MI không rõ thời điểm khởi phát.Tuy nhiên,đây không phải dạng sóng Q nhồi máu.các sóng Q liên quan tới nhồi máu thường rộng ít nhất 40msc. Các sóng Q của HCMrất sâu và hẹp, T không đặc hiệu là phổ biến trong HCMvàở đây xuất hiện ở các chuyển đạo dưới.Chẩn đoán cuối cùng, HCMđã được xác định ở bệnh nhân này trên siêu âm.

129. Nhịp tự thất gia tốc (AIVR), tần số 90. Nhịp thoát thất, cũng được biết là "nhịp tự thất,"thường có tần số 20-40 lần/phút. Khi nhịp thất từ 40-120 lần/phút, là nhịp tự thất gia tốc.chẩn đoán VT dành cho nhịp thất >120 lần/phút.Chuyển đạo kéo dài ở bệnh nhân này cho thấy các sóng P không liên quan với phức bộ QRS ,phân ly AV,điển hình của nhịp thất.AIVRlà phổ biên trong bối cảnh củaAMI,đặc biệt sau khi cung cấp thuốc tiêu sợi huyết.AIVRđược cho là 1 dấu hiệu của tái tưới máu.liệu pháp chống rối loạn nhịp là không cần thiết,và thực tế có thể gây suy tim tâm thu.AIVR bản thân nó không phải là 1 nhịp gây rối loạn huyết động ,và thường kết thúc trong vài phút như trường hợp này.

case #129. Nhịp tự thất gia tốc

Group Cập nhật kiến thức y khoa

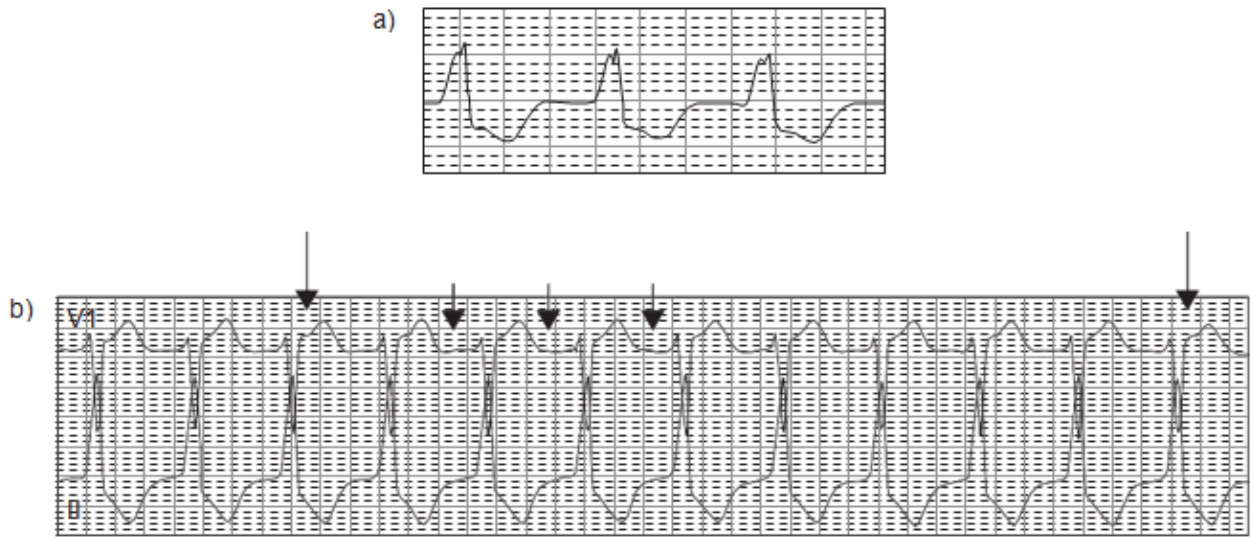

a)1 nhịp phức bộ QRS đều với đáp ứng thất xấp xỉ 80 lần/phút.b)chú ý sự xuất hiện các sóng P ở chuyển đạo V1. Các sóng P xuất hiện block AV,1 phát hiện gợi ý nhịp thất. trong 1 vài trường hợp , sóng P quan sát rõ (mũi tên nhỏ) trong 1 ví vụ khác,các sóng P chồng vào các cấu trức khác của ECG (mũi tên lớn),dấu hiện chỉ ra khó khăn hơn.Chú ý rằng các sóng P không nhìn thấy ở chuyển đạo D2.

Group Cập nhật

130. Rung nhĩ ,tần số thất 90,thỉnh thoảng có PVCs,MI cấp trước vách.STE rõ rệt từ V1–V3,phù hợp với MI cấp.điểm J cũng chênh lên ,trong thực tế sự xuất hiện của 1 block nhánh phải không hoàn toàn với mặt lồi hướng lên trên giống như trong hội chứng Brugada .Sự xuất hiện ST chênh xuống soi gương ở các chuyển đạo phía dưới và chuyển đạo bên, tuy nhiên, không nghi ngờ gì bệnh nhân bị tổn thương bởi một nhồi máu cơ tim cấp rộng lớn.

131. ST, tần số 105, điện thế thấp và luân phiên gợi ý tràn dịch màng ngoài tim. ECG này đã có cả 3 phát hiện kinh điển của tràn dịch màng ngoài tim:(1)điện thế QRS thấp,(2)nhịp nhanh,và (3) so le điện thế.Mặc dù so le điện thế thường được coi là đặc trưng nhất ,trong thực tế nó có mặt ở <1/3 số trường hợp tràn dịch màng ngoài tim lớn hoặc chèn ép màng ngoài tim.Mặt khác,sự phối hợp giữa nhịp nhanh và điện thế thấp là phổ biến hơn.Khi điện thế thấp được biết là 1 phát hiện mới so với các ECG trước đó,sự kết hợp rất đặc hiệu cho tràn dịch màng ngoài tim lớn.chỉ duy nhất một thực thể khác đáng tin cậy gây ra điện thế thấp mới có thể là tràn dịch màng phổi lớn, chẩn đoán xác định dễ dàng hoặc loại trừ dựa vào X quang.Mặc dù có nhiều tiêu chuẩn ECG được công bố cho chẩn đoán điện thế thấp, định nghĩ cơ bản của điện thế thấp là khi điện thế QRS ở tất cả các chuyển đạo chi<5mmhoặc điện thế của phức bộ QRS ở tất cả các chuyển đạo trước tim<10mm.các chẩn đoán phân biệt cho điện thế thấp bao gồm tràn dịch màng ngoài tim lớn, tràn dịch màng phổi lớn , bệnh phù niêm, bệnh cơ tim giai đoạn cuối,COPD nặng ,béo phì,các bệnh cơ tim thâm nhiễm(e.g. sarcoid,amyloid),viêm màng ngoài tim co thắt,và MI cũ.Bệnh nhân này có tràn dịch màng ngoài tim nhiều và chèn ép tim do u di căn màng ngoài tim

Group Cập nhật kiến thức y khoa

case #131. Tràn dịch màng ngoài tim

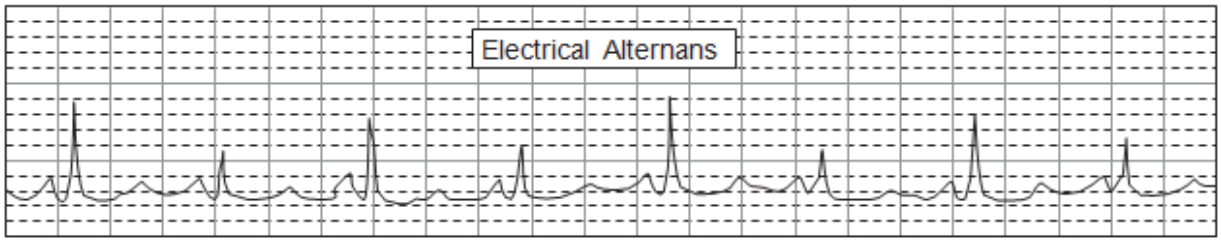

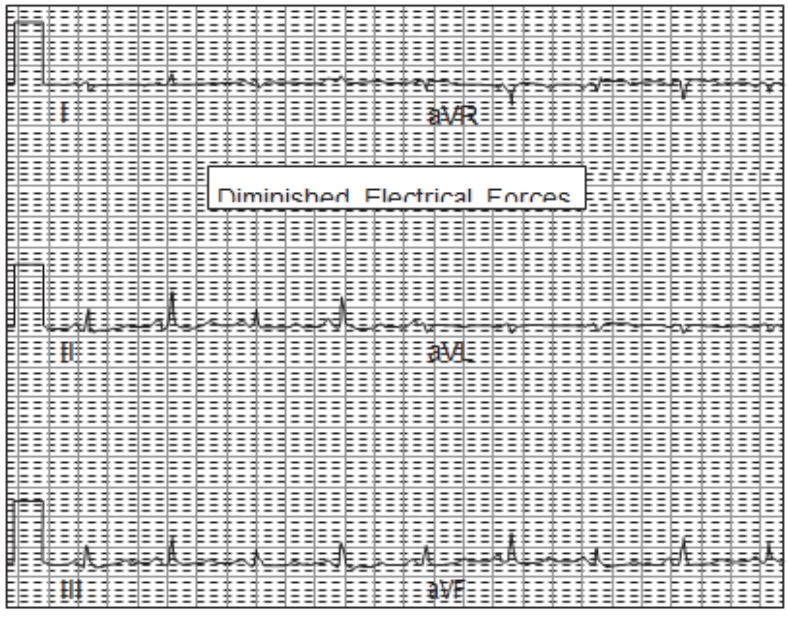

Bộ 3 ECG cho tràn dịch màng ngoài tim bao gồm luân phiên điện thế,điện thế thấp và nhịp nhanh.

Group Cập

132. Cuồng nhĩ dẫn 2-1,tần số thất160. Cuông nhĩ với tần số thất nhanh là chuẩn đoán thường bị chẩn đoán nhầm nhất trong rối loạn nhịp nhanh.Khi đáp ứng thất nhanh,các sóng cuông nhĩ thường không rõ bởi phức bộ QRS và sóng Tkết quả chẩn đoán nhầm là đoạn ST ,rung nhĩ hoặc SVT.Các vấn đề phức tạp hơn,các sóng cuồng nhĩ thường âm ở các chuyển đạo dưới và do đó dễ nhìn qua hoặc coi nhẹ như các sóng giả;có vẻ như mắt của chúng ta được huấn luyện để phát hiên sóng dương hơn là 1 sóng âm.Do đó như đã thấy ở cacse #116,các tác giả đã khuyên rằng thực hiện một động tác đơn giản để tăng phát hiện các sóng fulletr lật ECG ngược lên và kiểm tra lại các chuyển đạo phía dưới .khi ECG âm các sóng fullter có tần số 320 lần/phút ở các chuyển đạo phía dưới đột ngộ xuất hiện nổi trội trước mắt.Bệnh nhân này đã chẩn đoán lỗi là có đoạn ST,và anh ấy đã được điều trị 1 vài giờ với dịch tĩnh mạch với hi vọng là giảm nhịp tim .khi vẫn không thay đổi nhịp tim ,ECG được xem xét kỹ hơn và đưa ra 1 chẩn đoán chính xác.Bệnh nhân này cũng có điện thế hơi thấp ở các chuyển đạo chi, mặc dù không đủ tiêu chuẩn như #131.Anh ấy có tràn dịch màng ngoài tim phức độ vừa ,biến chứng của phẫu thuật gần đây.

133. Nhịp bộ nối gia tốc,tần số76,MI cấp dưới trước vách,RBBB không hoàn toàn ,LAFB. Khi các sóng P bình thường vắng mặt trong nhịp đều,sự phân biệt phải được đưa ra giữa nhịp bộ nối với nhịp thất. trong đặc điểm của case này, đoạn ST bất thường đáng kểcho thấy sự xuất hiện của phức bộ QRS rộng,có thể gợi ý nguồn gốc từ thất.tuy nhiên kiểm tra kỹ ở các chuyển đạo phía bên đánh giá phức bộ QRS rõ ràng <120msc.Do đó 1 nhịp bộ nối gia tốc là có thể .chẩn đoán phân biệt với nhịp thoát thất tần số 40-60 lần/phút.Nhịp này nhanh hơn,do đó nó là nhịp bộ nói gia tốc.các sóng P dẫn ngược được ghi lại sau mỗi phức bộ QRS,đặc biệt ở các chuyển đạo phía dưới .STExuất hiện ở thành dưới trước vách phù hợp với MI cấp.sóng R cao ở V1 có nguyên nhân là RBBB không hoàn toàn và tiêu chuẩn của LAFB cũng xuất hiện(trục tái,qRởIvà aVL,rS ở DIII).Bệnh nhân này có RBBB không hoàn toàn và LAFBtrước đó,nhưng đoạn ST và rối loạn nhịp là mới.động kinh của anh ấy được cho là giảm tưới máu não do nhồi máu cơ tim .

Group Cập nhật kiến thức y khoa

134. SR với block AV 3, nhịp thoát bộ nối , tần số 40,block 2 bó (RBBB+LAFB). Nhịp xoang 62 lần/phút ,đều ,tần số thất 40 lần/phút và đều.tâm nhĩ và tâm thất hoạt động độc lập với nhau cho thất phân lỹ nhĩ thất.không có bất cứ sóng P nào dẫn xuống thất,vì vậy block AV 3 đã được chẩn đoán.Nhịp thoát 40 lần/phút là điển hình của nhịp bộ nối hoặc nhịp thất, phức bộ QRS rộng.và có thể là nhịp thất ,dẫn truyền lệch hướng trong thất (e.gBBB),WPW,tạo nhịp ,tăng kali máu,hạ thân nhiệt ,và các thuốc trong trường hợp này phức bộ QRS rộng là điển hình của RBBB(rsR'ở V1,sóng S- ở I,V5,andV6).LAFBcũng xuất hiện. sóng T âm và ST chênh xuống nhẹ ở các chuyển đạo trước tim phải thường có trong RBBB.Các sóng Q nhỏ ở các chuyển đạo bên là hẹp xem xét MI cũ trước đó — nhồi máu sóng Q rộng ít nhất 40msc.

135. SRvới PAC thường xuyên và dạng nhịp đôi,tần số62,WPW.Các nhóm nhịp hầu hết gây ra bởi 1 trong 2 block AV 2 (MobitzI hoặc II)hoặc sự xuất hiện của PACs.Các PAC thường bị coi nhẹ, nhưng trong thực tế là nguyên nhân chủ ý gây sự ngừng nhịp tim—luôn xem xét các PAC trước đoạn ngừng.sự ngừng xảy ra do nút xoang phải"reset."Trong case này,Block AV 2 dễ dàng loại trừ bởi thiếu các sóng P không dẫn.nhịp thứ 2 trong mỗi cặp là kết quả của PAC.Các sóng P ở nhịp thứ 2 mảnh hơn và có hình dạng khác,đánh giá tốt nhất ở V1và V2.Bệnh nhân có đoạn PR ngắn(<120msec),Phức bộ QRS hơi rộng,và sóng delta ghi rõ nhất ở các chuyển đạo bên.đây là 3 dấu hiện của WPW.WPWcũng có thể có trục trái.Bệnh nhân này có tiền sử hồi hộp và nhịp nhanh, nhưng đã không theo dõi và không biết mình có WPW.

136. SVT,tần số200,RBBB không hoàn toàn,LPFB.có 3 xem xét chính với nhịp nhanh QRS hẹp là (<120msec)SVT,cuồng nhĩ ,và nhanh xoang.Cả 2 sóng cuồng nhĩ và các sóng P đều không được ghi nhận,loại trừ 2 khả năng ở sau. Các sóng P dẫn ngược nhỏ được ghi lại ngay sau phức bộ QRS có ở nhiều chuyển đạo, dấu hiệu thường có trong các tiêu chuẩn của các dạng SVTs. phức bộ QRS dạng RBBB được ghi nhận ở các chuyển đạo bên phải với các sóng S rộng ở chuyển đạo bên ,nhưng phức bộ QRS<120msec; do đó chẩn đoán của 1 RBBB được đưa ra.LPFBđược chẩn đoán dựa trên trục lệch phải ,phức bộ rS ở chuyển đạo D1 và aVL,và phức bộ qRở chuyển đạo DIII.Đoạn ST chênh xuống xuất hiện ở các chuyển đạo thành dưới và thành bên ,phát hiện thường thấy ở SVT.Đây là đoạn ST chênh xuống thường giả dấu hiệu thiếu máu cục bộ , nhưng thực tế nó không chính xác với test gắng sức và xứng đáng là không có nghĩa.

137. SR,tần số60,sóng U gợi ý hạ kali máu, QT kéo dài.Bệnh nhân đã có QT dài rõ dệt và và 1 sự xuất hiện "bướu lạc đà" đặc biệt của sóng T ở các chuyển đạo trước tim phải.gây ra bởi sự xuất hiện của sóng U hợp với phần cuối của sóng T,1 sự phát hiện gợi ý cao hạ kali máu mức độ vừa và nặng.cho dù hạ kali máu đúng là nguyên nhân của đoạn QT dài hoặc cho dù sự xuất hiện QT dài đơn giản chỉ là kết hợp của sóng U và sóng T có lẽ chỉ là về mặt từ ngữ .các bệnh nhân hạ kali máu nặng có nhiều rủi do cho các rối loạn nhịp,không khác gì các bệnh nhân đúng với " QT dài ".Bệnh nhân này tiến triển xoắn đỉnh sau ghi ECG này. Cô ấy đã được cứu sống thành công và có kali huyết là 2.0mEq/L(normal3.5–5.3mEq/L).sau bổ sung kali,các sóng U đã biến mất và cô ấy đã tốt lên .

Group Cập nhật kiến thức y khoa

case #137

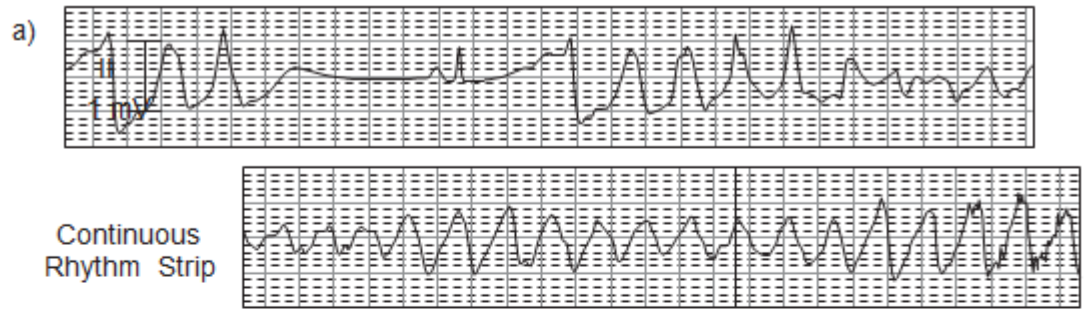

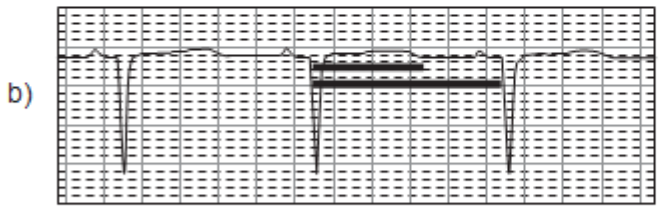

$$QTc = \frac{QT}{RR}$$

Đoạn QT = 0.56 sec

Đoạn RR= 0.96 sec

a) Nhanh thất đa dạng, xoắn đỉnh. Chú ý phức bộ QRS thây đổi về hình dạng và biên độ and amplitudevới phân cực từ dương tơi âm .b)xem xét ECG 12 chuyển đạo,chẩn đoán của xoắn đỉnh đã được chẩn đoán với biểu hiện của đoạn QT dài.Đoạn QT dài có thể được đánh giá thông qua 2 phương thức.phương thức đơn giản nhất là so sánh đoạn QT với RR.

NẾU đoạn QT dài hơn ½ đoạn RR, thì đoạn QT cũng dài so với nhịp tim đó. Đây là phương pháp lên được thực hiện khi bệnh nhân nhịp xoang có tần số từ 60 đến 100.

Phương thức thứ 2 công thức Bazett. ở đây, đoạn QTc (QT hiệu chỉnh) được tính bằng các sử dụng đoạn QT và RR . đánh giá > 0.45 sec, QT kéo dài đã được xác định

138. SRvới Block AV2 TYPE 1(Wenckebach,MobitzI),tần số66,PRWP,thiếu máu cục bộ thành bên .nhịp xoang tần số88.ở nhịp kéo dài,2 sóng P đầu tiên dẫn với đoạn PR dài rõ dệt . sóng P thứ 3,xảy ra gần sau phức bộ QRS là không dẫn,.chu kỳ này lặp lại với tỷ lệ dẫn 4:3.PRWP,định nghĩa là sóng R ở V3 cao <3mm,chỉ ra có thể MI trước vách cũ.Sóng T âm ở các chuyển đạo bên gợi ý thiếu máu cục bộ thành bên.

139. Rung nhĩ/Cuồng nhĩ,tần số thất138,IVCD. Nhịp tổng thể là một nhịp không đều gợi ý cuồng nhĩ ,nhưng cuồng nhĩ cùng tồn tại cho thấy nhịp đều hơn ở bắt đầu nhịp dài;các sóng của cuồng nhĩ cũng được nhìn thấy biến thiên trong các vực của chuyển đạo dài.Rung nhĩ và cuồng nhĩ thường được biết là cùng tồn tại và hướng điều trị tương tự.phức bộ QRS rộng rõ dệt.các sóng S rộng ở các chuyển đạo trước tim phải và có sự xuất hiện của LBBB.Tuy nhiên ,chiếu theo các tiêu chuẩn chẩn đoán cho LBBB không cho phép sóng q ở các chuyển đạo bên I,V5,và V6.Đúng hơn ,LBBB chính xác được đặc chưng bởi sóng R đơn pha ở các chuyển đạo này .do đó chẩn đoán IVCD được đưa ra.Kết quả của bất tương hợp và tương hợp cho thấy MI trong LBBB(xem case #111),nhưng không có tiêu chuẩn rõ dàng cho các bệnh nhân với IVCD giống với LBBB.Bất tương hợp quá mức được ghi lại ở chuyển đạo V2là nguyên nhân lên được xem xét,nhưng bệnh nhân này không đủ để chỉ định tiêu huyết khối ngay lập tức.tất cả các bác sỹ cấp cứu lên làm quen với tiêu chuẩn Sgarbossacho chẩn đoán MI cấp với sự xuất hiện của LBBB;nhưng chúng ta phải làm quen bằng nhau tiểu chuẩn chẩn đoán đưa ra kết quả và loại trừ LBBB trước khi áp dụng tiêu chuẩn Sgarbossa.

140. AIVR,tần số106.Đây là phức bộ QRS rộng đều không chứng minh được hoạt động đều của nút xuoang .2 chẩn đoán có thể tồn tại trong:nhịp bộ nối với dẫn tuyên lệch hướng đưa đến dạng ở chuyển đạo V1,RBBBsẽ là sự xem xét trái ngược với nhịp thất.sự xuất hiện phân ly AV,cái nhìn thấy rõ nhất ở chuyển đạo DII kéo dài thực tế đã xác nhận rằng đây là nhịp thất . trục lệch phải xuất hiện,các chẩn đoán khác bao gồm nhịp thất lạc vị,LPFB,MI bên,RVH,các bệnh phổi cấp và mạn tính ,tăng kali máu ,ngộ độc thuốc chẹn kênh natri,và đặt nhầm chuyển đạo .ở trong trường hợp này trục lệch phải là bằng chứng rõ dàng ủng hộ nhịp thất .bởi vì tần số nhanh hơn với chủ nhịp thất bình thường (i.e.20–40beats/ minute),nhịp này liên quan tới 1 nhịp như là nhịp thất gia tốc hoặc nhịp tự thất gia tốc ,khi tần số >120 chu kỳ/phút. AIVR là dấu hiện phổ biến sau tưới máu MI cấp ,có thể xảy ra bởi bệnh nhân này tiến tiến triển tự tưới máu sau MI cấp .macker tim mạch dương tính rõ và anh ấy có tắc nghẽn mạch vành lan tỏa trên thông tim.AIVR là nhịp không nguy hiểm—nó không gây ra bất ổn về huyết động và và nó thường tự hết sau vài phút như case này.sự nguy hiểm xuất hiện khi các bác sỹ chẩn đoán nhầm là VTvà cũng cấp các thuốc chống rối loạn nhịp thất,cái được biết là nguyên nhân gây suy tâm thu.

case #140

Group Cập nhật kiến thức y khoa

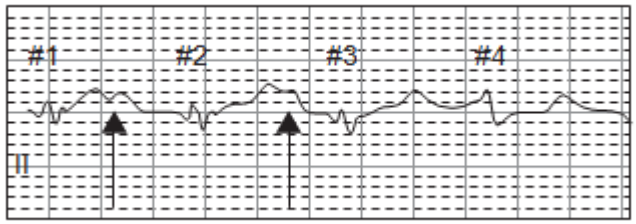

Phân ly AV ở chuyển đạo DIIIIxác định nguồn nhịp thất của phức bộ nhịp nhanh QRS rộng.

Tần số 106,1 nhịp tự thất gia tốc là chẩn đoán.Cá sóng P đã được nhìn thấy sau mỗi phức QRS #1and#2,cho thấy các thông tin của phân ly nhĩ thất;phức bộ sóng #3and#4,các sóng P bi che bởi các sóng T.

Group Cập nhật kiến thức y khoa

141. SR,tần số70,thỉnh thoảng PAC ,MI cấp thành sau.Đa số các MI thành sau cấp xảy ra đồng thời với sự xuất hiện của thành dưới hoặc thỉnh thoản với sự xuất hiện của MI thành bên.trong trường hợp này,chẩn đoán MI sớm được đưa ra "thường"dựa trên phát hiện ở chuyển đạo thành dưới và thành bên,và điều trị về bản chất không có gì khác nhau bởi chỉ mở rộng của MI thành sau.Tuy nhiên,xấp xỉ5%các MI thành sau xảy ra đơn độc, không có STE ở các chuyển đạo phía dưới và bên.bệnh nhân này đã có chỉ định liệu pháp tái tưới màu ngay lập tức thông qua PCI hoặc tiêu huyết khối ,mặc dù không có STE chênh lên ở ECG 12 chuyển đạo.cho nên ,tất cả các bác sỹ cấp cứu nên yên tâm với các tiêu chuẩn chẩn đoán cho MI thành sau đơn độc cấp.ở các chuyển đạo bên phải(V1–V3),cho thấy đọa n ST chênh xuống đi ngang ,thường 2mm hoặc hơn;(2)sóng R tăng kích thước lớn trong vài giờ;và (3)các sóng T dương .sử dụng các chuyển đạo phía sau để xác định nhồi máu (xem case #44).Các chuyển đạo phía sau như trong trường hợp này sẽ phát hiện điển hình của MI STE:(1)STE, (2) Sóng Q tăng kích thước theo thời gian, và (3) các sóng T âm.

142. Có thể rung nhĩ, tần số thất 65, LVH, RBBB, có thể bất thường về chuyển hóahoặc ngộ độc thuốcsóng T nổi trội gợi ý tăng kali máu.1 sự giải thích chính xác các bất thường trên ECG này rất khó khăn.Rung nhĩ được nghi ngờ bởi vì không đều.LVHđược chẩn đoán dựa trên biên độ sóng R ở aVL>11mm.RBBBđược chẩn đoạn dựa trên dạng rsR ở các chuyển đạo trước tim phải và sóng S rộng ở các chuyển đạo I,V5, và V6.Bất thường nổi trội nhất là phức bộ QRS rộng.khoảng QRS kéo dài 200msc hoặc hơn là gọi ý mạnh của bất thường về chuyển hóa (đặc biệt là toan acid nặng hoặc tăng kali máu nặng) hoặc ngộ độc thuốc nặng(đặc biệt là ảnh hưởng của các thuốc chẹn kệnh natri).Nguyên nhân phổ biến nhất tại các phòng cấp cứu của phức bộ QRS rộng và kỳ dị tăng kali máu nặng.ở bệnh nhân này đã tìm thấy kali huyết tương là 9.0mEq/L(bình thường 3.5–5.3mEq/L).tăng kali máu có thể tạo ra nhiều điểm bất thường của ECG:nhịp chậm bất thường ,block AV,hoặc rối loạn nhịp nhanh,thay đổi đoạn ST,thay đổi trục,block nhánh,block bó ,và các bất thường sóng T.nguyên tắc chung khi xuất hiện 1 ECG kỳ quái,nhiều khả năng nên xem xét kali máu.

Group Cập nhật kiến thức y khoa

143. Nhanh nhĩ với dẫn truyền AV 2-1,tần số thất115,thỉnh thoảng có nhát hỗn hợp,MI dưới và bên không rõ thời điểm,RBBB.Đây là ECG ban đầu được giải thích là nhanh xoang bởi vì vài chuyển đạo ,đặc biệt là V4,nhìn thấy sự xuất hiện tỷ lên 1:1P:QRS.Tuy nhiên,xem xét kỹ hơn,nhịp nhĩ có tần số 230 lần/phútcó thể được tìm thấy ở chuyển đạo V1.Bởi vì điện cực của chuyển đạo V1 có vị trí gần như trực tiếp trên nút xoang ,chuyển đạo này thường cung cấp hoạt động rõ nhất của nút xoang và thường cho thấy các sóng P khi không thấy ở các chuyển đạo khác . ở đây hoạt động của nhĩ được coi là "nhịp nhanh "hơn là "cuồng " bởi vì tần số<250nhịp/phút. Sự xuất hiện của trục lệch tráilà đặc tính của MI dưới và bên.nhịp nhĩ kết hợp với phần đầu của phức bộ QRS ở các chuyển đạo phía dưới đưa ra sự xuất hiện sai của các sóng r ở vài phức bộ.phức bộ QRS thứ 4 có hình dạng khác biệt nhẹ và có thể là sự kết hợp của 1 nhịp dẫn với PVC .

144. SR,tần số69,các sóng U gợi ý hạ kali máu, QT kéo dài.Các sóng U hạ kali máu trông thấy rõ nhất ở các chuyển đạo trước tim,như ở đây.Hạ kaki máu thỉnh thoảng có thể tạo ra các sóng U ở chuyển đạo chi,nhưng thường các chuyển đạo chi cho thấy sóng T dẹt và/hoặc đoạn QT kéo dài.ECG khác phát hiện điển hình của hạ kali máu bao gồm đoạn ST chênh xuống,như ở đây được ghi lại ở các chuyển đạo phía dưới,và nhịp nhĩ hoặc thất lạc vị.ở bệnh nhân này mức độ kali là 2.5mEq/L(bình thường3.5–5.3mEq/L).các sóng U và ST chenh xuống đã biến mất sau khi bù kali.

145. Rung nhĩ ,tần số thất180,WPW.7 trong 8 phức bộ QRS đầu tiên xảy ra với dạng QRS đềuvà có dạng QRS hẹp.đây có thể sự xuất hiện hoạt động của nhĩ ,mặc dù các sóng giả đã che mất chẩn đoán chính xác.Tuy nhiên, nhịp này đã trở lên rất không đều một cách không đều,*rất nhanh*(với tần số>250 nhịp/phút trong vài phần),và dạng phức bộ QRS rộng biến thiên.Có 3 đặc điểm của rung nhĩ với con đường phụ.Rung nhĩ dùnghệ thống dẫn truyềnHis-Purkinjebình thường ,ngược lại,tạo ra tần số thất không quá180nhịp/phút ở bất cứ thời gian nào,và hình dạng của QRS ít thay đổi giữa nhịp với nhịp.sự phân biệt giữa rung nhĩ hoặcIVCDđối với rung nhĩ có WPWlà rất quan trọng:điều trị đầu với các thuốc block AV(e.g.chẹn kênh calci,chẹn beta,digoxin,amiodarone)là thích hợp,trong khi điều trị thứ 2 với các thuốc này lại gây chết người. bệnh nhân này đã được điều trị với amidronevà tiến triển rung thất,may mắn đã chuyển về nhịp xoang với thực hiện khử rung nhanh chóng(amiodaronedã ảnh hưởng chẹn kênh calci và betavàtốt nhất là lên tránh ở các bệnh nhân này).Procainamidehoặc sốc điệnthường được cân nhắc cho chiến lược điều trị rung nhĩ có WPW với tần số thất nhanh.

146. STvới phân li nhĩ thất và block AV 3,nhịp thoát bộ nối ,tần số66,RBBB. Hoạt động của nhĩ là khó thấy nhưng đều tần số 107 lần/phút.Tần số thất cũng đều.đoạn PR rất ngẫu nhiên,1 đặc điểm của phân li nhĩ thất.không thấy bất kỳ sóng P nào dẫn xuống thất,do đó block AV được chẩn đoán .nhịp thoát là rộng, gợi ý chủ nhịp thất,mnhưng phức bộ QRS điển hình của RBBB(rsR=V1,sóngS rộng ởI,V5,và V6).Phần cuối sóng T ở chuyển đạo trước tim cũng điển hình củaRBBB.Do đó,nhịp thoát được chẩn đoán là nhịp bộ nối với RBBB.

case #146

Group Cập nhật kiến thức y khoa

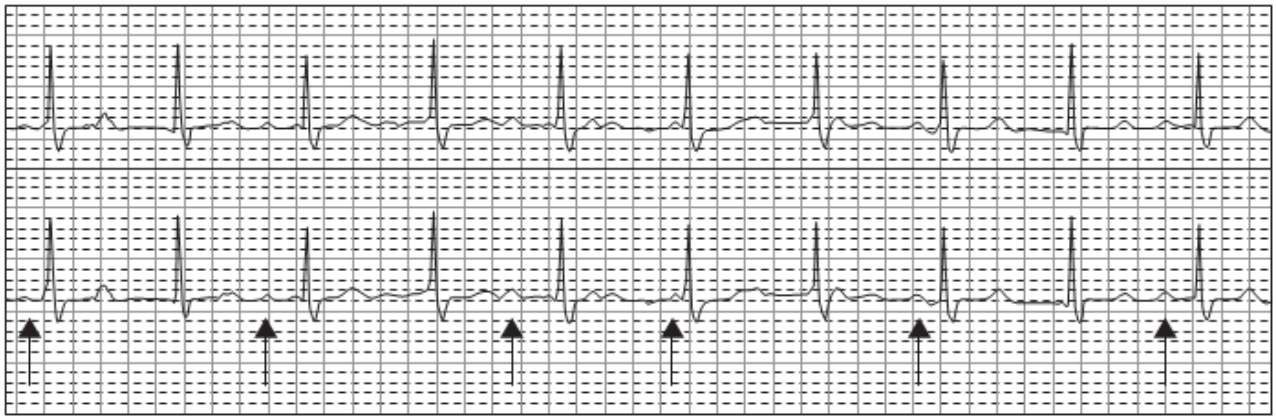

Chú ý phân li nhĩ thất với tần số nhĩ nhanh và đáp ứng thất chậm.trong bối cảnh của phân ly nhĩ thấtvà ko có sự dẫn truyền nhĩ thất,block AV3 được chẩn đoán.Các sóng P được nhìn thấy ở chuyển đạo dài.

Group Cập nhật kiến t

147. ST, tần số 109, có thể Mi thành dưới không rõ thời điểm, PRWP, các sóng T bất thường phù hợp với thiếu máu cục bộ thành dưới và trước vách,xem xét thuyên tắc phổi.mặc dù sóng T âm thường là dấu hiệu của thiếu máu cục bộ cơ tim, thuyên tắc phổi cấp cũng nên được xem xét ở đây.Marriott[5] đã ghi nhân sự xuất hiện cùng lúc các sóng T âm ở các chuyển đạo trước vách và dưới khả năng cao là tăng áp động mạch phổi,được coi là cấp cứu y học ngang bằng với thuyên tắc phổi. Kosuge[3]cũng chỉ ra rằng bất thường này đặc hiệu 99% cho thuyên tắc phổi hơn là thiếu máu cục bộ cơ tim.Các sóng Q nhỏ được ghi nhân ở 2 chuyển đạo phía dưới gọi ý MI,và PRWP (sóng R có biên đo<3mm ở v3)gợi ý có thể MI trước vách cũ.Trong quá trình điều trị của bệnh nhân này, ông đã được tìm thấy có bằng chứng của MIs trước nhưng không có thiếu máu cục bộ, và thuyên tắc phổi cấp tính hai bên đã được chẩn đoán.

148. ST,tần số107,viêm màng ngoài tim cấp.STE nhẹ xuất hiện ở nhiều chuyển đạo .các nguyên nhân chủ yếu của STE lan tỏa bao gồmviêm màng ngoài tim cấp,MI rộng,tái cực sớm,co thắt mạch vành,và LVH.Trong số nhũng nguyên nhân khác nhau,chỉ có viêm màng ngoài tim có đoạn PR chênh xuống,đã được ghi thấy ở các chuyển đạoI,II, aVF,V5,và V6.Bất thường ECG khác đặc hiệu cao cho viêm màng ngoài tim là đoạn PR chênh lên >2mm ở aVR,mặc dù trong case này chuyển đạo aVR không giúp ích bởi vì đoạn PR chênh lên ko đủ.

Group Cập nhật kiến thức y khoa

case #148. Bất thường đoạn PR trong vêm màng ngoài tim

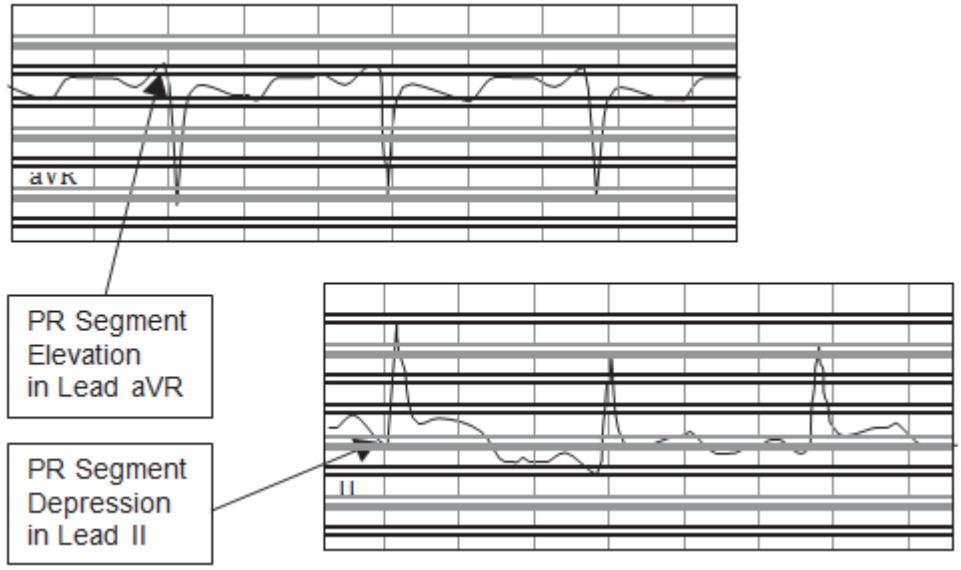

149. ST, tần số 115, điện thế thấp luân phiên gọi ý tràn dịch màng ngoài tim, thiếu máu cục bộ thành bên. điện thế thấp được chẩn đoán dựa trên biên độ tất cả các chuyển đạo ngoại biên <5mm,hoặc biên độ QRS ở các chuyển đạo trước tim <10mm.chẩn đoán phân biệt của điện thế thấp bao gồmtràn dịch màng ngoài tim hoặc màng phổi,phù niêm,bệnh cơ tim giai đoạn cuối,bệnh phổi cấu trúc nặng, béo phì nặng,bệnh cơ tim nhiễm khuẩn,viêm mằng ngoài tim co thắt,và MI cũ rộng.bệnh nhân này có điện thế thấp là phát hiện mới so với các ECG trước đó,1 điểm quan trọng để chẩn đoán.Nguyên nhân phổ biến nhất của điện thế thấp mới là tràn dịch màng ngoài tim nhiều và trang dịch màng phổi nhiều.kết hợp điện thế thấp,nhịp nhanh,và luân phiên điện thế (rõ nhất ở V3)là chẩn đoán của tràn dịch màng ngoài tim nhiều. đây là chẩn đoán xác định,tiến triển chèn ép tim, trên siêu âm đã thấy nguyên nhân di căn màng ngoài tim từ ung thư phổi.sóng T âm thành bên gợi ý thiếu máu cục bộ,mặc dù bất thường sóng T và đoạn ST chênh vừa không phải là không phổ biến trong bối cảnh tràn dịch màng ngoài tim.

150. SR, có thể MI thành sau cấp. đoạn ST chênh xuống từ V1–V3. đây có thể thiếu máu trước vách hoặcMI thành sau đơn độc.đoạn ST chênh xuống đi ngang và sóng T dương gợi ý MI thành sau cấp;thiếu máu trước vách có thể tạo ra sóng đoạn ST chênh xuống và sóng T âm.ECG xác định MI sau cấp tính có thể được thấy khi lặp lại ECG với các chuyển đạo phía sauvà phát hiện ra STEhoặchoặc các chuỗi ECG với sự không tiến triển của sóng R TỪ V1–V3.Tăng biên độ sóng R ở các chuyển đạo trước vách cũng tương tự như sóngQ nhồi máu thành sau.Bệnh nhân này chẩn đoán cuối cùng là MI thành sau cấp,nhưng tiêu huyết khối đã bị trì hoãn bởi MI thành sau lúc đầu không được xem xét.

151. Có thể là rung nhĩ/cuông nhĩ,tần số thất175,block 2 nhánh(RBBB+LAFB),thiếu máu cục bộ trước bên.Đây là phức bộ nhịp nhanh QRS rộng cho thấy phần trước đều và phần sau không đều không quan sát thấy các sóng P.phần không đều hầu như chắc chắn là rung nhĩ .phần đều có thể là VT,nhưng VTrất hiếm khi cùng tồn tại với rung nhĩ .nguyên nhân có thể khác của phần đều là cuông nhĩ, hay cùng tồn tại với RUNG NHĨ.Khi các thuốc được đưa làm chậm nhịp tim,thỉnh thoảng

Group Cập nhật kiến thức y khoa

có các sóng cuông nhĩ xuất hiện.QRS kéo dài bởi block 2 nhánh(RBBBchẩn đoán dựa trên rsR*ở chuyển đạo* V1, các sóng S rộng ở I,V5,và V6;LAFBđược chẩn đoán dựa trên phức hợp rSở chuyển đạo IIIvàqRởaVL).Sự biến thiên nhẹ trong chiều rộng của các phức bộ QRS có thể là do biên độ của sự dẫn truyền lệch hướng. tuy nhiên lưu ý rằng sự biến thiên trong các phức bộ QRS không đủ như trong các trường hợp runh nhĩ với WPW(cases#120 và #145).Điểm J chênh xuống rõ dệt ở các chuyển đạo trước bên phù hợp với thiếu máu cục bộ.khi đoạn ST chênh xuống 1 vài mmlà điển hình nhìn thấy ở các chuyển đạo trước tim phải cóRBBB,đoạn ST chênh xuông này là bình thường không kéo dài tới chuyển đạo V4 –V6,chênh xuống không quá rõ

Group Cập nhật kiến thức y khoa

case#151.Rung nhĩ/cuông nhĩ cùng tồn tại với block nhánh



Trong trường hợp này,rung nhĩ đáp ứng thất nhanh và dẫn truyền lệch hướng đã được nhìn thấy.chú ý mức độ biến thiên của QRS là không đáng kể.cũng như,quan sát thấy nhịp đều và nhanh hơn ở (chuyển đạo II)so với tần số tương đối chậm hơn ở V3

152. SR,tần số 76,LBBB,đoạn ST bất thường phù hợp với thiếu máu cục bộ cấp hoặc MI.MI cấpở bệnh nhân này với LBBBdựa trên dương tính tiêu chuẩn Sgarbossa(mô tả ở ca#111)ở chuyển đạoaVL,V5,vàV6.Trong mỗi chuyển đạo này,STEtương đồng với phức bộ QRS.Thmê vào đó ở các chuyển đạo phía dưới cũng cho thấy phát hiện như vậy—đoạn ST chênh xuống tương đồng với phần cuối phức bộ QRS(chú ý rằng phần lớn phức bộ QRS là dương,phần xuống âm xuống).mặc dù xuất hiện đoạn ST chênh xuống tương đồng ở chuyển đạo dưới nhưng ko đủ tiêu chuẩnSgarbossa,nó vẫn làm tăng độ chính xác thiếu máu cục bộ ởbệnh nhân

153. SR, tần số 97, RBBB không hoàn toàn với ST chênh lên ở các chuyển đạo trước vách gợi ý hội chứng brugada, mở rộng nhĩ trái.Hội chứng brugada,được miêu tả chi tiết ở trường hợp #126,đặc trưng bởi dạng QRS RBBB hoàn toàn hoặc không hoàn toànở các chuyển đạo trước tim phải với STE.các bệnh nhân này có mặt lồi STE hướng lên,cái mà nhạy cảm và đặc hiệu hơn cho hội chứng.chẩn đoán cuối cùng được đưa ra ở phòng điện sinh lý, ngay lúc đó các bệnh nhân được điều trị cấy 1 máy phá rung.Hiệu quả dự phòng duy nhất là chống các cái chết đột ngột(không có thuốc nào chứng minh có hiệu quả).Bệnh nhân này được quy vào dạng khẩn cấp.

case #152. LBBB và MI CẤP

Group Cập nhật kiến thức y khoa

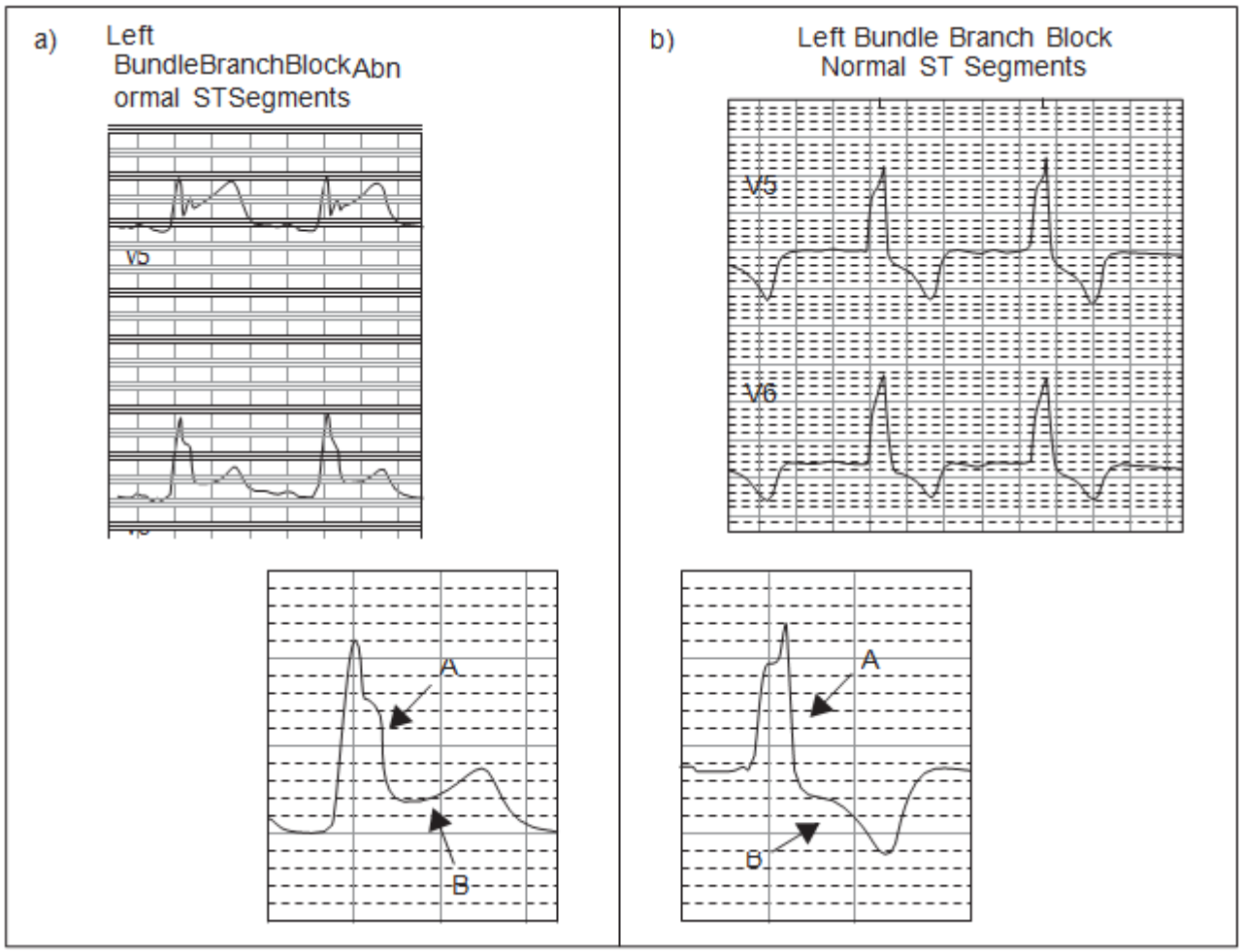

a) Điện tim MI cấp tính được nhìn thấy trong ví dụ này. chú ý [A], chủ yếu phần cuối của QRS nằm cùng phía với đường cơ sở(B), đoạn ST. các bất thường này liên quan với thuật ngữ STE tương hợp, 1 phát hiện rất đặc hiệu gợi ý MItrong sự xuất hiện của LBBB. b) các phức hợp trong hình là bình thường, hoặc hi vọng, mối liên quan giữa phần cuối phức bộ QRS và đoạn ST (B) trong ví dụ này, phức bộ QRS và đoạn STngược nhau qua đường cơ sở, thuật ngữ gọi là bất tương đồng.

154. ST, viêm màng ngoài tim cấp, điện thế luân phiên gợi ý tràn dịch màng ngoài tim. STE lan tỏa xuất hiện. chẩn đoán xem xét cho phát hiện này bao gồmviêm màng ngoài tim cấp, MI cấp rộng, co thắt mạch, và tái cực sớm.các đặc điểm ECG gợi ý viêm màng ngoài tim cấp làđoạn PR chênh xuống/ di xuống(nhẹ)ở nhiều chuyển đạo cũng có thể có điện thế luân phiên V5–V6.Mặc dù phưc bộ QRS không cho thấy điện thế thấp,sự xuất hiện nhịp nhanh,STE,và điện thế luân phiên gợi ý cao viêm màng ngoài tim cấp với tràn dịch màng ngoài tim.Viêm màng ngoài tim cấp chỉ là 1 trong 4 lựa chọn ở trên được hi vọng xảy ra với 1 tràn dịch màng ngoài tim. siêu âm tim xác nhân có tràn

dịch mức độ vừa phải.sự lệch hướng dương nhỏ đã được ghi nhận trong các sóng T ở chuyển đạo trước tim phải.các sóng P bình thường và không có sự xuất hiện của các sóng cuồng nhĩ.Chúng được xem là các sóng giả, và không có ở các ECG tiếp theo.

155. Có thể rung nhĩ, tần số thất 45, đôi lúc có các PVC, điện thế thấp, IVCD. Rung nhĩ được chẩn đoán dựa trên sự không đều của các phức bộ nội tại và sự vắng mặt của hoạt động nhĩ rõ ràng. Đáp ứng thất cực chậm cho rung nhĩ.Khi rung nhĩ với đáp ứng thất rất chậm xuất hiện,các bác sỹ nên cân nhắc các chẩn đoán đặc hiệu có thể:hạ thân nhiệt,ngộ độc thuốc (đặc biệt làdigoxin),hội chứng suy nút xoang,vàtăng kali máu nặng.đây là rối loạn nhịp có thể xuất hiện trước khi chết.bởi vì bệnh nhân đã có hạ huyết áp,tạo nhịp qua da được thực hiện nhưng không dẫn.atropin tĩnh mạch cũng được dùng nhưng không cải thiện.cùng thời gian ,kali huyết thanh đã được thông báo là 8.4mEq/L(bình thường3.5–5.3mEq/L).calci tĩnh mạch và bicarbonate được dùng thúc đẩy sự quay trở lại nhịp xoangvà cải thiện tần số thất cùng với huyết áp.Nhìn lại quá khứ,các đầu mối của tăng kali máu xuất hiện.bệnh nhân đã có QRS hơi giãn rộng và sóng T nổi trội ở các chuyển đạo trước tim(mặc dù đỉnh không rõ ràng").Tăng kaili được biết tạo ra các rối loạn nhịp không thường thấy,các block AV,và khoảng nghĩ giữa các phức bộ QRS.Tăng kali máu nặng thường cùng tồn tại với toan chuyển hóa.Tạo nhịp qua da,atropine,và thuốc tăng huyết áp thường không có hiệu quả trong toan acid,và kết quả là các điều trị thông thường cho nhịp chậm thường không hiệu quả nếu tăng kali máu là chính.Các bác sỹ cấp cứu luôn thận trọng xem xét tăng kali máu trong chẩn đoán phân biệt các nhịp chậm,đặc biệt là xuất hiện các nhịp không thường thấy.

156. SB, tần số 49, PRWP, LAFB, sóng T bất thường phù hợp với hội chứng Wellens'.hội chứng Wellens', được mô tả đầu tiên năm 1982,[6]đặc trưng bởi 1 điện thế bất thường của sóng T ở chuyển đạo trước tim(các chuyển đạo V2,V3,và thỉnh thoảng V4).các dạng sóng T này đã được tìm thấy đặc hiệu cao cho hẹp cấp tính đoạn gần LAD.Các bệnh nhân này điều trị tốt nhất làPCI;điều trị thuốc đơn độc liên quan với kết quả xấu hơn trong thời gian ngắn.dạng sóng T xảy ra 1 trong 2 type. ở dạng type 1các sóng T âm sâu và đối xứng.ở dạng type 2,các sóng T 2 pha.Trong 2 dạng này không có đoạn ST chênh lên hoặc chênh xuống cần thiết xuất hiện,cũng không có tăng men tim đáng tin cậy.ngoài ra,các bệnh nhân này có thể không có triệu chứng trong thời gian ghi ECG.các bất thường sóng T không phụ thuộc thiếu máu.PRWP(sóng R ở V3 <3mm)và LAFB(trục trái với phức bộ qRở chuyển đạo DI và aVLvà phức bộrSở chuyển đạo DIII).Sau đó một cuộc kiểm tra kỹ hơn ở phòng cấp cứu không có gì đặc biệt và bệnh nhân sau đó ra viện.ECG được đọc là bất thường sóng T không đặc hiệu.ngược lại,bất thường sóng T này rất đặc hiệu vàdự đoán trước kết quả có thể xảy ra:các triệu chứng của bệnh nhân đã quay trở lại vài ngày sau đó,cô ấy đã được chẩn đoán là MI trước cấp tính.Cô ấy được PCIvà đã tìm thấy tắc 100% LAD.

157. SRvới block AV 2 type2(MobitzII),tần số40,RBBB.Tần số nhĩ là 73,và thường xuyên có các sóng P không dẫn kết quả là một tần số thất chậm.block AV2 hầu hết với tỷ lệ dẫn truyền 2:1(2 sóng P cho mỗi QRS).Khi dẫn truyền 2:1 xảy ra ,nó không thể xác định chắc chắn nhịp này là MobitzIhoặcMobitzII.T uy nhiên Trong case này,xảy ra dẫn tuyền 3:2 ở một phần chuyển đạo dài:ở nhịp thất số 5 và 6.ở khu vực này,đoạn PR không thay đổi.điều này xác nhận chẩn đoán là MobitzII.

158. ST block AV 2 và dẫn truyền 2:1, tần số 90, thỉnh thoảng có dẫn truyền lệch hướng.nhịp

Group Cập nhật kiến thức y khoa

này đã đọc lỗi là nhịp xoang tần số 90.Tuy nhiên ,xem xét kỹ sóng T có dạng hơi không bình thường.mặc dù nó không cao,có đỉnh nhẹ ở 1 vài chuyển đạo ,và ở chuyển đạo DIII đã ghi lại sự méo nhẹ ở trong sóng T.khi đỉnh sóng T lớnlà đặc điểm của tăng kali máu,đỉnh sóng T nhỏ hoặc méohoặc lệch hướng thứ phátnên xem xét sự che nấp, hoặc che dấu 1 phần hoạt động nhĩ.Trong trường hợp này,các khu vự đỉnh của sóng T thực tế là sóng P.che nấp hoạt động của nhĩ.Do đó tần số nhĩ,thực tế là 180 với dẫn truyền 2:1(khi dẫn truyền 2:1 xảy ra,chẩn đoán mobizt I và II bị hoãn).Bởi vì các sóng T bất thường ở đây không được xem xét kỹ lưỡng tỷ mỉ,bệnh nhân này đã không được nhận vào chăm sóc đặc biệt,cũng không có bất kỳ sự xem xét cấy máy tạo nhịp.tối hôm bệnh nhân vào,tiến triển Block AV3 ,ngừng tim,vàđã chết.tại thời điểm đó, ECG đầu tiên này đã được xem xét kỹ lưỡng tỷ mỉ hơn và lỗi được phát hiện.ECG này cũng cho thấy sự thay đổi nhẹ hình dạng của QRS giữa nhịp với nhịp,kết quả của sự dẫn truyền lệch hướng nhẹ trong thất.tuy nhiên các phức bộ QRS còn lại bình thường không đủ tiêu chuẩn của block nhánh hoặc phân nhánh.

159. SB, tần số thất 100, PVC nhịp đôi, MI dưới cấp. tần số xoang xấp si 50 lần/phút,dù nó không chắc chắn nếu như các sóng P thêm vào bị che nấp bởi các PVCs.Mặt khác sự xuất hiện của các PVC,STEnhìn thấy ở các chuyển đạo phía dưới.đoạn ST chênh xuống ở các chuyển đạo trước vách là đi xuống và không có sóng R chậm tiến triển,nên đoạn ST chênh xuống này nghi ngờ thay đổi soi gương và*không đồng thời MI sau* .ST chênh xuống soi gương được ghi nhận ở các chuyển đạo bên .bệnh nhân này đã được điều trị thuốc chẹn beta cho nhịp thất lạc vị và đã PCI thành công.

Group Cập nhật kiến thức y khoa

case #159. PVC R trên Ttiến triển rối loạn nhịp thất ác tính

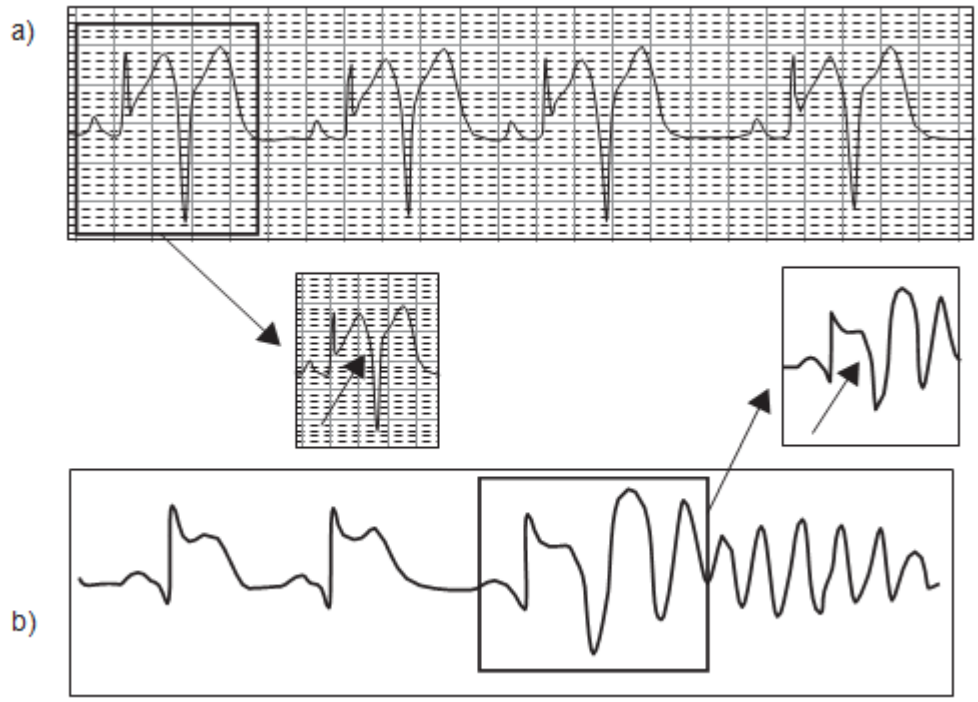

a) chuyển đạo D2 MI thành dưới cấp tính rõ và ngoại tâm thu thất nhịp đôi với dạng R/T. nhịp này nguy hiểm có thể tạo thành nhanh thất hoặc rung thất.cho thấy sóng R rơi vào sóng T của nhịp xoang (mũi tên).b)R/T thậm chí suy thoái thành 1 rối loạn nhịp thấy ác tính(từ 1 bệnh nhân khác).Chú ý sóng R rơi vào sóng T(mũi tên)kết quả là ngừng tim .

Group Cập nhật kiến thức y khoa

160. ST,tần số130,LBBB.đây là nhịp nhanh phức bộ QRS rộng đều.như trường hợp thường thấy,sóng P ghi rõ nhất ở chuyển đạo V1.Ghi nhân thiếu các sóng P có thể dễ chẩn đoán nhầm nhịp là VTvàdẫn tới điều trị không cần thiết hoặc có hại,ví dụ sốc điện hoặcthuốc chống rối loạn nhịp .ECG cho thấy bình thường, hi vọng sự bất tường hợp trong LBBB giữaphức bộ QRS và đoạn ST.TheSự chuyển tiếp đột ngột kích thước sóng R ở V5 và V6 khả năng là kết quả của sự đặt nhầm chuyển đạo V5 ở bên phải. bệnh nhân này có viêm phổi và mất nước.nhịp tim của ông ấy đã cải thiện khi bù dịch.

161. SB,tần số thất105,PVCs nhiều,MI sau dưới cấp.các sóng P xấp xỉ 48 lần/phút,dù không chắc chắn nếu các sóng P bị che lấp bởi các PVC.Các PVC xuất hiện chủ yếu nhịp đôi,các PVC liên tục xuất hiện ở nửa sau của PVC. Các nhịp bản chất liên quan với STE thành dưới,phù hợp với MI dưới cấp.ở các chuyển đạo bên phải,cũng chứng minh MI cấp:ST chênh xuống sóng R cao,và sóng T dương.Giống nhiều với #159,bệnh nhân này đã được điều trị thuốc chẹn beta cho nhịp thất lạc vị và đã PCI thành công cho tắc 100% động mạch vành phải

162. Nhịp tự thất gia tốc,tần số114. Nhịp này là phức bộ nhịp nhanh QRS rộng đềukhông rõ hoạt động xoang.Chấp nhận đầu tiên nhịp nhày luôn làVT.Tuy nhiên,chẩn đoán của VT dành cho bệnh nhân có tần số thất >120 lần/phút.Nhịp thoát thất bình thường là 20-40 lần/phút (hoặc"nhịp tự thất").khi nhịp này 40-120 chu kỳ/ phút,nó được qui vào nhịp tự thất(AIVR).Nhịp này phổ biến ở các bệnh nhân MI cấp tínhngười tự tái tưới máu hoặc nhận được liệu pháp tái tưới máu(ví dụ tiêu sợi huyết).Kết quả là,nó thường được xem là"rối loạn nhịp tái tưới máu,"mặc dù nó cũng có thể xảy ra trong bối cảnh không có MI.bản thân nhịp này không tạo lên sự rối loạn huyết độngđó đó không có lý do để giải quyết nhịp vớicác thuốc rối loạn nhịp như là lidocain,amiodarone,hoặcprocainamide.Trong thực tế,sử dụng các thuốc này có thể làm chết người,như là chuyển nhịp vô tâm thu.Đáng lẽ ra,theo dõi và nó tự biến mất,thường trong vài phút.Các thuốc rối loạn nhịp thất lên dành cho bệnh nhân VT—ban đầu nhịp thất >120 lần/phút.Bệnh nhân này đã chuyển về nhịp xoang sau vài phút và không nhận bất kỳ thuốc gì.

163. Cuồng nhĩ dẫn truyền 2:1,tần số thất là150,MI dưới và có thể bên không rõ thời điểm khởi phát.Bệnh nhân này ban đầu được chẩn đoán là nhanh xoangST dựa trên sự xuất hiện sóng P bình thường ở một vài chuyển đạo.bệnh nhân này đã được điều trị với 2 lít dịch trong sự cho rằng anh ấy đã mất nước.khi tần số tim không được cải thiện với dịch,1 vài giờ sau,chẩn đoán chính xác được đưa ra.nhưThảo luận trường hợp trước đó,chuyển đạo V1 thường quan sát rõ nhất hoạt động của nhĩ.Bất cứ khi nào tần số thất150±20nhịp/phút ở tất cả 12 chuyển đạo ,đặc biệt chuyển đạo V1,nên kiểm tra kỹ lưỡng chứng minh cuồng nhĩ.Các sóng Q ở các chuyển đạo dưới chỉ ra nhồi máu cũ trước đó.Các sóng Q ở V6 cũng xuất hiện, có thể chỉ ra MI bên cũ.

164. Rung nhĩ,tần số thất147,LBBB,bất thường đoạn ST phù hợp với MI hoặc thiếu máu cấp.MI cấp ở các bệnh nhân với LBBBdược trên dương tính tiêu chuẩn Sgarbossa(chi tiết ở case #111)ở chuyển đạo V3.Đoạn ST bình thường ở chuyển đạo V3ở 1 bệnh nhân với LBBBlà tăng cao lên tới 5mm,trái ngược bệnh nhân này có ST chênh xuống tương hợp. ở 1 vài chuyển đạo khác cũng cho thấy phát hiện này, mặc dù nó không có mặt trong tiêu chuẩn Sgarbossa,tuy nhiên liên quan:(1)chuyển đạoII,aVF,và V4cho thất đoạn ST- chênh xuống tương hợp với phần cuối của QRS ;và(2)đoạn ST ở chuyển đạo V5–V6cho thấy sự bất tương hợp quá mức lệch hướng với phức bộ QRS.Bệnh nhân này đã được gửi điPCI khẩn cấpvàvà tìm thấy sự tắc nghẽn đáng kể của LMCAcũng

Group Cập nhật Kiến thức y khoa

nhưRCA.Mặc dù được điều trị xâm lấn nhưng bà ấy đã tử vong.

165. SR với block AV1, MI dưới cấp, có thể có MI thất phải, MI sau cấp,LVH. Chẩn đoán BLOCK av1 dựa trên đoạn PR > 200msec.STExuất hiện ở các chuyển đạo dưới phù hợp với MI cấp tính.Các bệnh nhân với MI dưới cấplà yếu tố nguy cơ cho mở rộng nhồi máu thất phải hoặc thành sau dưới.sử dụng thêm các chuyển đạo ngực bên phải vàgiữa lưng trái có thể giúp ích cho chẩn đoán nhồi máu thất phải và sau dưới,cụ thể(nhìn hình phía dưới).tuy nhiên,ECG 12 chuyển đạo này cũng cung cấp đầy đủ manh mối của sự chẩn đoán sớm trong sự xuất hiện của MI dưới cấp,mở rộng tới thất phải gợi ý mạnh khi biên độ STE ở dIII cao hơn nhiều so với biên độ STE ở dII.Đặc biệt,chuyển đạo IIItrên ECG tiêu chuẩn cung cấp 1 cái nhìn thoáng qua về thất phải.trong trường hợp này,có STE là 4mm ở III so với 2,5mm ở II.1 ECG bên phải đã được thực hiệnvà cho thấy ST chênh lên ở các chuyển đạo bên phải,xác định MI thất phải cấp tính.MI sau cấpgợi ý mạnh dựa trên sự xuất hiện đoạn ST chênh xuống,các sóng R cao,và sóng T dương ở các chuyển đạo trước ngực.MI sau cấp đã được xác định trên siêu âm. MI lặp lại đã được thực hiện 2 ngày sau đóđã nhìn thấy sóng R cao ở các chuyển đạo này.các sóng R ở chuyển đạo V1–V3 có thể coi như"các sóng Q ở các chuyển đạo sau."Trục trái xuất hiện.các nguyên nhân trục lệch trái bao gồmLAFB,LBBB,MI dưới(nếu như xuất hiện các sóng Q),LVH,ngoại tâm thu thất,,vàWPW.Trục lệch trái là nguyên nhân LVH trong trường hợp này,chẩn đoán dựa trên sóng R aVL cao>11mm.

case #165

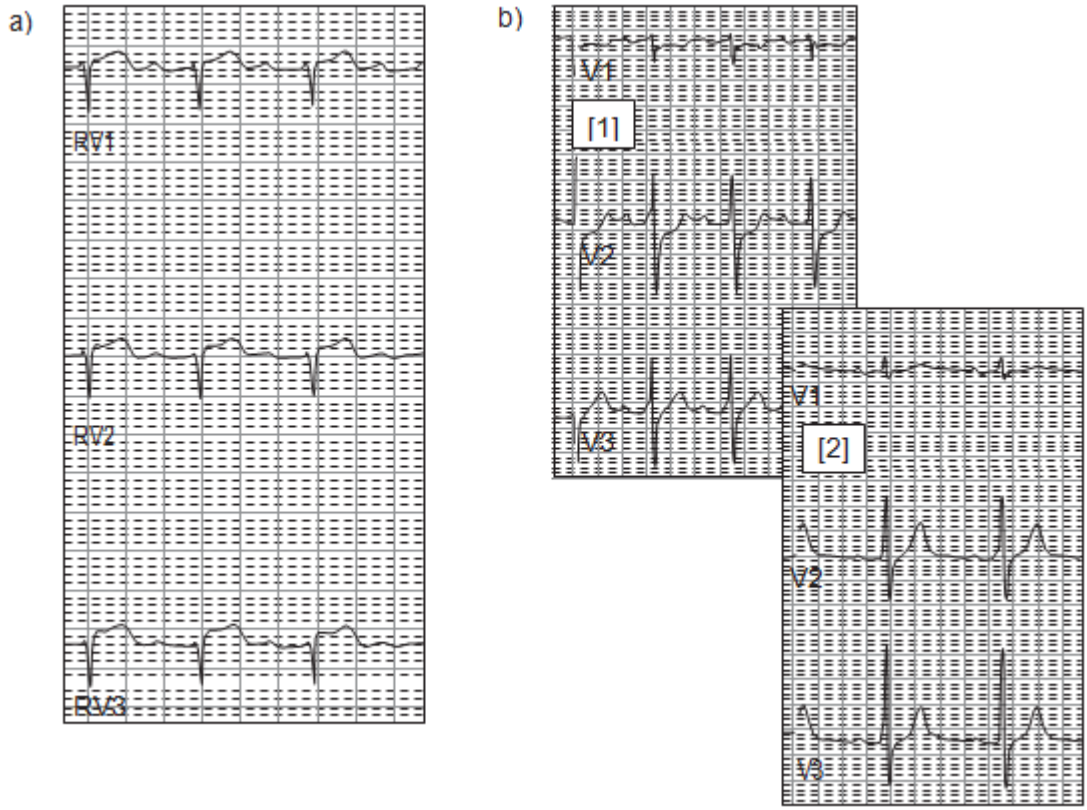

Xem lại ECG phát hiện thêm các buồng và thành thất trái bao gồm.Chẩn đoán cuối cùng là MI dưới sau tiến triển với nhồi máu thất phải(RV).a)STE

Chuyển đạo RV1–RV3,chỉ ra rằng nhồi máuRV.b)[1]ECGcũng xuất hiện MI thành sau cấp.chú ý các sóng R nổi trội ở V2 và V3cùng với ST chênh xuống và sóng T dương.[2]ECGvài ngày sau

Group Cập nhật kiến thức y khoa

166. SRvới nhịp bộ nối(PJCs)dạng nhịp 3,tần số67,WPW,RBBB từng lúc,thiếu máu cực bộ thành dưới bên.nhịp cơ bản trong nhịp dài là các phức bộ QRS ngắn trước mỗi sóng P.tần số 67 lần/phút.Đoạn PR trước mỗi phức bộ(<120msec).2 nguyên nhân chính của đoạn PR ngắn làWPWvà nhịp bộ nốiAV. WPWđược xác định bởi sự có mặt của các sóng Delta(trát của phức bộ QRS), nhìn thất rõ nhất ở chuyển đạo bên.WPWchịu tránh nhiệm gây ra trục lệch trái và sóng Q ở các chuyển đạo phía dưới—WPW giống với MI.mỗi 3 phức bộ QRS lại có một phức bộ sớm.có phức bộ hẹp và liên quan tới pr ngăn(nhịp sớm đầu tiên)hoặccác sóng P dẫn ngược.đây là đặc điểm của phức bộ QRS có nguồn gốc từ nhịp bộ nối,do vậy đây rõ ràng là nhịp bộ nối.các PJC nàycó dạng rSr ở V1,kết quả của RBBB không hoàn toàn.các sóng T âm phù hợp với thiếu máu cục bộđược ghi lại ở các chuyển đạo phía dướivàcác sóng T không đặc hiệuđã được ghi nhận với ST chênh xuống nhẹ ở chuyển đạo bên,phù hợp với thiếu máu cục bộ thành bên.

167. ST, tần số 157, có thể có tăng kali máu nặng. xuất hiện các sóng P liên quan tới phức bộ QRS ,nhìn thấy rõ nhất ở chuyển đạo V1vàV2.Với chẩn đoán ST,có 2 lý do chính cho hình dạng bất thường của phức bộ QRS:(1)bệnh nhân này có 1 MI dưới-trước cấp tính với STE nhiềulà kéo dài QRS;hoặc(2)lý do kéo dài QRS,có thể bất thường chuyển hóanhư là tăng kali máuhoặc kết quả của ngộ độc thuốc chẹn kênh natri.Đồng thuận với khả năng phía do có sự xuất hiện của trục lệch phải.ngoài tăng kali máu và ngộ độc thuốc chẹn kênh natri,tình trạng tạo ra trục lệch phải bao gồmMI cũ(nếu có sự xuất hiện các sóng Q),LPFB,RVH,Bệnh phổi cấp tính(e.g.thuyên tắc phổi)hoặcmạn tính(e.g.COPD),và nhịp thất lạc vị.tuy nhiên,ECG này không đủ tiêu chuẩn của các nguyên nhân khác.Sự vắng mặt sóng Q ở các chuyển đạo V5–V6giảm bớt khả năng trục lệch phải do MI.ngộ độc thuốc chẹn kênh natri không nghĩ tớikhi sự vắng mặt sóng S ở cá chuyển đạo ngoại biên.ở trong ECG này,chuyển đạo V5và V6thiếu các sóng S rộng đây là dạng điển hình của ngộ độc (xem trường hợp 125).Tăng kali máu có thể là chẩn đoán nhất.chẩn đoán ECG ban đầu là MI cấp rộng,nhưng bệnh nhân được chứng minh có tăng kali máu.kali huyết thanh là8.7mEq/L(bình thường3.5–5.3mEq/L).

Group Cập nhật kiến thức y khoa

168. SB với block AV1, tần số 57, PACs bị block, RBBB, MI dưới và trước vách không rõ thời điểm khởi phát,LVH.Đây là 1 nhịp bị chẩn đoán nhầm là block AV2(đặc biệt là,MobitzII)vàtrước đó đã có 1 vài thảo luận về vị trí chủ nhịp của bệnh nhân nàychẩn đoán chính xác cuối cùng được đưa ra.Chẩn đoán lỗi được đưa ra bởi vì sự xuất hiện của các sóng P không dẫn.các sóng P thứ 2 và thứ 7 trên chuyển đạo nhịp dài là không dẫn và theo sau bởi 1 khoảng ngừng.tuy nhiên,chẩn đoán block AV2 đòi hỏi 1 tiêu chuẩn thứ 2(1 trong 2MobitzIhoặcMobitzII:đoạn PP có liên quan phải cố định.Đặc biệt ở trong trường hợp này,nhịp thứ 2 và thứ 7 tới sớm hơn(và có 1 sự thay đổi nhẹ về hình dạng).đó là các PAC.khi cácPACsxảy ra pha sớm của chu kỳ,trong quá trình tái cực thất,nó có thể dẫn truyền lệch hướng(e.g.RBBB)hoặc không dẫn.ở phần sau trường hợp này, các PAC không dẫn hoặc"blocked"đơn giản theo sau bởi 1 khoảng ngừngtrong thời gian nút xoang"resets"và tiếp tục hoạt động bình thường.bản thân các PAC là lành tính,dù chúng có thể là nguyên nhân cơ bản của gây ra hồi hộp.PAC thường được gây ra từ rối loạn điện giải trung bình(trong trường hợp này là hạ kali máu mức độ nhẹ),các thuốc,caffeine,over-the-countersympathomimetics(e.g.coldmedications),etc. tuy nhiên, PAC bị block thường chẩn đoán nhầm làMobitzIInếu như các bác sỹ không xem xét kỹ đoạn PP.ECGcũng cho thấy RBBBvớicác bất thường điển hình của đoạn ST/Tở các chuyển đạoV1–V3.1 MI cũ trước vách được chẩn đoán dựa trên các sóng q ở chuyển đạo trước tim phải, mặc dù nhỏ,kết hợp với mất các sóng R ở các chuyển đạo V4-V6. Trương tự ,MI dưới chẩn đoán dựa trên mất sóng R ở các chuyển đạo dưới.LVHđược chẩn đoán dựa trên sóng R ở aVL>11mm.

169. SR phân li AVvàblock AV3, nhịp thoát bộ nối, tần số 52, MI cấp tính sau dưới,có thể có MI thất phải.các sóng P rất khó thấy,quan sát kỹ ở DII tần số88nhịp/phút.Hoạt động nhĩ và thất độc lập với nhau(AVdissociation)vàkhông có sự xuất hiện của các sóng P dẫn(thirddegreeAVblock).Nhịp thoát này cho thấy phức bộ QRS hẹptần số điển hình cho nhịp bộ nối.STEvới sóng q sớm phù hợp với MI.ST soi gương xuất hiện ở chuyển đạo DI và aVL.Đoạn ST chênh xuống xuất hiện ở V2–V3có thể là soi gương hoặc MI thành sau cấp.sự xuất hiện sóng T dương ở tất cả các chuyển đạo và sóng R cao ở các chuyển đạo trước tim phảiủng hộ MI sau hơn là thay đổi soi gương.MI thất phải gợi ý bởi sự xuất hiện của STE ở chuyển đạo DIII lớn hơn DII(3mm so với 1mm).1 ECG lặp lại với các chuyển đạo bên phảixác nhận MI thất phải cấp tính(seefigurebelow).Chẩn đoán MI thất phải là quan trong điều trị với MI bình thường:các thuốc giảm tiền tải(e.g. nitrates)phải được sử dụng rất thận trọng,vàsử dụng dịch cần thiết để duy tri huyết áp.Bệnh nhân này có hạ huyết áp rõ dệt trước khi được đưa tới.trước khi tới viện đã được cung cấp nitroglycerin.Huyết áp của ông ý đã được cải thiện sau khi truyền 1 lít dịch.

case #169

Group Cập nhật kiến thức y khoa



STEở các chuyển đạo bên phải —nhồi máu RV.STE nhẹ ,trong bối cảnh lâm sàng(MI thành dưới với hạ huyết áp), nên cân nhắc 1 MI thất phải. nhớ lại rằng cơ tim thất phảicó khối lượng cơ ít ;do đó tổn thương sẽ tạo ra 1 STE thấp.

Group Cập nhật kiến thức y khoa

170. **SR,tần số83,tăng gánh nhĩ trái(LAE), QT dài ,nghi ngờ hạ calci máu.** QT kéo dài(đoạn QT là 472 QTC là 544mes)đầu mối đưa ra chẩn đoán chính.Trong hầu hết các nguyên nhân của đoạn QT dài,đoạn QT dài nguyên phát hoặc dài thêm của sóng T.tuy nhiên,trong trường hợp này các song T xuất hiện bình thường.thay vào đó đoạn QT kéo dài là do kéo dài đoạn ST.chẩn đoán phân biệt của đoạn QT dài(hạ kali máu,hạ magie,hạ calci, thiếu máu cục bộ cơ tim cấp,tăng áp lực nội sọ,các thuốc chẹn kênh natri,hạ thân nhiệt, vàQT dài bẩm sinh),chỉ có 2 trường hợp QT dài nguyên phát:hạ calcivàhạ thân nhiệt.hạ thân nhiệt ít có khả năng bởi sự vắng mặt của nhịp chậm.thực tế ở bệnh nhân này đã có hạ calci máu (5.1mg/dL;bình thường8.8–10.2mg/dL)do suy giảm tuyến cận giáp.LAEđược chẩn đoán dưa trên các sóng P >110msecở bất kỳ chuyển đạo nào;vàphần đi xuống của sóng P ở chuyển đạo V1 có biên độ >1mm và dài >40msec.

171. Nhanh nhĩ lạc vị với block AV thay đổi,tần số thất55,thỉnh thoảng có PVCs,MI trước vách không rõ thời điểm khởi phát, có thể MI dưới không rõ thời điểm khởi phát, thiếu máu cục bộ thành bên; nhịp này gợi ý ngộ độc digoxin.Hoạt động của nhĩ khó thấy chú ý tần số 167 lần/phút(rõ nhất ở V1),dù xuất hiện sóng P âm ở chuyển đạo DI,và dương ở aVR,loại trừ 1 nhịp nguồn gốc xoang. Đáp ứng thất chậm và thay đổi.nhanh nhĩ với block AV thay đổi và đáp ứng thất chậm là điển hình của ngộ độc digoxin.PVCscũng xuất hiện và,mặc dù không đặc hiệu cho digoxin ,thường gặp khi xuất hiện ngộ độc digoxin.ở bệnh nhân này digoxin huyết thanh4.2ng/mL(normal0.5–2.2ng/mL).các sóng Q từ V1–V4chỉ ra MI trước vách cũ,và các sóng Q xuất hiện 2 trong 3 chuyển đạo dưới có thể MI dưới.các sóng T âm ở chuyển đạo I,aVL,vàV6chỉ ra thiếu máu cục bộ thành bên.

172. **STvới block AV2 type 1(Wenckebach,MobitzI),tần số68,thiếu máu cục bộ.**tần số xoang là 107 lần/phút.Nhịp thay đổi rõ dàng bởi đoạn PR kéo dài rõvà tỷ lệ thay đổi 2:1ở phần sớm của nhịp,sau đó 4:3,có lúc dẫn truyền3:2.MobitzIchẩn đoán dựa trên đoạn PR kèo dài trước các sóng P không đầy.Các sóng T phù hợp với thiếu máu cục bộ thành bên

Group Cập nhật kiến thức y khoa

173. ST,tần số126,RBBB không hoàn toànvới STEở các chuyển đạo trước vách gợi ý hội chứngBrugada,LAFB,thiếu máu cục bộ lan tỏa.hội chứngBrugada1 dạng điện sinh lý họcliên quan tới ngừng tim đột ngột ở bệnh nhân có cấu trục tim bình thường.hiện tại nó được cho rằng gây ra xấp xỉ 4% tất cả người chết đột ngột và 20%và tất cả bệnh nhân chết đột ngột không có bệnh tim cấu trúc,[7]các bác sỹ cấp cứu cần có nhận thức về tình trạng này.các đặc điểm phát trên ECGlà 1 dang RBBB hoàn toàn hoặc không hoàn toàn với STE ở chuyển đạo V1 V2(thỉnh thoảng mở rộng tớiV3)trong trạng thái nghỉ ngơi.STEphổ biến với mặt lồi hướng lên trên hoặc thẳng(như trong trường hợp này),mặc dù thường ít có STE mặt lõm hướng lên.thường không có đoạn ST soi gương giống như trong MI cấp.tuy nhiên trong trường hợp này,các các chuyển đạo ST chênh xuống, có thể là hậu quả sau ngừng tim. Bệnh nhân này đã được cứu sống bằng ép tim bởi người ngoài cuộc.chẩn đoán đã được xác đinh bằng test điện sinh lý và cấy 1 máy phá rung đây là biện pháp duy nhất có hiệu quả

174. Cuông nhĩ với dẫn truyền 2:1,tần số thất143. Nhịp này ban đầu được chẩn đoán là nhanh xoangST.bệnh nhân đã được điều trị với 2 lít dịch vì cho rằng nhanh xoang gây ra bởi tình trạng mất nước. nhưng không cải thiện nhịp tim và cho đến khi cô ấy tiến triển hạ oxi máu do suy tim chẩn đoán lỗi này được phát hiện.bất cứ lúc nào tần số thất150±20lần /phút,nó nên được xem xét kỹ lưỡng ở 12 chuyển đạo chứng minh các sóng cuồng nhĩ.Thiếu sự xem xét kỹ lưỡng có thể là lỹ do cuồng nhĩ là rối loạn nhịp nhanh thường bị chẩn đoán nhầm nhất.trong trườn hợp này,các sóng cuồng nhĩ âm đã xuất hiện ở các chuyển đạo dướivà sóng dương đã tìm thấy ở chuyển đạo trước vách.bởi vì mắt của chúng ta thường phát hiện 1 sóng dương hơn là sóng âm ,các sóng cuồng nhĩ thường dễ bị bỏ qua hoặc xem là các sóng giả,như lúc đầu của trường hợp này. các tác giả khuyên rằng 1 động tác cơ bản giúp làm tăng khả năng phát hiện các sóng cuồng nhĩ :quay ngược ECGXuống và kiểm tra các chuyển đạo dưới như #116và#132.Khi ECG âm,các sóng cuồng nhĩ dương Ở dII tần số 286 đột ngột xuất hiện ở mắt ta.

Group Cập nhật kiến thức y khoa

175. STblock av2 type 2(MobitzII),tần số83,thường xuyên có các PJC và PVCs,thiếu máu cục trước vách. Đầu tiên nhìn thoáng qua đây là 1 ECG rất khó bởi nhìn thường có các nhịp lạc vị.tuy nhiên,có thể bỏ làm các phần để chẩn đoán rõ.

case #175. Block AV2 type 2 với nhịp sớm trên thất và thất

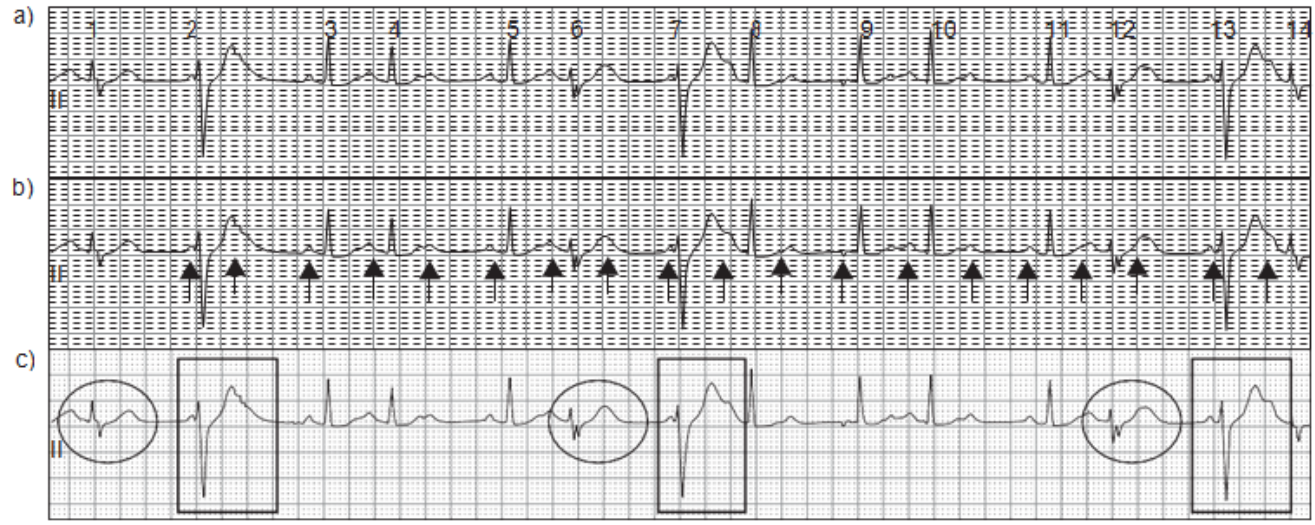

a) phức bộ QRS đầu tiên xuất hiện bất thường. phức bộ QRS thứ 3 là phức bộ đầu tiên có sóng P dẫn truyền b) từ điểm trên các sóng P xuất hiện rõ tần số 128 chu kỳ/phút vàtiếp tục cho tới cuối nhịp. một vài sóng P không dẫn, chỉ ra block AV 2.Đoạn PR trong các nhịp dẫn là không đổi; do đó,MobitzII được chẩn đoán.Các phức bộ còn lại cơ bản là nhịp lạc vị.c)nhịp 1st,6th,12th,và

14th(hình tròn)là rộng(QRS>120msec)và không có sóng P dẫn,do đó được coi như là các PVCs.Phức bộ 2nd,7th,và13th<120msecvà do đó có thể có nguồn gốc trên thất.mỗi một nhịp này trước một sóng P xoang,nhưng đoạn PR cực ngắn(<120msec)có thể dẫn truyền nhịp nhĩ,do đó là các PJC.

176. Nhanh nhĩ với block AV2 type 1(Wenckebach,MobitzI),dẫn truyền3:2,tần số95,Mi trước vách không rõ thời điểm khởi phát.Bởi vì các sóng giả cơ bản và không đều trong nhịp, bệnh nhân này đã chẩn đoán nhầm là rung nhĩvàdùng thuốc chống đông. Tuy nhiên việc chứng minh này là không cần thiết.mặc dù đây là nhịp không đều,quan sát kỹ phát hiện ra đây thực sự là rối loạn đều,loại trừ rung nhĩ.2 nguyên nhân phổ biến của rối loạn nhịp đều làblock AV 2và nhịp lạc vịxảy ra đều(e.g.nhịp đôi,nhịp 3,etc.).đặc biệt ở trong ca này,quan sát kỹ phát hiện ra các sóng P ở một vài chuyển đạo(rõ nhất ở chuyển đạo I và V2)tần số 143 lần/phút.Hình p.191 các sóng P nổi trội ở Iv à có liên quan với các phức bộ QRS.Có sự dài dần ra của đoạn PR,vàmỗi sóng P thứ 3 không dẫn— nhịp này MobitzIdẫn truyền 3:2được chẩn đoán.Nhanh xoang không được chẩn đoán xác định bởi vìcác sóng giả,do đó nhịp này được qui vào nhanh nhĩ.Các sóng Q được ghi lại ở V2,và sự xuất hiện PRWP, phù hợp với MI trước vách cũ.Trái ngược với cuồng nhĩ ,xem xét chẩn đoán sau cùng rối loạn nhịp nhanh,rung nhĩ thường là chẩn đoán sớm nhất của rối loạn nhịp nhanh.Chẩn đoán sớm thường xảy ra bởi ghi nhận lỗi sự đều thoáng qua ở các chuyển đạo dài.Trước khi chẩn đoán rung nhĩ, các bác sỹ lên chắc chắn đáp ứng thất không đều 1 cách không đều.

case #176. Rung nhĩ với block AV2 type 1

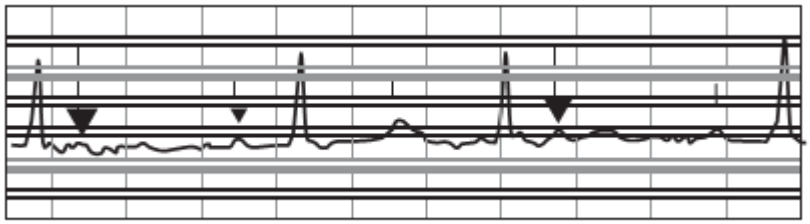

Các sóng P ở chuyển đạo dài DI; các mũi tên nhỏ chỉ sóng P có dẫn các mũi tên lớn các sóng P không dẫn

Group Cập nhật kiến thức y khoa

177. Nhịp nhanh bộ nối gia tốc, tần số 75, thường xuyên có PJCs xảy ra trong dạng bộ nối nhịp 3.ở trong trường hợp này nên so sánh với#176.Nhịp này lại 1 lần nữa ban đầu chẩn đoán lỗi là rung nhbởi vì không đều.tuy nhiên nhịp này,kiểm tra thêm có sự đều không đều.ngược với trường hợp #176block AV 2 làm cho nhịp đều không đều, trong trường hợp này đều đều xảy ra do các phức bộ sớm hơn.Nhịp cơ bản là phức bộ QRS hẹp không có sóng P đi trước—1 nhịp bộ nối.bởi vì tần số lớn hơn tần số nội tại của bộ nối AV(40–60LẦN/phút),nhịp này được xếp là nhịp bộ nối gia tốc.mỗi phức bộ QRS(3rd,6th,9th,và12th)xảy ra sớm,hẹp,và không có sự đi trước bởi sóng P.do đó,có các PJC xảy ra dạng bộ nối nhịp 3.Nhịp này của bệnh nhân quay trở về nhịp xoang SRsau 1 giai đoạn quan sát ngắn.thuốc mà cô ấy đã dùng không được phát hiện ra.

178. SB,tần số50,LVH,sóng U âm tính ở các chuyển đạo bên gợi ý thiếu máu cục bộ.các sóng U âm tính xuất hiện ở các chuyển đạo trước tim bên. Xác định là các sóng âm nhỏ lệch hướng thậm chí chỉ 0,5mm sau sóng T,các sóng U âm tính có thể duy nhất và rất đặc hiệu cho thiếu máu cục bộ.[8-10]xảy ra ở các chuyển đạo bên và liên quan tới sự tắc của động mạch LAD hoặc LMCA.[10]các sóng U này thường xuất hiện ở tình trạng nghỉ ngơi hoặc trong các triệu chứng của thiếu máu cục bộ.LVHđược chẩ đoán dựa vào biên độ sóng R ở V5+S ở V1>35mm.

179. SRphân li nhĩ thấtvà block AV3,nhịp thoát bộ nối gia tốc,tần số83, sóng T nổi trội gợi ý tăng kali máu.các sóng P xuất hiện với tần số 97 lần /phút.Tuy nhiên phức bộ QRS 83 lần/phút,chỉ ra rằng phân li AV.Phức bộ QRS hẹp (<120msec)chỉ ra 1 nhịp thoát bộ nối.tần số nhanh hơn tần số nội tại của bộ nói AV(40–60lần/phút),do đó được xếp vào nhịp bộ nối gia tốc.nhịp bộ nối hoàn toàn đều và không có sự dẫn của bất kỳ sóng P nàonên đây cũng là sự xuất hiện của block AV 3.Các sóng T nổi trội có đỉnhxuất hiện ở các chuyển đạo trước tim gợi ý tăng kali máu.thực tế kali máu là,7.1mEq/L(bình thường3.5–5.3mEq/L).tăng kali máu cũng được biết tạo ra các rối loạn nhịp bào gồm rối loạn nhịp nhĩ hoặc thất và BLOCK AV. Bệnh nhân này đã chuyển về nhịp xoang sau khi cung cấp calci và muốibicarbonate.

Group Cập nhật kiến thức y khoa

case #178

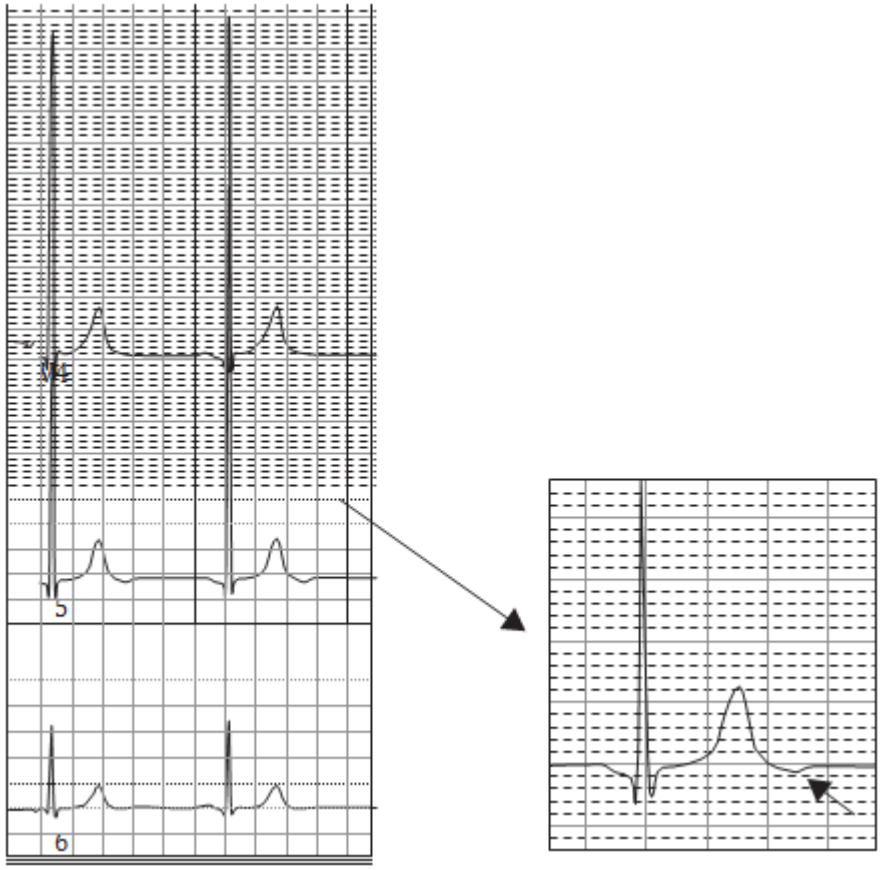

Chú ý các sóng U xảy ra ở cuối sóng T(mũi tên).Các sóng U âm,kết hợp với phần cuối của sóng T.

180. SR với phân li AV, nhịp thoát AV với RBBB, tần số 44, thỉnh thoảng nhát bắt được ; thiếu máu cục bộ thành dưới và thành bên.các sóng P xuất hiện với tần ố 71 chu kỳ /phútnhưng thường xuyên không dẫn.một nhịp thoát xảy ra xấp xỉ 40lần/phút và với dạng RBBB(phức bộ QRS thứ 5 và 6).Đây là sự xuất hiện của bộ nối AV.tuy nhiên,3 phức bộ QRS (2nd,4th,and7th)xảy ra sớm,có dạng mảnh hơn,có các sóng P liên quan với đoạn PR bình thường(có thể có block AV1 nhẹ).3 phức hợp này có sóng P dẫn,hoặc"nhát bắt được."trái với các phức bộ QRS khácđược cho là nhịp thoát bởi không có sự đi trước của các sóng P có thể được dẫn (phức hợp QRS thứ 3 có đoạn PR quá ngắn có thể được dẫn;phức hợp QRS thứ 1,5 ,6 có đoạn PR quá dài để được dẫn).điều này được kiểm tra kỹ hơn với phân li AV*không có*Block AV3.Block V được loại trừ khi cứng minh được bất kỳ sóng P nào dẫn.đoạn ST chênh xuống ở các chuyển phía dưới và các sóng T âm ở các chuyển đạo bên gợi ý thiếu máu cụ bộ thành bên và dưới.

181. SRphân li AV,nhịp thoát thất,tần số38,thỉnh thoảng có nhát bắt được thất,thiếu máu cục bộ thành bên. Trường hợp này củng cố thêm khái niệm ở trường hợp #180.Các sóng P xuất hiện với tần số 75 CHU KỲ /PHÚTnhưng có nhiều sóng không dẫn. phức bộ QRS rộng,nhịp thoát thất xảy ra với tần số 38 lần/phút.Phức bộ này có nguồn gốc thất được xác định bởi phức bộ qrs cao ở V1"tai thỏ bên trái"(trái ngược với hình dạng RRRR ở #180).Phức hợp thứ 3 và 6 xảy ra sớm hơn

và có sự đi trước của các sóng P liên quan với đoạn PR bình thường.2 phức hợp này là nhát bắt được thất, và chỉ ra 1 lần nữa là phân li AV không có Block AV hoàn toàn.Các sóng T âm sau các nhịp thất được loại trừ ,nhưng sau T âm sau nhịp dẫn chỉ ra thiếu máu.

182. SB block AV1, tần số 45, blocked PAC, PRWP, có thể có MI trước vách không rõ thời điểm khởi phát,điện thế thấp,IVCD.ECG của bệnh nhân này được chú ý bởi nhịp chậm và block AV 1do dùng thuốc mới.tuy nhiên nhịp lúc đầu được chẩn đoán nhầm là block AV2 (MobitzII)bởi vì sóng P không dẫn ở phần giữa chủa chuyển đạo dài(xem hình bên dưới).tuy nhiên chẩn đoán block AV2 yêu cầu các sóng P phải đều,kể cả sóng P không dẫn.tuy nhiêntrong trường hợp này,các sóng P không dẫn xảy ra sớm:nó đơn giản là PAC.khi các PAC xảy ra sớm trong chu kỳ,khi thất đang tái cực, nó có thể không dẫn.PAC không dẫn hoặc "blocked"theo sau bởi 1 khoảng ngừng trong thời gian chờ nút xoang"resets"và tiếp tục hoạt động bình thường.bản thân các PAC này lành tính,nhưng thường xuyên chẩn đoán nhầm là Block AV2 nếu như các bác sĩ không kiểm tra kỹ đoạn PP.PRWPxuất hiện,chỉ ra có thể có MI trước vách.Sóng q nhỏ ở 2 chuyển đạo phía dưới.mặc dù <40msec,nhưng có thể lớn khi so sánh với phức hopwn QRSvà do đó có thể xem xét MI dưới cũ.Điện thế thấp chẩn đoán dưa trên các phức bộ QRS có biên độ<5mmở tất cả các chuyển đạo chi.Chẩn đoán phân biệt của điện thế thấp bao gồm phù liêm,tràn dịch màng ngoài tim hoặc phổi lớn,bệnh cơ tim giai đoạn cuối,COPD nặng, béo phì nặng, bệnh cơ tim nhiễm khuẩn, viêm màng ngoài tim có thắt, vàMI cũ rộng.điện thế thấp ở case này được qui cho là bệnh nhân có bệnh cơ tim.

Group Cập nhật kiến thức y khoa

case #182

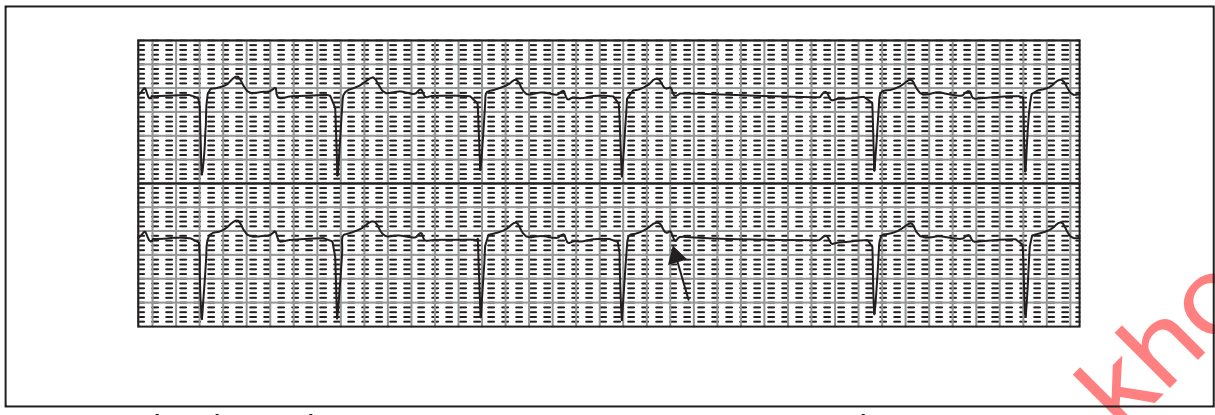

183. ST,tần số105,thiếu máu cục bộ thành dưới và trước vách,bất thường sóng T phù hợp với thiếu máu cục bộ thành dưới và trước vách,cân nhắc thuyên tắc phổi.các sóng T âm hay được tìm thấy trong các case có thuyên tắc phổi lớn,y văn cũng chỉ ra rằng sóng T âm cùng 1 lúc ở các chuyển đạo phía dưới và trước vách rất đặc hiệu cho thuyên tắc phổi cấp tính.[35]bệnh nhân đã tìm thấy 2 huyết khối lớn ở phổi.

184. ST,tần số120,hay cóPVCs,thiếu máu cục bộ lan tỏa, QT kéo dài.Đoạn ST chênh xuống lan tỏa gợi ý thiếu máu cục bộ.ngoài ra, QT dài rõ dệt xuất hiện(QT=410msec,QTc= 580msec).chẩn đoán phân biệt của QT dài bao gồmthiếu máu cục bộ cơ tim,nhưng kéo dài có xu hướng nhẹ hơn;đây là mức độ QT dài không thường thấy ở thiếu máu cục bộ cơ timvànên xem xét tình trạng khác. Nguyên nhân chủ yếu khác bao gồmhạ kali máu,hạ magie,hạ calci,tăng áp lực nội sọ,ảnh hưởng các thuốc chẹn kênh natri,hạ thân nhiệt ,vàhội chứng QT dài bẩm sinh.Trong khi kiểm tra kỹ hơn đã phát hiện ra kali huyết thanh là 2.1mEq/L(normal3.5–5.3mEq/L).sau khi thay thếKali và mức độ kali chính xác,đoạn ST chênh xuống và,PVCs, QT kéo dài đã biến mất.2 bất thường liên quan với hạ kali máu,mặc dù không rõ ở trường hợp này,các sóng U và sóng T dẹt.

185. ST, tần số 112, IVCD, xem xét ngộ độc hoặc quá liều thuốc chẹn kênh natri. Trục phải xuất hiện.chẩn đoán phân biệt của trục lệch phải bao gồmLPFB,MI bên(do sóng Q lớn), RVH,bệnh phổi cấp tính (e.g.thuyên tắc phổi)vàmạn tính(e.g.COPD),ngộ độc thuốc chẹn kênh natri(e.g.chống chầm cảm 3 vòng),vàđặt lỗi chuyển đạo .bình thường ở người lớn gầy với tim nằm ngang có thể cho trục QRS lệch phải.trong số các khả năng trên chỉ có 3 cái liên quan với QRS rộng :nhịp thất lạc vị,tăng kali máu,vàquá liều thuốc chẹn kênh natri.Nhịp thất lạc vị được loại trừ bởi đây làST.tăng kali máu cũng không nghĩ đến,do vắng mặt các sóng T nổi trội.ECG cũng được biết liên quan với tiền sử mê sảng phù hợp với ngộ độc hoặc quá liều thuốc.ECG của bệnh nhân này đã tìm thấy các đặc điểm khác của ngộ độc thuốc chống trầm cảm 3 vòng—sóng R cao ở chuyển đạo aVR.Tthực tế bệnh nhân này,cố tự tử bằng uống thuốc chống trầm cảm 3 vòng.Bệnh nhân đã nhận được muối bicarbonat tĩnh mạch kết quả là các QRS hẹp hơn,giảm độ cao sóng R ở aVR ,và trục bình thường.

case #185. Ngộ độc thuốc chẹn kênh natri

Group Cập nhật kiến thức y khoa

a)

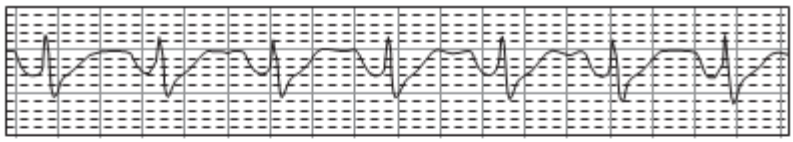

b)

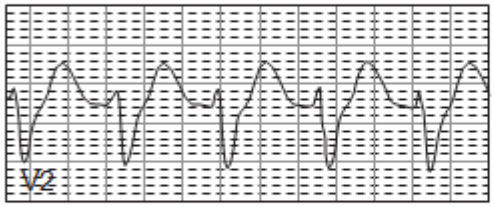

c)

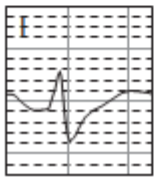

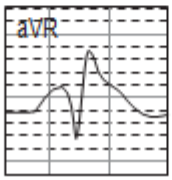

Chú ý 3 bất thường điển hình của quá liều thuốc chống chầm cảm 3 vòng (TCA). các bất thường này thường gặp ở các cá nhân có tính trạng tinh thần bất thường, gợi ý mạnh cho sự uống TCA. a) nhanh xoang. b) phức bộ QRS rộng.

c) sóng S rộng I và sóng R *nổi trội ở* aVR.

Group Cập nhật kiến thức y khoa

186. ST,tần số106,thiếu máu cục bộ lan tỏa.ECG ban đầu được giải thích là viêm màng ngoài tim cấp.nhiều chuyển đạo cho thấy đoạn ST dốc xuống thường xem xét chẩn đoán này.ngoài ra,khi đoạn PR được sử dụng là đường cơ bản hoặc đoạn đẳng điện của ECG,nó xuất hiện ST chênh lên ở vài chuyển đạo.tuy nhiên,khi đoạn PR xuất hiện đi xuống dốc hoặc xuống thẳng, nó không nên được sử dụng làm đường cơ bản.đúng hơn,đoạn T-P là đoạn cơ bản hoặc đẳng điện của ECG.với điều này ở trong suy nghĩ,thực sự ECG này không có STE,nhưng chính xác hơn là ST chênh xuống ở một vài chuyển đạo(xem hình dưới),vàdo đó viêm ngoài tim cấp được loại trừ. Đoạn PR chênh xuống còn được gây ra bởi các thực thể khác ngoài viêm màng ngoài tim cấp—nhồi máu nhĩ,bất thườngTái cực nhĩ,etc.đoạn PR chênh xuống và đi xuống đặc hiệu cho viêm màng ngoài tim cấp chỉ trong bối cảnh của STE.bệnh nhân này đã bắt đầu được điều trị cho viêm màng ngoài tim cấp ,nhưng men tim dương tính,cô ấy đã đượcPCIvàphát hiện ra sự tắc nghẽn mạch vành lan tỏa.cô ấy được đặt 2 stent vàđã tốt mặc dù chẩn đoán chính xác bị chậm.

to case #186

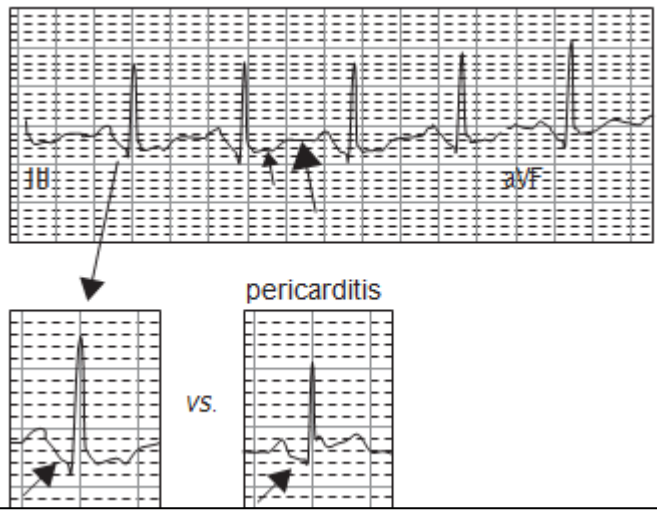

PR chênh xuống bệnh nhân này chẩn đoán ban đầu viêm màng ngoài tim.Tuy nhiên đoạn PR,dạng chênh xuống và đi xuống—phát hiện này không nhất thiết phải là viêm màng ngoài tim.Đoạn ST chênh xuống,được chỉ bởi mũi tên nhỏ,khi so sánh với đường cơ sở(mũi tên lớn),phát hiện khác nữa loại trừ viêm màng ngoài tim cấp.chú ý thêm đoạn ST chênh xuống trong viêm màng ngoài tim chênh xuống đi ngang,và cùng tồn tại với ST chênh lên.

n thức y khoa

187. SR, tần số 95, RBBB không hoàn toànvới STE ở các chuyển đạo váchgợi ý hội chứng brugada. Brugada là hội chứng đã được mô tả ở vài trường hợp trước đó.Trong trường hợp này cho thấydạng mặt lồi hướng lên của STE ở V1–V2đặc hiệu nhất cho hội chứng.các bệnh nhân với hội chứng brugadacó 1xu hướng tiến triển của VT đơn dạng tự phát(phổ biến nhất)hoặcVT đa dạng.nếu như người ngoài hoặc người chăm sóc sưc khỏekhông thể can thiệp ngay lập tức,nhịp này thường thoái triển thành rung thất và kết quả là ngừng tim.Tuy nhiên nếu như VT tự phát thoái lui,các bệnh nhân xuất hiện ở các trung tâm chăm sóc sức khỏemô tả các triệu chứng của rối loạn nhịp thường làhồi hộp, chóng mặt, hoặc ngất. đó là nhưng bệnh nhân mà người chăm sóc sức khỏe phải quen thuộc với việc phát hiện các ECG của hội chứng brugada.Các bệnh nhân này nên được chuyển tới nhà điện sinh để cấy 1 máy phá rung ở bên trong,chỉ duy nhất liệu pháp này chứng minh hiệu quả.Tuy nhiên bệnh nhân này,đã không may mắn như vậy.bất thường ECG không được ghi nhận,và bệnh nhân này đã xuất viện sau khi làm các xét nghiệm tất yếu cho chóng mặt. một tuần sau đó bệnh nhân đã ngừng tim và tử vong.

188. SR,đoạn QT kéo dài gợi ý hạ kali máu QT kéo dài(QT=468msec,QTc= 550 msec). chẩn đoán phân biệt của QT kéo dài bao gồmhạ kali máu, hạ magie máu, hạ calci máu,thiếu máu cục bộ cơ tim cấp,tăng áp lực nội sọ,ảnh hưởng của các thuốc chẹn kênh natri,hạ thân nhiệt, vàhội chứng QT dài bẩm sinh.Với sự ngoại lệ trừ hạ calci máuvàhạ thân nhiệt,tất cả các trường hợp ở trên có đoạn QT dài đặc biệt do kéo dài sóng T. hạ calci và hạ thân nhiệtđoạn QT dài bởi sự kéo dài của đoạn ST.trong trường hợp này,sóng T xuất hiện bình thường,trái với đó đoạn ST xuất hiện kéo dài.Cùng với sự vắng mặt của nhịp chậm,các sóng osborn,hoặc sóng run,hạ thân nhiệt là ít có khả năng và chẩn đoán hạ calci Được đưa ra.Bệnh nhân này đã có co giật trở lại liên quan tới xoắn đỉnh ở phòng cấp cứu và đã được điều trị với truyền calcidựa trên các phát hiện trên ECG, vớikết quả rất tốt. sau này,calci huyết ban đầu là 4.8mg/dL(bình thường8.8–10.2mg/dL).

Group Cập nhật kiến thức y khoa

case #188. Đoạn QT kéo dài

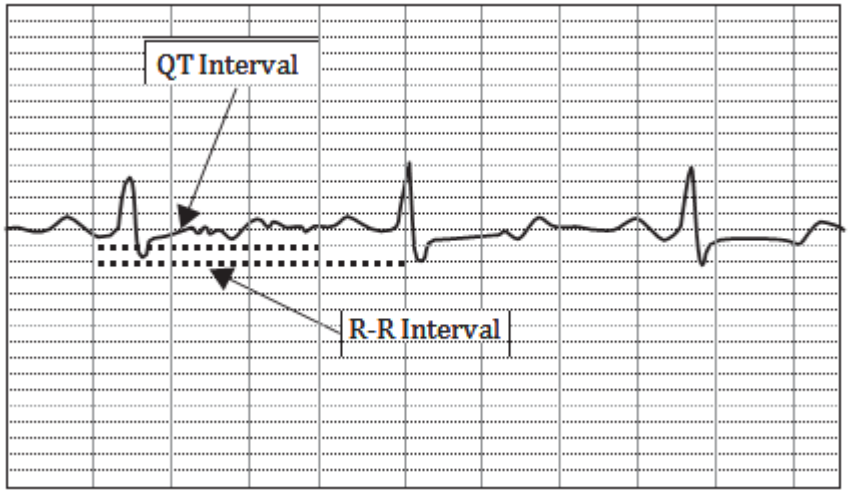

So sánh đoạn QT và đoạn RR. ở trong trường hợp này đoạn QT lớn hơn ½ đoạn RR

bộ QRS có biên độ lớn xuất hiện ở chuyển đạo trước tim.Trong các bệnh nhân trẻ,điêu này được quy vào điện thế thất cao (HLVV),như là chẩn đoán của LVHthường được dùng cho bệnh nhân>40 tuổi.ST chênh lên nhẹ ở các chuyển đạo trước tim,thường thấy ở các bệnh nhân trẻ và được chẩn đoán là BERtrong khi các phát hiện khác gợi ý MI cấp vắng mặt(thây đổi tiến triển,đoạn ST chênh xuống soi gương,STE mặt lồi dương,STEở nhiều chuyển đạo,etc.).liên quan tới sóng R cao ở chuyển đạo V1,được định nghĩa có kích thước xấp xỉ hoặc lớn hơn sóng S.chẩn đoán khác của phát hiện này bao gồm WPW,MI sau, RBBB hoàn toàn hoặc không hoàn toàn,nhịp thất lạc vị,RVH,giãn nở that phải cấp tính(ví dụ trong PE),bệnh cơ tim phì đại,tiến triển loạn dưỡng cơ,tim lệch phải ,hoặc đặt lỗi các chuyển đạo trước tim.Trong số nhưng trạng thái này,bệnh cơ tim phì đại(HCM)bệnh cơ tim phì đại nên được xem xét nhất đặc biệt xuất hiện HLVV,1 phát hiện điển hình của bệnh nhân HCM.Gợi ý hơn nữa chẩn đoán này là các sóng Q sâu và hẹp ở V5–V6and(đặc biệt ở chuyển đạo I và aVL.Các sóng q này thường chẩn đoán nhâm flaf MI cũa thành bên,nhưng không liên quan tới nhồi máu bởi chúng hẹp (<40msec.).kết hợp sóng q sâu ở các chuyển đạo bên cộng với HLVV,đặc biệt ở các bệnh nhân trẻ với tình trạng ngất gần đây,cho phép cân nhắc HCM.Bệnh nhân này đã được siêu âm Doppler khẩn cấp và xác định chẩn đoán,anh ấy được điều trị với thuốc chẹn beta.

190. VTphân biệtSTdẫn truyền lệch hướng,tần số143.Đây là 1 nhịp rất khónó không rõ ràngcó các sóng nhỏ lệch hướng lên ở giữa các phức bộ QRS ở chuyển đạoV1tương ứng với sóng P,cá nhịp nhĩ dẫn ngược,hoặc sóng T.các sóng T ở kích thước này sẽ không thường thấy.thậm chí loại trừ sóng T,tuy nhiên,chân đoán giữa VT(các nhịp nhĩ dẫn ngược)phân biệt với STdẫn truyền lệch hướng.tuy nhiên có một manh mối nằm trong khoảng thời gian kéo dài của QRS.Nó thường không hợp cho VTnguyên nhân gây phức bộ QRS(>200msec.ở đây).biên độ QRS này nhiều khả năng gây ra bởi bất thường chuyển hóa liên quan với dẫn truyền lệch hướng như tăng kali máu nặng, việc truyền thử muối bicacbonate đã được đưa ra

Group cập nhật kiến thức y khoa

Group Cập nhật kiến thức y khoa

case #189

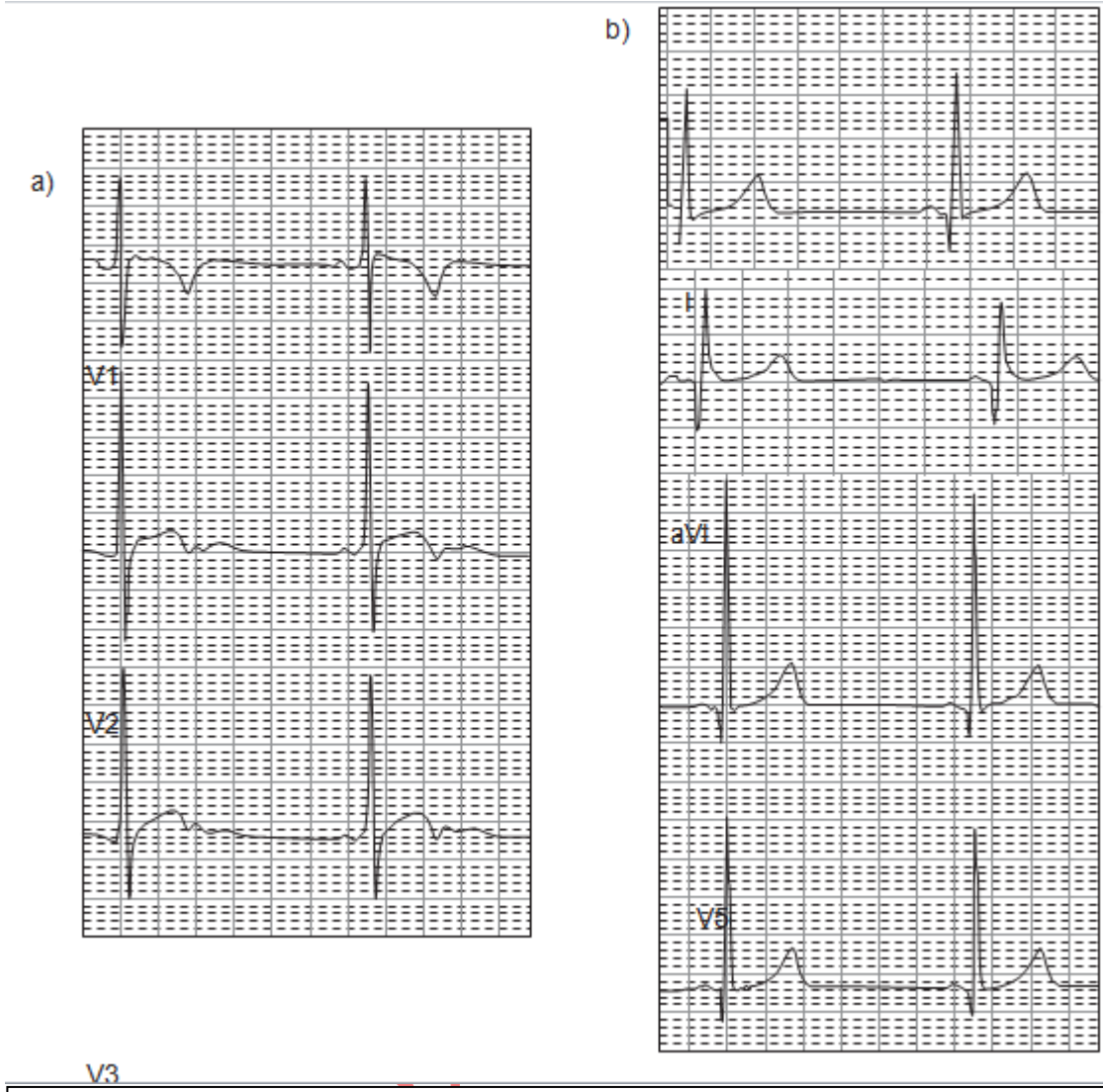

Giải thích ECG trong bối cảnh lâm sàng 1 bệnh nhân khó thở ra,ECG này gợi ý mạnh bệnh cơ tim phì đại.a)chú ý các sóng R nổi trội từ V1 tới V3 b)sóng Q sâu ở các chuyển đạo bên gợi ý

Group

Vàkết quả là phức bộ QRS hẹp lại và tần số chậm hơn,xác định tăng kali máu. mức độ kali huyết tìm thấy sau đó là 9.1mEq/L(normal3.5–5.3mEq/L).một chẩn đoán kháng cũng xứng

đáng xem xét ở đây.STvới STE rõ doMIđôi lúc có thể tạo ra phức bộ QRS rất rộng và caoở chuyển đạo trước do kết hợp giữa đoạn ST và phức bộ QRS.Tuy nhiên,trục lệc phải và phức bộ QRS ở chuyển đạo I điều này không thể xảy ra.Trong trục lệch phải do MI,phải có sóng Q rộng ở chuyển đạo I.tuy nhiên,phức bộ QRS ở chuyển đạo I là quá rộng để xem là sóng Q.Hơn nữa,không có các chuyển đạo cho thấy ST chênh xuống soi gương.Do đó,MI thành trước cấp không nghĩ đến

191. **SR,tần số90,WPW,thường xuyên, PVCsdạng nhịp đôi,thiếu máu cục bộ thành trướcphân biệt với MI cấp thành sau.**Phức bộ QRS đầu tiên và mỗi phức bộ QRS khác theo saucó sự đi trước của sóng P với đoạn PR ngắn,vàsóng delta xuất hiện ở các phức bộ(nhìn rõ nhất ở chuyển đạo bên),phù hợp vớiWPW cơ bản.luân phiên các phức bộ cơ sở với các PVC,xảy ra dạng nhịp đôi.Dẫn truyền qua con đường phụ của WPWphổ biến tạo ra sóng Q ở các chuyển đạo dưới và trục lệch trái.

Text continues on p. 199.

Group Cập nhật kiến thức y khoa

case #190

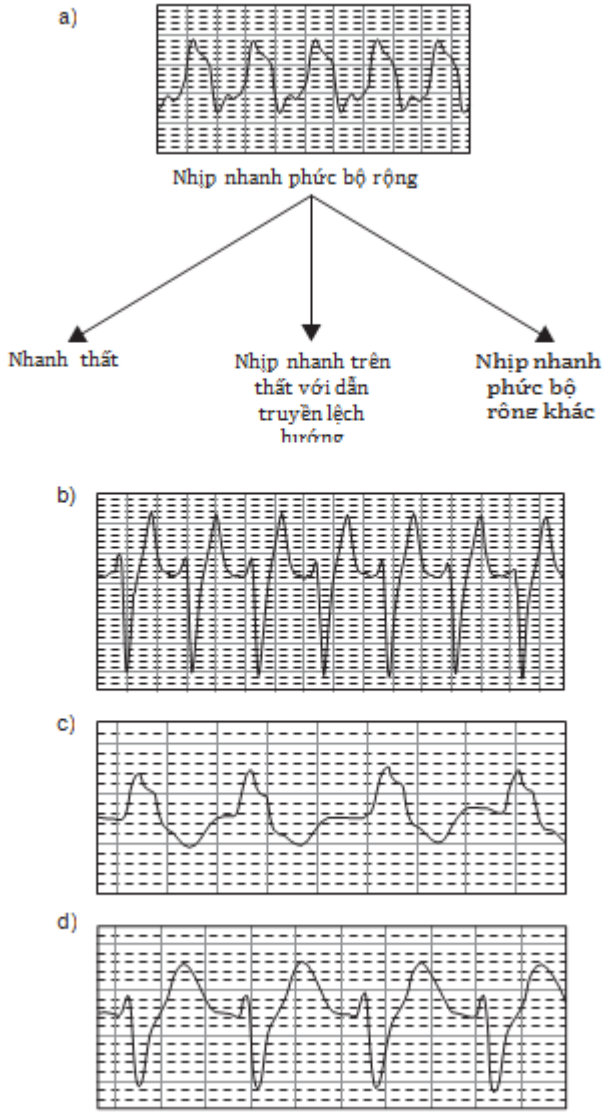

a) chẩn đoán phân biệt nhịp nhanh phức bộ QRS rộng bao gồmnhanh thấtvà nhanh trên thất với dẫn truyền lệch hướng.tất nhiên,bệnh nhân được quản lý với các dấu hiệu lâm sàngbệnh nhân không ổn định đòi hỏi khẩn cấp hơn, chiến lược tích cực hơn. Còn nữa một xem xét đặc biệt phải được hoàn thiệntrạng thái này xem xét là là nhịp nhanh phức bộ QRS rộng "khác". "khác" này bao gồmnhanh xoang với tiền kích thích hoặcliên quan với block nhánh, thậm chí chuyển hoác như tăng kali máu , hoặc ngộ độc hoặc quá liều thuốc chẹn kênh natri. b) nhanh xoang với 1 trong 2 tiền kích thích hoặc block nhánh.c)chuyển hóa như tăng kali máu.ngộ độc như là quá liều thuốc chẹn kênh natri. Các sóng P tường biến mất c)vàd),phân biệt khó thành công nếu không có các thông tin lâm sàng.

thức y khoa

trước tim phảigiống với MI sau cũ.Tuy nhiên đoạn ST chênh xuống sâu ở các chuyển đạo này không phải là sự thay đổi bình thường,nên được coi như MI cấp trước vách hoặc MI sau cấp .các chuyển đạo sau được sử dụng để loại trừ MI sau cấp.bạn ST chênh xuống biến mất sau khi cung cấp nitroglycerin,andvà bệnh nhân đã trải qua PCI không thành côngcủa 1 sự tắc LAD cấp.phẫu thuật bắc cầu đã được thực hiện và anh ấy đã tốt.

192. **Rung nhĩ với block AV3 và nhịp tự thất gia tốc(AIVR),tần số thất64,nhịp gợi ý ngộ độc digoxin.**Hoạt động nhĩ cơ bản là sự xuất hiện sóng nhỏ.Rung nhĩ liên quan với 1 đáp ứng thất không đều.tuy nhiên ở trong trường hợp này,phức bộ thất là đều.điều này chỉ có thể xảy ra khi nhịp nhĩ bị block trước khi xuống thất,và1 ổ thay thế ở bộ nốihoặcthấtđược cho là hoạt động chủ nhịp.nói các khác,có 1 Block AV3và nhịp thoát với nguồn là nút AV hoặc thất.hình dạng phức bộ QRS rộng,"tai thỏ bên trái' cao hơn ở V1,trục lệch phải phù hợp với nhịp thoát thất(nhịp "tự thất").bởi vì tần số nhanh hơn với tần số thất bình thường(20–40beats/minute),tên gọi nhịp tự thất gia tốc thường được sử dụng.rung nhĩ với block AV hoàn toàn và đáp ứng thất chậm đặc hiệu cho ngộ độc digoxin.Trong trường hợp này,bệnh nhân thực tế đã có ngộ độc digoxin(nông độ huyết thanh4.8ng/mL;bình thường 0.5–2.2ng/mL).

193. **SR, tần số 61, LAFB, sóng T bất thường gợi ý hội chứng Wellens. Hội chứng** Wellens' được qui vào bất thường sóng T trên ECG ở chuyển đạo V2–V4được mô tả đặc hiệu cao cho dự tắc cấp tính đoạn gần LAD.[6]Các sóng T được mô tả ở 1 trong 2 dạng âm sâu hoặc xuất hiện 2 pha.Các sóng T thường dai dẳng thậm chí khi không đau.Các bệnh nhân dạng này được điều trị tốt nhất với PCI, không có MI trước rộnghoặctử vong trong tuần.ECG bệnh nhân này mô tả 1 sự thoáng quanhưng được xác định là sóng T sau pha(pha âm ở cuối sóng T)ở chuyển đạo V2–V4.Điều này được giải thích là 1"bất thường sóng T không đặc hiệu,"và bệnh nhân đã xuất viện sau khi kiểm tra kỹ xét nghiệm không có gì đặc biệt.2 tuần sau đó bệnh nhân có MI rộng.nhồi máu liên quan với động mạch LAD không có gì ngạc nhiên.

Group Cập nhật kiến thức y khoa

194. SRvới block AV1,tần số60,LVH, QT ngắn,xem xét tăng calci máu.phát hiện chẩn đoán chính của trường hợp của trường này là đoạn QT ngắn (QT=340msec.;QTc=330msec.), QT ngắn(QTc<400msec)nên được xem xét tăng kali máuvàngộ độc digoxin.Đoạn QT ngắn hơn rõ rệt(QTc<300msec)gần đã được mô tả trong tình trạng gen liên quan tớichết đột ngột do tim.[11]sự giới thiệu và ECG trong trường hợp này đã gợi ý mạnh tăng kali máu.đặc biệt ngộ độc digoxin không được nghĩ đến trong sự vắng mặt của block AV,nhịp chậm,hoặc phức bộ QRS dốc xuống ("ảnh hưởng digoxin").Calciumhuyết là16.0mg/dL(normal9.0–10.6mg/dL).

195. STvới block AV2 dẫn truyền 2:1,tần số50,LBBB.Các sóng P xảy ra với tần số100 lần/phút,nhưng có nhiều sự ẩn lấp,hoặc"che dấu,"trong các sóngT.các sóng P ẩn đã bị bỏ qua bởi bác sĩ điều trị,vàECG này được chẩn đoán lỗi là chậm xoang.Bệnh nhân này được nhận vào để theo dõi,nhưng đến đêm hôm vào cô ấy đã tiến triển block AV 3 và tiến triển huyết động mất bù. Các bác sỹ đã xem xét lại ECG đầu tiên và phát hiện ra lỗi.các sóng P bị ẩn đã nằm trong các sóng T:sóng T thứ 3 có sự xuất hiện "bướu lạc đà",và và đỉnh còn lại mảnh hơn.2 phát hiện này luôn được xem xét các sóng P ẩn.1 chú ý là vạch đỉnh của sóng P này với các sóng P khác vàdo đó thực tế đây là nhịp nhĩ bị lấp. 2 sóng P cho mỗi QRS,và do đó chẩn đoán là block AV 2 với dẫn truyền2:1AVkhi dẫn truyền 2:1 xuất hiện,không thể xác định rõ là MobitzIhay MobitzII.

196. ST,tần số118,điện thế thấp,xem xét tràn dịch màng ngoài tim.Điện thế thấp được chẩn đoán khi biên độ phức bộ QRS ở tất cả chuyển đạo chi <5mm*hoặc*khi biên độ phức bộ QRS ở chuyển đạo trước tim <10mmvề kích thước.chẩn đoán phân biệt khác của điện thế thấp bao gồmphù niêm,tràn dịch màng ngoài tim, tràn dịch màng phổi lớn ,bệnh tim giai đoạn cuối,COPD nặng,béo phì nặng, bệnh cơ tim nhiễm khuẩn,viêm màng ngoài tim co thắt,vàMI rộng cũ.Khi điện thế thấp là mới,vàvà đặc biệt xuất hiện nhịp nhanh, tràn dịch màng ngoài tim nên được xem xét. Bệnh nhân được chẩn đoán MI dưới và bên cấp,một chẩn đoán lỗi dễ xảy ra khi đoạn PR thường được xử dụng làm đường cơ sở. Điều này không chính xác về sự xuất hiện của đoạn STE.Trong thực tế,đoạn TP là chính xác để sử dụng làm đường cơ sở của ECG,1 sự thất rõ không cóSTE.Đúng hơn,có đoạn PR chênh xuống nhẹ ở một vài chuyển đạo.đoạn PR chênh xuống trong bối cảnh của nhồi máu nhĩ,bất thường tái cực nhĩ,viêm màng ngoài tim(khi STExuất hiện),hoặcnó có thể là sự thay đổi bình thường.chìa khóa ở đây là không có STE.bởi vì chẩn đoán nhầm,bệnh nhân đã nhận được liệu pháp chống đông và đã được PCItại đây phát hiện ra bệnh nhân có tràn dịch màng ngoài tim lớn.tràn dịch trở nên xuất huyết và tiến triển chèn ép tim.Bệnh nhân không có sự tắc nghẽn mạch vành ,và tràn dịch màng ngoài tim được cho là di căn của khối u.

case#196.1 sự so sánh của đoạn PR,đoạn ST,vàđường cơ sở

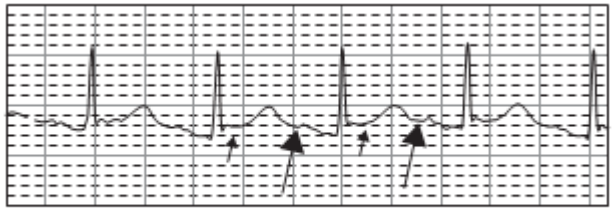

Vị trí mũi tên nhỏ của đoạn STvàmũi tên lớn của đoạn TP.Sử dụng đoạn TP,1 sự chú ý không có đoạn ST chênh lên,chỉ có đoạn PR chênh xuống.

Group Cập nhật kiến thức y khoa

197. SR,tần số70,MI trước bên không rõ thời điểm khởi phátcùng vớiSTEgợi ýMIcấp phân biệt với phình vách thất.sóng Q lớn xuất hiện ở các chuyển đạo trước bên từV1–V5,I,và aVLchỉ raMI.ngoài ra sự xuất hiện STEtừ V2–V5gợi ý MI cấp.tuy nhiên,Nếu MI xuất hiện đây là rộng ,và sự vắng mặt bất kỳ thay đổi soi gương ở các chuyển đạo chi là không thường thấy.mặc dù thay đổi soi gương không phải luôn luôn xuất hiện trong MI cấp,có sự vắng mặt trong bối cảnh MI trước rộng khi chẩn đoán lên có vài câu hỏi.ngoài ra bệnh nhân này có MI trước cũnên xem xét có thể phình thất.phình thất cũng liên quan với STE đứng dàivới các sóng Q sau MI,nhưng không giống như MI cấp nó thường không liên quan với ST soi gương.Bởi vì chẩn đoán không chắc chắn ở bệnh nhân này,tiêu huyết khối không được thực hiện trong lúc chờ chuỗi ECG (cái mà không thất sự thay đổi của ST và sóng T)vàsiêu âm cấp cứu.thực tế ở bệnh nhân này,chứng minh có phình thất thành trước và và loại trừ thiếu máu cục bộ cơ tim cấp.

198. Nhịp tự thất gia tốc,tần số114.Đây là 1 nhịp đều,rối loạn nhịp nhanh phức bộ QRS rộng không có sóng P.mặc dù có thể được cho là VT,tần số chậm hơn:chẩn đoán VT dành riêng cho nhịp thất >120lần/phút.Do đó nhịp này được cho là AIVR.Nhịp chậm hơn xuất hiện phức bộ QRS rộng đều không có sóng Phay gặp nhất gây ra bởi rối loạn nhịp tái tới máu(AIVR),tăng kali máu nặng,và ngộ độc thuốc chẹn kênh natri(bao gồm chống trầm cảm 3 vòng,cocaine,etc.).nếu chẩn đoán là VTlà tiếp cận không thích hợp trong bất tình huống nàovàbệnh nhân được điều trị với các thuốc chống loạn nhịp đặc chưng,hâu quả có thể ác tính bởi nhiều thuốc cũng có ảnh hưởng chẹn kênh natri(e.g.lidocaine,procainamide,amiodarone).Không may bệnh nhân này chẩn đoán nhầm là có VT và đã được điều trị với lidocain tĩnh mạch. Ngay sau khi bolus,bệnh nhân đã tiến triển vô tâm thu và tử vong.Nó đã được phát hiện muộn bệnh nhân có tăng kali máu rõ(ông ấy đã có tiến triển của suy thận và tăng kali máu).tăng kali máu được biết là tạo ra rối loạn kênh natri,tình trạng này có thể trầm trọng hơn và chết người khi thêm các thuốc rối loạn nhịp thất.[12]

199. SBphân li AVvàblock AV3,nhịp thoát bộ nối,tần số38, PRWP. Phức bộ QRS tần số 38 lần/phút.Các sóng P cũng xuất hiện với tần số xấp xỉ và và thấy rõ nhất ở nữa sau của chuyển đạo dài.Tuy nhiên,sự vạch các sóng P quay lại phần đầu của ECG,nó xuất hiện một vài sóng P ẩn trong các QRS,thêm vào đó đoạn PR ở phức hợp thứ 4 quá ngắn để cho sóng P có thể dẫn.điều náy cho thấy nhĩ và thất không phụ thuộc vào nhau hay phân li AV.Khi nhĩ và thất phân ly nhưng tần số gần gần nhau,thuật ngữ“ phân li AV ” thường được sử dụng.bởi vì phức bộ QRS đều hoàn toàn,nó được cho là không có sóng P nào dẫn—Block AV 3.Nhịp thoát QRS hẹp kết quả là nhịp bộ thoát bộ nối.

200. Nhịp nhĩ với phân li nhĩ thấtvà block AV 3, nhịp thoát thất, tần số 35, sóng T nổi trội gợi ý tăng kali máu.hoạt động nhĩ khó thấy có thể tìm thấy ở chuyển đạo dài với tần số 80 lần/phút.SRcó sóng P dương ở các chuyển đạo I,II,III,vàaVF;và sóng P âm ở chuyển đạo aVR. Rất khó đánh giá chính xác hình dạng sóng P ở các chuyển đạo chi do đó 1 chẩn đoán cơ bản của nhịp nhĩ được đưa ra.Nhịp nhĩ này phân li với thấtvà phức bộ thất đều,ý nói phân li AV với block AV hoàn toàn.Phức bộ QRS rộng và có nhịp thoát thất điển hình (20–40lần/phút).Các sóng T nổi trội với đỉnh nhẹ,đặc biệt ở các chuyển đạo trước tim, gợi ý tăng kali máu. bệnh nhân này có mức độ tăng kali huyết là 8.5 mEq/L (bình thường3.5–5.3mEq/L).tăng kali máu tạo ra tất cả các bất thường được ghi nhận ở ECG này:các sóng T nổi trội ,sóng P dẹt,block AV,và nhịp thất.bệnh nhân này đã được điều trị ban đầu với atropin và tạo nhịp qua da 1 trong 2 đã hiệu quả.Khi tăng kali máu được phát hiện, calcium tĩnh mạch,muối bicarbonate,và insulin đã được dùng các bất thường đã biến mất hoàn

Group Cập nhật kiến thức y khoa